XIX Congreso SECIB
Pamplona 15 -17 septiembre 2022

Máster en Implantología y Periodoncia. Universidad Isabel I.

Universidad Isabel I

Técnica de all-on-four con cirugía guiada en paciente edéntulo superior.

Castellanos Morales G. Ospitia Beltran M. Bowen Antolín A.

Introducción

La técnica all-on-four para la rehabilitación de pacientes edéntulos es una técnica simple, de ejecución sencilla y altamente predecible, que se puede implementar de manera eficaz mediante sistemas de cirugía guiada.

En las últimas 2 décadas ha habido un incremento en el uso de imágenes 3D para evaluar la región cráneo-facial. En este contexto el uso de CBCT como prueba diagnóstica se ha incrementado especialmente en la evaluación de la morfología maxilofacial y planificación de cirugías implantológicas.

Además, los avances en el diseño asistido por ordenador (CAD) ha resultado en la habilidad de planificar virtualmente en 3D el esqueleto facial para la reconstrucción de estructuras ausentes y con ello incrementar la precisión y estabilidad del implante dental.

Caso Clínico

Paciente masculino de 65 años, sin antecedentes médicos de interés. Presenta edentulismo completo superior, atrofia del hueso alveolar y disminución de la dimensión vertical.

Se realiza la planificación quirúrgica basados en imágenes 3D, realizamos un CBCT y diseñamos el posicionamiento de los implantes con el programa Nemostudio.

Optamos por la colocación de una prótesis híbrida superior utilizando la técnica all-on-four con cirugía guiada, para ello confeccionamos una guía quirúrgica híbrida y estática, y se procede a la colocación de 4 implantes en posición 13, 23, 16, 26, y la exodoncia de las piezas remanentes. Los implantes colocados fueron Biotech Dental Kontac 4.2 x 14mm.

Se coloca prótesis provisional fija inmediata, que se mantiene en boca respetando los tiempos postquirúrgicos (6 meses) hasta la prótesis definitiva.

Figura 1: Registro de mordida.

Figura 2: Planificación con escáner facial.

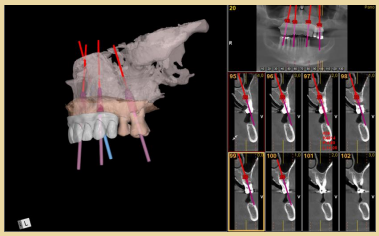

Figura 3: Planificación digital con programa Nemostudio

Figura 4: Planificación digital con programa Nemostudio

Figura 5: Prueba PMMA.

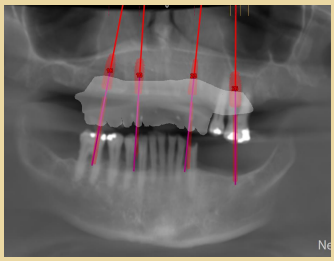

Figura 6: Planificación Radiográfica.

Figura 7: Guía quirúrgica híbrida.

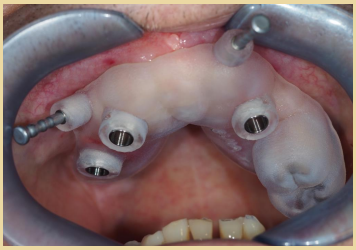

Figura 8: Colocación de la guía quirúrgica.

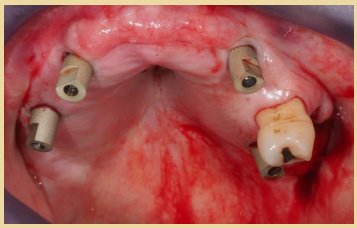

Figura 9: Colocación de Scan Bodies.

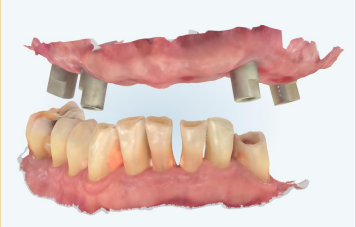

Figura 10: Escáner con Scan Bodies.

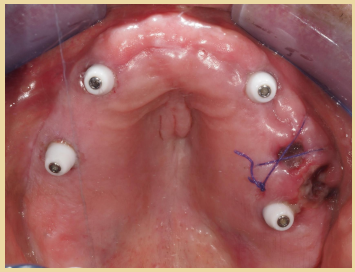

Figura 11: Extracción de piezas remanentes.

Figura 12: Ortopantomografía final.

Figura 13: Colocación de híbrida superior.

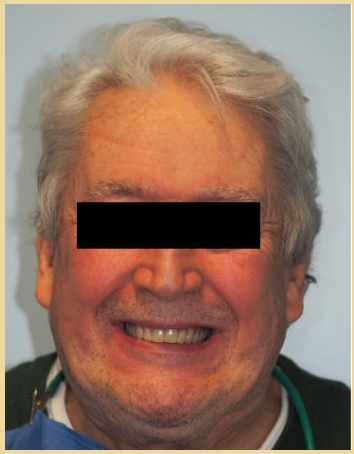

Figura 14: Imagen extraoral del resultado final.

Resultados

Los casos valorados tras la revisión realizada de pacientes con maxilar atrófico tratados con la técnica de all-on-four han tenido un alto porcentaje de éxito.

El uso de férula guiada por CBCT previo permite garantizar la adecuada colocación de los implantes evitando complicaciones indeseadas.

La cirugía guiada no es solo una técnica que aumenta la precisión, sino que al ser una técnica en la que invertimos menos tiempo al no levantar colgajo, los pacientes refieren un postoperatorio más cómodo, con menos inflamación, sangrado y hematomas.

El uso de una carga inmediata mejora la adaptación durante el período de oseointegración, además de conseguir una buena estética y funcionalidad.

Bibliografía