Dr. Antonio Bowen Antolín
Médico Odontólogo Universidad Complutense de Madrid (UCM).
Doctor en Medicina y Cirugía (UCM).
Fellow European Board Oral surgery. Postgraduate Oral Implantology (UCLA).
Director Máster Implantología y Periodoncia (Universidad Isabel I).

Dr. Francisco Javier Arnaiz González
Licenciado en Odontología Universidad Europea de Madrid (UEM).
Máster Oficial en Prótesis avanzada y estética (UEM).
Profesor clínico Máster implantología y periodoncia (Universidad Isabel I).

Jorge Cabanas
Licenciado en Ingeniería Eléctrica NYPU. Experto en Odontología Digital.

Clínica Bowen: www.clinicabowen.com

Dr. José Montes García
Doctor en Medicina y Cirugía Universidad de Sevilla (US)
Especialista en Cirugía Oral y Maxilofacial.

José Ávila Crespo
Especialista en CAD CAM.

Víctor Yubero
Técnico Superior en Prótesis Dental.

REHABILITACIÓN DE MAXILAR SUPERIOR CON IMPLANTES CIGOMÁTICOS FACIALMENTE GUIADA

INTRODUCCIÓN

Los implantes cigomáticos, originariamente diseñados por Branemark en 1989 (1), ofrecen una alternativa más al cirujano en el momento de planificar un tratamiento protésico-rehabilitador implantosoportado, en aquellos pacientes con un maxilar superior atrófico en los que la realización de injertos óseos tienen una alta complejidad y una baja predictibilidad (2).

Por otra parte, las técnicas de carga inmediata sobre implantes cigomáticos, solos o en combinación con implantes alveolares, tienen una alta predictibilidad a la vez que facilitan una rehabilitación inmediata a la cirugía y una rápida recuperación de la función del paciente (3).

El diseño de la rehabilitación definitiva juega un papel fundamental, ya que en estos casos con atrofias extremas es fundamental la definición prequirúrgica de la misma, para poder planificar de forma decisiva la cirugía.

Resulta fundamental en estos casos la incorporación del análisis facial, no solo por el diseño de la sonrisa y la valoración estética del paciente, sino por la repercusión final del tratamiento en su función.

FLUJO DIGITAL EN IMPLANTOLOGÍA

El flujo digital en Implantología no está estandarizado de una manera definitiva, si bien, todos los autores coinciden en la necesidad de diferenciar cuatro fases diferentes (4) **(Figura 1)**.

1. Diagnóstico

En la fase de diagnóstico se recogen los datos que servirán para los siguientes pasos, entre los que cabe destacar la impresión intraoral y la de escaneo facial, como aquellas que van a definir de manera fundamental los condicionantes de la planificación.

La impresión con escáner intraoral tiene como finalidad conseguir una reproducción fiel de los tejidos y dientes de la cavidad oral, pero también se puede emplear para reproducir las prótesis removibles que porte el paciente de forma tanto intra como extrabucal.

La reproducción de las prótesis del paciente requiere una copia fiel de las mismas, con el fin de que puedan ser reposicionadas exactamente sobre los modelos, a la hora del fusionado de los mismos previo a la planificación del tratamiento. Pero en los casos de prótesis acríli-

000-000 Ciencia-Antonio Browen.indd 2 12/6/18 11:01

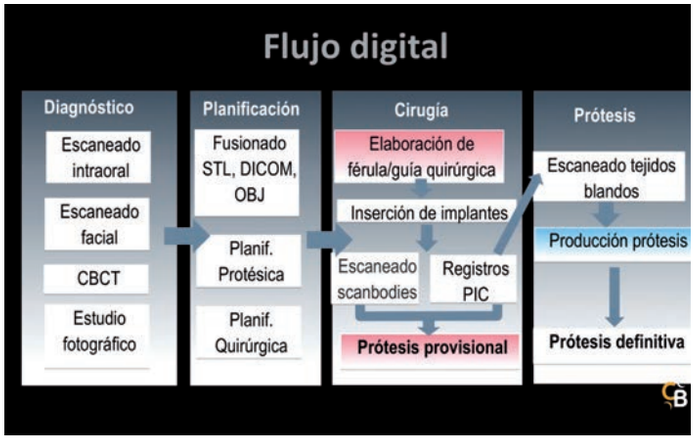

Figura 1. Flujo digital en Implantología.

cas, con mucho tiempo de evolución y de uso continuado, éstas no tienen un ajuste preciso en la mucosa oral.

Por ello, es necesario realizar una adaptación a los tejidos blandos, que se puede realizar de manera sencilla y rápida con el uso de materiales convencionales de impresión, para conseguir así rebases funcionales, adaptados a los rebordes alveolares y/o las rugas palatinas, que permitirán el *best fit* sobre los modelos del paciente.

2. Planificación

a) Protésica

El ajuste de los modelos permite, finalmente, la incorporación de los datos del escaneo facial, para así definir la planificación protésica del caso. En los casos de pérdida de soporte labial y de dimensión vertical, es conveniente una prueba física de dientes, que servirá tanto para definir los parámetros estéticos y funcionales, como para preparar la planificación quirúrgica del caso, optimizando los perfiles de emergencia de los implantes. Sin duda, la opción más simple e inmediata es la de generar una nueva prótesis, a partir del archivo .stl de la planificación definitiva, bien fresándola en PMMA, o imprimiéndola en resinas biocompatibles.

b) Quirúrgica

La planificación quirúrgica de los implantes cigomáticos está en función del grado de atrofia maxilar (Clasificación ZAGA, 5, 6), que nos definirá la técnica a emplear (intra o extrasinusal) (7), y a elegir el sistema de implantes a utilizar. La planificación se realiza, como es habitual, con aplicaciones específicas, si bien la Cirugía Guiada cerrada no es de uso habitual, debido a la alta precisión requerida, aunque hay series de diferentes autores y sistemas que sí pueden ofrecer la exactitud requerida (8).

3. Cirugía y carga inmediata

La técnica quirúrgica dependerá del grado de atrofia, como se ha indicado, pudiendo emplear diferentes sistemas de guiado, basado, incluso, en soportes óseos, si bien su uso no es frecuente, ya que no hay un mecanismo efectivo para controlar la trayectoria de la fresas, por lo que la desviación entre la posición real del implante y la planificada, es inevitable (9) .

El número de implantes, y la técnica a emplear, depende de la cantidad de hueso remanente y del tamaño de la apófisis cigomática del hueso malar, aunque la técnica de elección más habitual para los casos de grandes atrofias es la de Zygoma Quad (10) consistente en insertar cuatro implantes cigomáticos, dos en cada hemimaxilar, en posición aproximada de dos premolar –un molar y de canino– lateral, en combinación –o no– con implantes alveolares en el sector anterior. La carga inmediata sobre implantes cigomáticos es una técnica suficientemente documentada y demostrada, con importantes ventajas y con resultados superponibles a otras ubicaciones, lo que hace que sea una técnica de elección, cuando se reúnen las condiciones necesarias para la misma (estabilidad primaria, torque de inserción mayor de 30 N/cm y/o valores ISQ mayores de 60) (11).

Las técnicas de impresión digital intraoral sobre *scanbodies* pueden ser utilizadas en rehabilitaciones sobre implantes en arcadas completas, al ser lo suficientemente precisas (12, 13), disminuyendo así de manera

000-000 Ciencia-Antonio Browen.indd 3 12/6/18 11:01

radical el tiempo y la complejidad del tratamiento y aumentando la precisión y estética e higiene del mismo.

Hay diferentes materiales que se pueden emplear para confeccionar la prótesis provisional sobre implantes, pero el PMMA presenta unas interesantes propiedades, al ser tolerado biológicamente, permitiendo incluso la creación de un epitelio de unión (14), presentar una importante resistencia a la fractura, mantener de manera estable el color de la restauración (15) y, en definitiva, ofrecer un resultado estético muy superior al de otros materiales.

Finalmente, está suficientemente documentado que se puede hacer planificación digital y carga inmediata con PMMA y prótesis final, mediante fusión de escaneados STL con datos de CBCT e impresión digital (16), y se ha llegado incluso a definir un nuevo término: «Complete CAD/CAM product», cuando no hay o es mínima la intervención manual para realizar la prótesis (17).

CASO CLÍNICO (Figuras 2-20)

1. Diagnóstico

El paciente, se trata de una mujer, de 55 años, sin antecedentes médicos de interés y sin tratamiento concomitante. Edéntula desde hace más de 10 años, fue tratada con implantes alveolares y prótesis implantosoportadas, que fracasaron. Actualmente, portadora de prótesis completa superior.

En la exploración clínica y radiológica, se aprecia una pérdida de dimensión vertical, inversión de la línea de sonrisa, y atrofia maxilar tipo IV de faschussel con reabsorción extrema hasta basal de fosa nasal y senos maxilares. En la primera cita, se toman fotografías, TAC con técnica de CBCT (Skyview, Chefla), escáner facial con Bellus 3D (AFT system) e impresión intraoral con TRIOS (3Shape).

En este caso, la impresión intraoral se realizó de: Maxilares edéntulos, maxilar con prótesis completa, prótesis completa superior.

El motivo es la necesidad de poder ajustar la línea de sonrisa y recuperar la dimensión vertical en la planificación protésica, a partir de los datos existentes.

2. Planificación

a) Protésica

1. Alineación facial.

Los datos de impresión intraoral y de escáner facial se exportaron a EXOCAD, para realizar la planificación de la prótesis en los siguientes pasos:

1. Best fit entre la identación de la placa oclusal y la prótesis superior.

2. Articulación de mandíbula con los registros maxilares.

3. Best fit del maxilar edéntulo con la prótesis competa superior.

4. Best fit de la prolongación labial de la placa oclusal con la labial del escaneo facial.

5. Best fit del escaneo facial en máxima sonrisa, con el de la placa oclusal, realizando los ajustes sobre la placa frontal.

2. Diseño de la restauración.

Con los modelos alineados facialmente, procedemos a diseñar la línea de sonrisa, corregir la dimensión vertical y diseñar la superficie oclusal de la restauración.

Finalmente, con estos datos generamos un archivo .stl que nos permitirá elaborar una prótesis completa en PMMA, para probarla en la boca del paciente y verificar que los ajustes conseguidos son correctos.

b) Quirúrgica

Los datos DICOM de la CBCT se exportan a NemoScan (Nemotec), junto con los archivos .stl de las impresiones digitales y de la planificación protésica, y se procede a realizar la planificación quirúrgica para la inserción de implantes.

Se evalúan dos diferentes posibilidades: por una parte, inserción de cuatro implantes cigomáticos (técnica Zygoma Quad) en posición 13, 15, 23, 25 y dos implantes pterigoideos en posición 17 y 27, y, por otra, la inserción del Zygoma Quad junto con 2 o 3 implantes alveolares en el sector anterosuperior (premaxila), con fijación bicortical y elevación del piso de las fosas nasales. Se elige la posibilidad segunda, para evitar de esa manera el posible efecto «fulcro» al hacer movimientos de protrusión mandibular en la masticación.

3. Cirugía

Se realiza, bajo anestesia general, y en régimen de hospital de día, la inserción de los cuatro implantes cigomáticos y los tres implantes alveolares.

Se comprueba el torque de inserción de todos los implantes, que es superior a 30 N/cm en todos, excepto el ubicado en posición de 12, que se decide no cargar de manera inmediata, y se procede a colocar los pilares protésicos tipo multiunit.

Se insertan los pilares de escaneo (scan-bodies, circulares) y se escanea con TRIOS el maxilar superior.

000-000 Ciencia-Antonio Browen.indd 4 12/6/18 11:01

4. Prótesis

En laboratorio, se alinean los modelos de la impresión con los *scanbodies* y se superpone el archivo de la planificación protésica, definiendo así los perfiles de emergencia de la prótesis y el volumen y posición de los conectores.

A partir de estos datos, se diseña la prótesis y se procede a su producción, en este caso en PMMA fresado y sin cilindros metálicos, ya que se atornillará sobre multiunit. Finalmente, se procede a su inserción y adaptación en boca, atornillando la prótesis a un torque no mayor de 20 N/cm.

CONCLUSONES

En el momento actual, el concepto *full digital* es posible realizarlo para prácticamente la totalidad de los casos que se presenten en Implantología. Sin duda ninguna, para los casos con repercusión estética (casi el 100% para nosotros), resulta indispensable la planificación facialmente guiada. Hay múltiples técnicas para conseguir la representación facial del paciente: superposición fotográfica, video 4K, etc, pero de todos ellos, el procedimiento con escáner facial y posicionadores frontales y oclusales es el más sencillo y exacto. El manejo del software de planificación es indispensable y, por ello, la colaboración del laboratorio en los procesos diagnósticos es fundamental. De la misma manera, en clínica se debe conocer el funcionamiento y las posibilidades del mismo para así poder dirigir adecuadamente el proceso diagnóstico y de planificación en todas sus vertientes.

AGRADECIMIENTOS
A Denteo CAD CAM Iberia,
por su colaboración en los diseños 3D
y CAM de las restauraciones.

CASO CLÍNICO

Figura 2. Preoperatorio.

000-000 Ciencia-Antonio Browen.indd 5 12/6/18 11:01

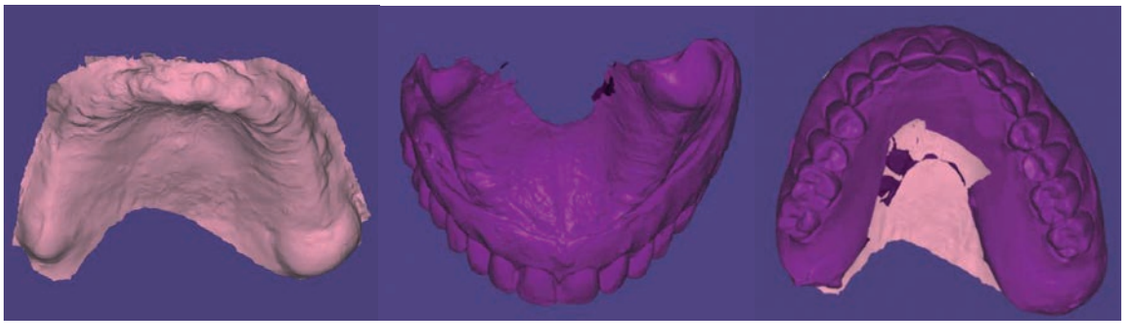

Figura 3. Impresión digital de maxilar superior y de prótesis completa superior.

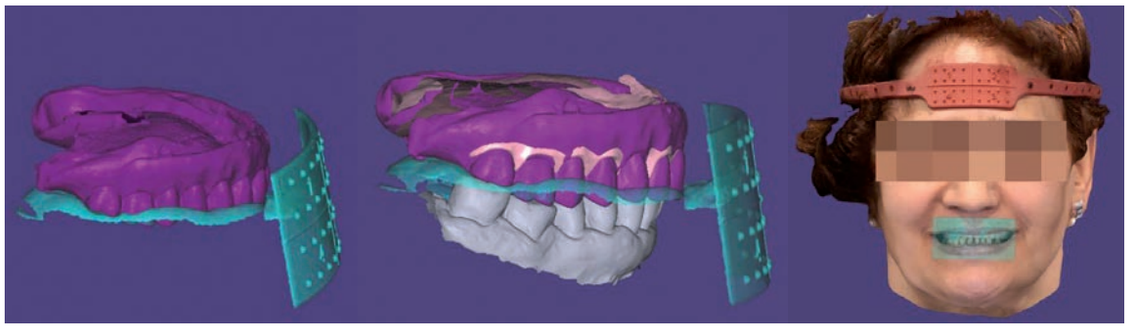

Figura 4. Reposición de maxilar superior y mandíbula sobre escaneo facial con placa oclusal (AFT System).

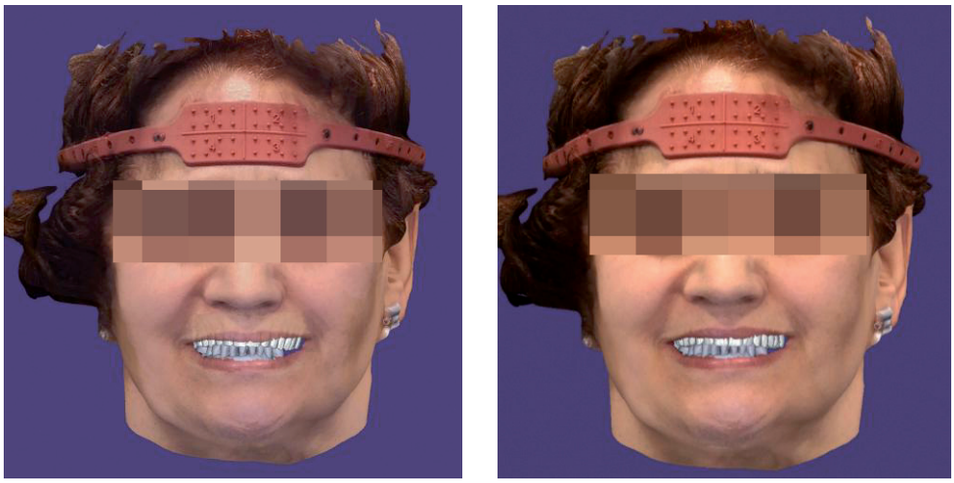

Figura 5. Diseño de la restauración, basado en la sonrisa.

000-000 Ciencia-Antonio Browen.indd 6 12/6/18 11:01

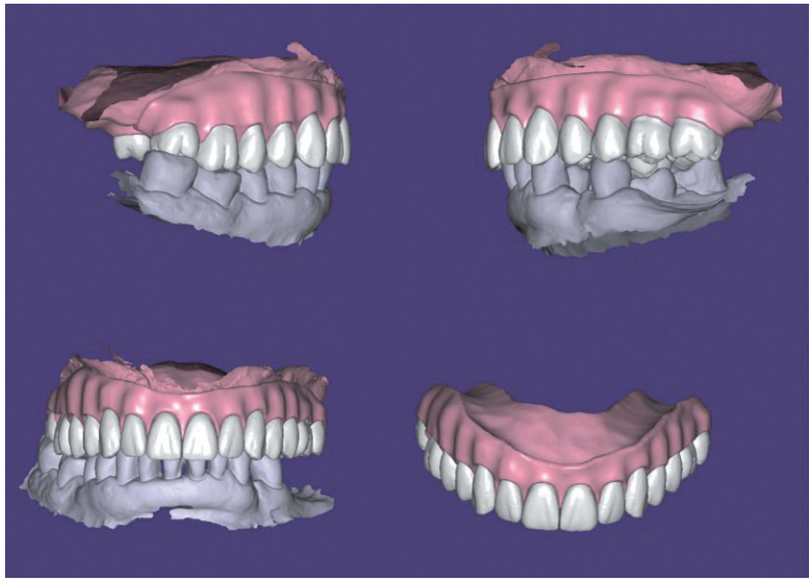

Figura 6. Diseño CAD de prótesis completa superior para producción en PMMA y prueba en boca.

Figura 7. Prótesis completa superior fresada en PMMA y prueba en boca.

000-000 Ciencia-Antonio Browen.indd 7 12/6/18 11:01

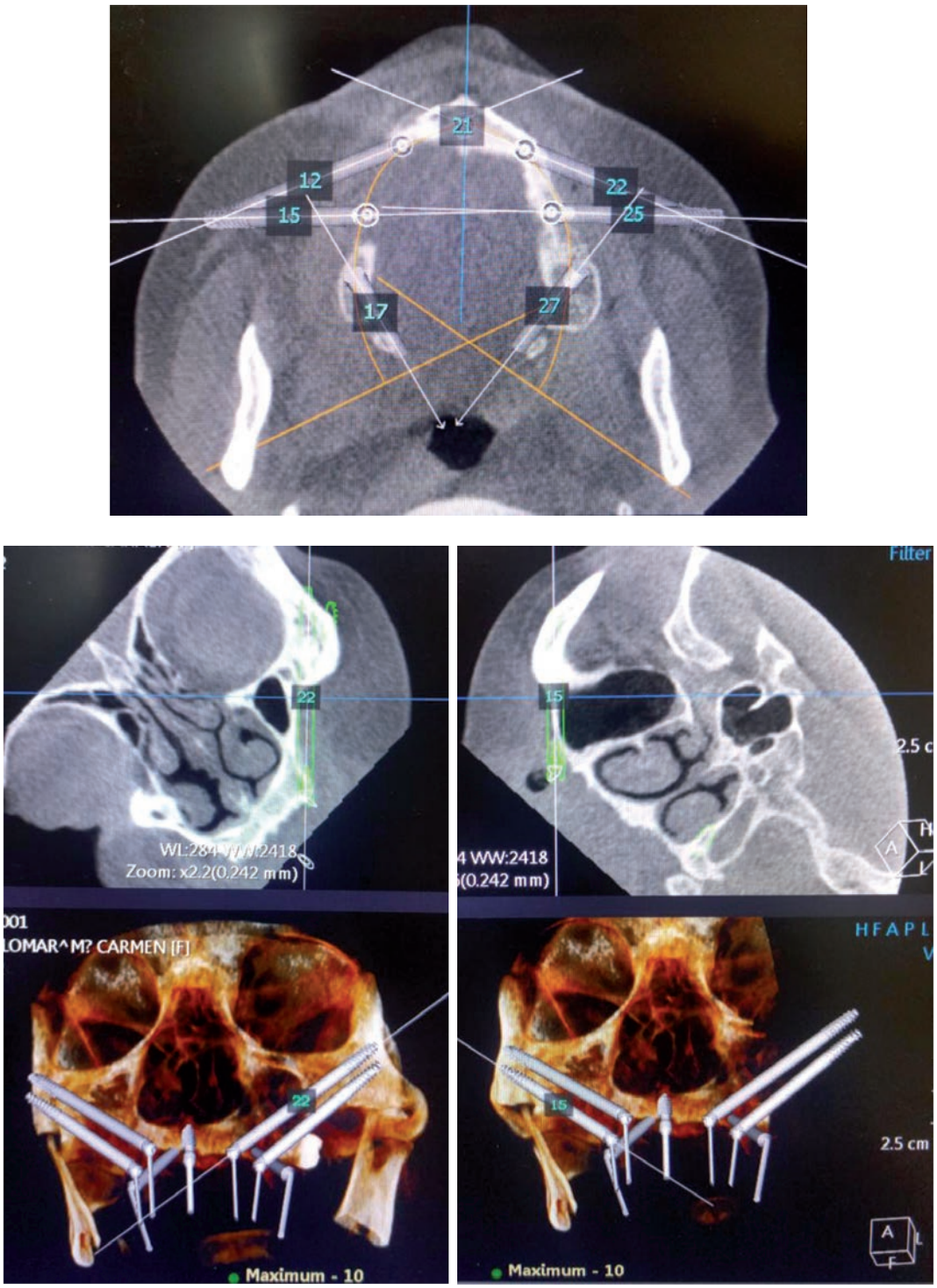

Figura 8. Opción 1 de planificación, con Zygoma Quad y dos implantes pterigoideos y uno alveolar en área 21. Nótese la diferencia de tamaño entre el malar izquierdo y el derecho.

000-000 Ciencia-Antonio Browen.indd 8 12/6/18 11:01

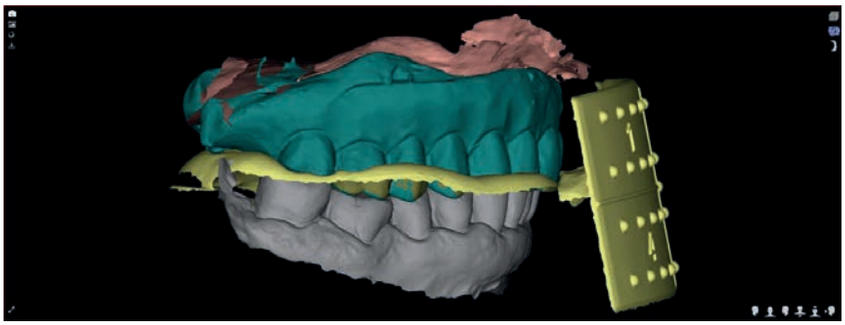

Figura 9. Reposición sobre TAC de la planificación protésica.

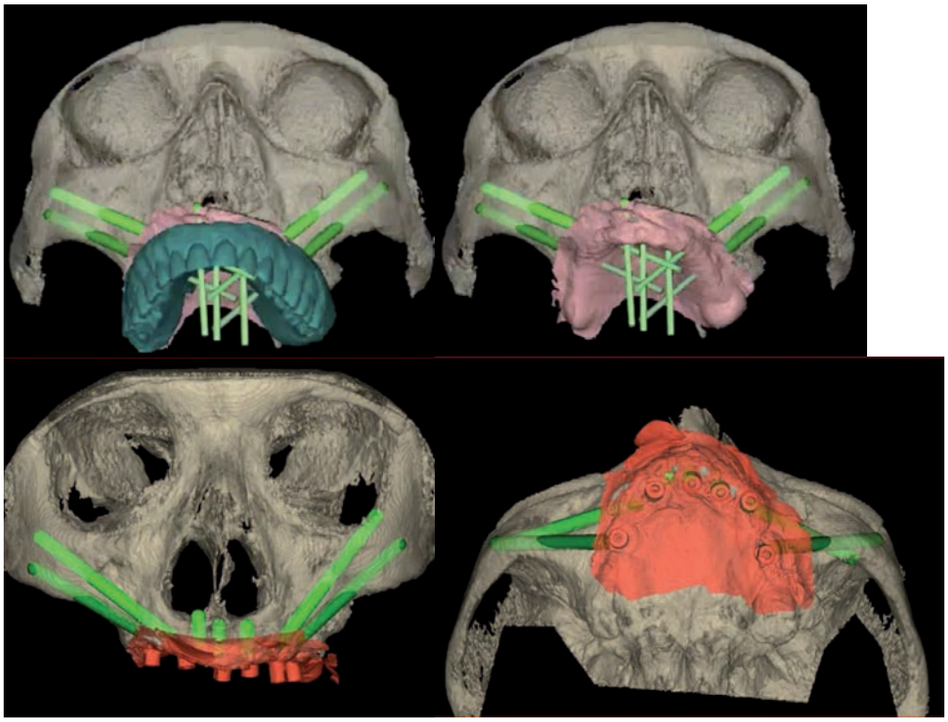

Figura 10. Opción 2 de planificación, con Zygoma Quad y tres implantes alveolares en área de premaxila. Posición de implantes y guía de emergencia.

000-000 Ciencia-Antonio Browen.indd 9 12/6/18 11:01

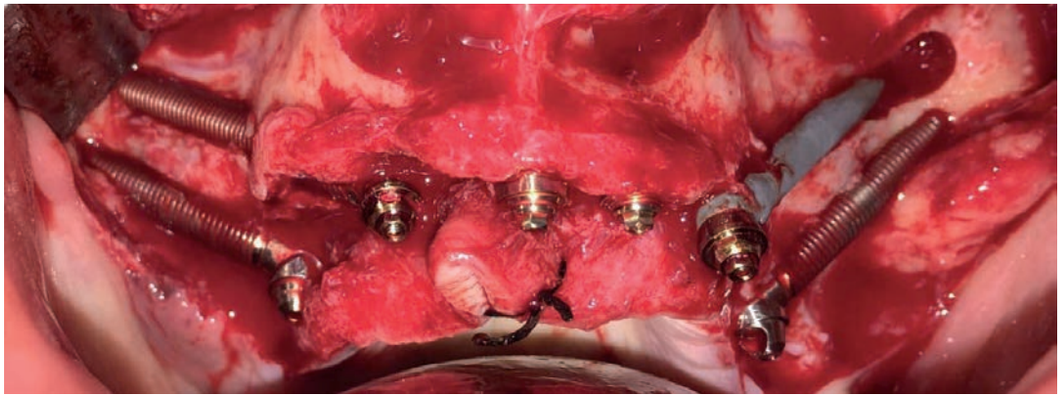

Figura 11. Detalle de la cirugía de inserción de implantes, con cuatro implantes cigomáticos y dos alveolares con aditamentos multiunit.

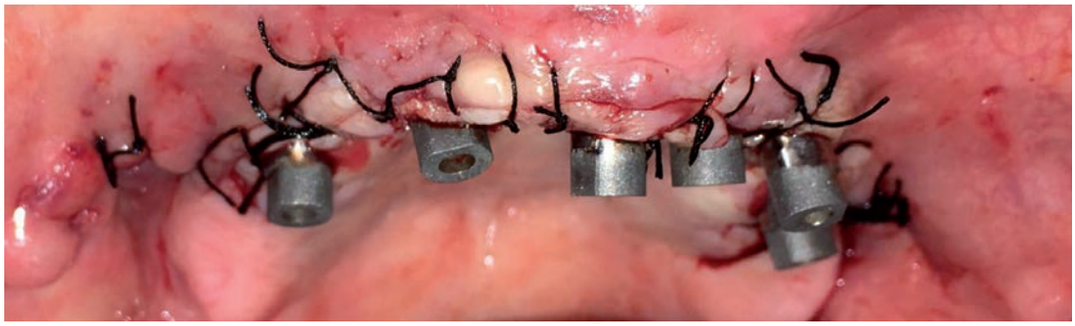

Figura 12. Sutura con reposición de colgajo y scan-bodies en posición.

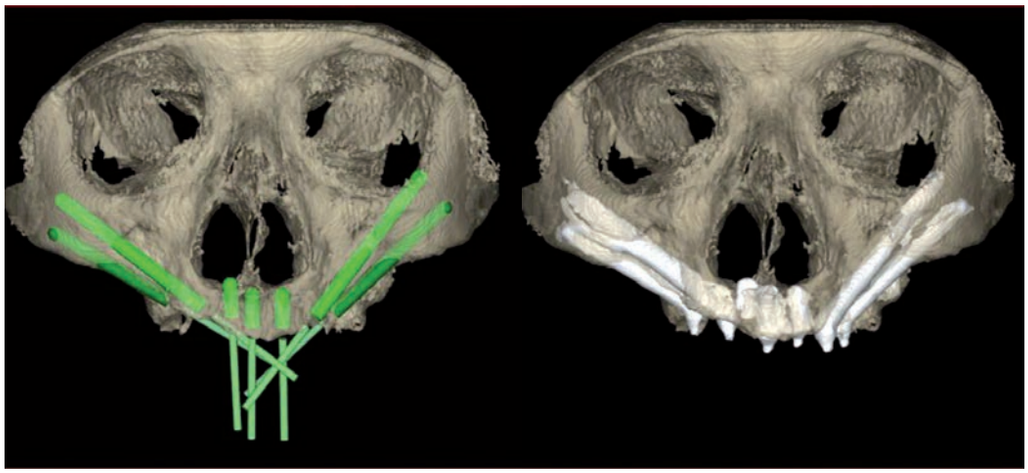

Figura 13. Comprobación de la posición final de los implantes con la de la planificación.

000-000 Ciencia-Antonio Browen.indd 10 12/6/18 11:01

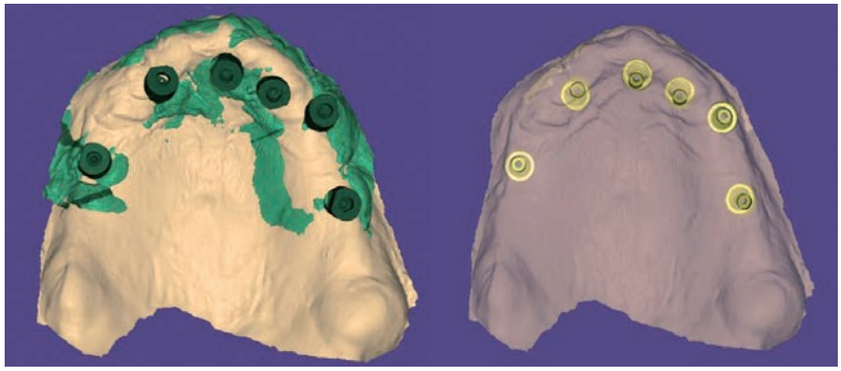

Figura 14. Archivos CAD de la toma de impresión y alineación de scan-bodies.

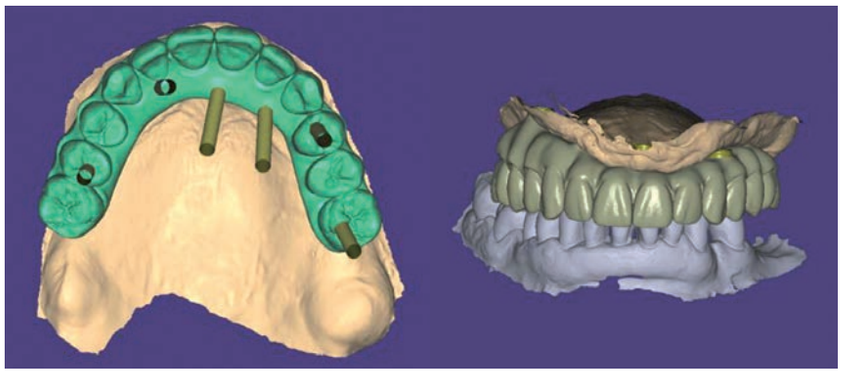

Figura 15. Superposición de dientes y diseño CAD.

Figura 16. Diseño CAD para producción de prótesis inmediata provisional.

Figura 17. Prótesis provisional de PMMA insertada en boca.

000-000 Ciencia-Antonio Browen.indd 11 12/6/18 11:01

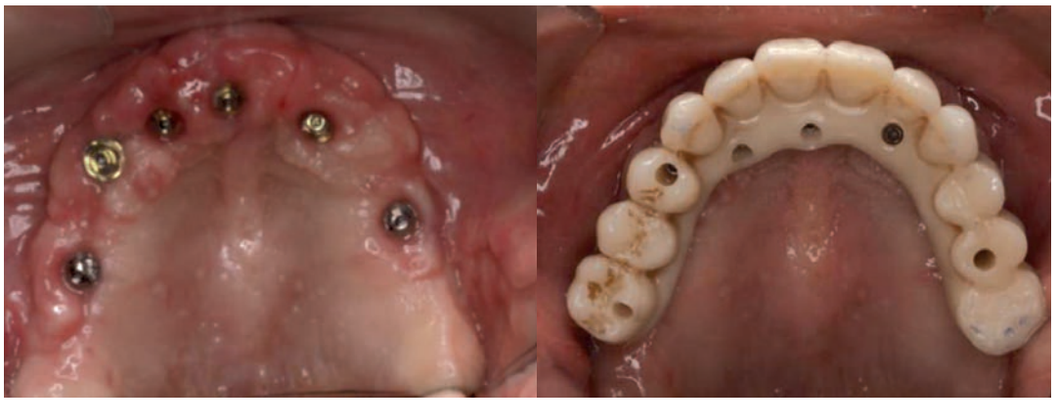

Figura 18. Evolución a los 20 días.

Figura 19. Evolución en 1 mes.

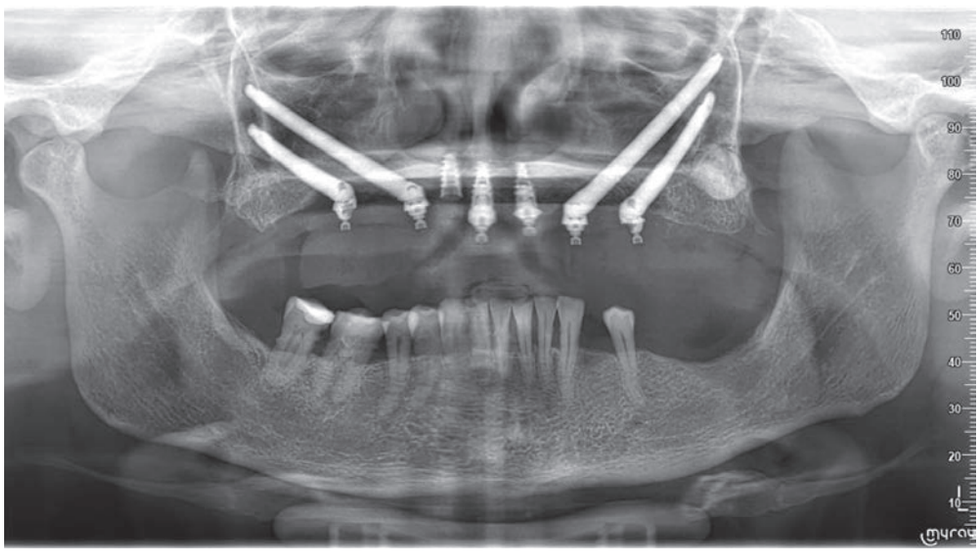

Figura 20. Radiografía de control con la carga inmediata.

000-000 Ciencia-Antonio Browen.indd 12 12/6/18 11:01

BIBLIOGRAFÍA

1. **Branemark P-I.** Surgery and fixture installation. Zygomaticus fixture clinical procedures. Göteborg, Nobel Biocare; 1998.
2. **Fernández Ateca B, Colorado Bonnin M, Gay Escoda C.** Implantes transcjgomátjcos. Av Periodon Implantol. 2004; 16,3: 129-141.
3. **V,Muela R,Pascual A,Codesal M, Bar-luenga N,Franch M.** Immediate/Early loading of zygomatic implants: clinical experiences after 2 to 5 years of follow-up. Clin Implant Dent Relat Res 2010; 12 Suppl 1: e77-82.
4. **Bowen A, et al.** Flujo digital con escáner facial en Implantología. Gaceta Dental. 2018; 300:116-132.
5. **Aparicio C.** A proposed classification for zygomatic implants patient based on the zygoma anatomy quided approach (ZAGA): a cross-sectional survey. Eur J Oral Implantol 2011; 4: 113-136.
6. **Aparicio C. The Zygomatic Implants.** The Anatomy-guided approach (ZA- GA). Berlin: ED Quintessence, 2012: 113-136.
7. A new approach to rehabilitate the seve-rely atrophic maxilla using extra maxillary anchored implant in immediate function: a pilot Study. J Prosthet Dent 2008, 100: 354- 356.
8. **Benedicenti S.** Zygomatic implant place- ment with flapless computer- guided surgery: a proposed clinical protocol. J Oral Maxillo- fac Surg 2011; 69 (12): 2979-89.
9. **Chow J.** A novel device for template guided surgery of the zygomatic implants. J Oral Maxillo- fac Surg .2016;45 (10): 1253-1255.
10. **Wang F, Monje A, Lin GH et al.** Reliability of four zygomatic implant-supported prostheses for the rehabilitation of the atrophic maxilla: A systematic review. Int J Oral Maxillofac Implants. 2014; 29: 293.
11. **Gallucci, et al.**Consensus Statements and Clinical Recommendations for Implant Loading Protocols. JOMI 2014; 29(s): 287-290.
12. **Chia et al.** In Vitro Three-Dimensional Accuracy of Digital Implant Impressions: The Effect of Implant Angulation. JOMI 2017; 32 (2): 313-321.
13. **Chew et al.** Three-Dimensional Accuracy of Digital Implant Impressions: Effects of Different Scanners and Implant Level. JOMI 2017 (32) 1:70-80.
14. Implant Therapy Outcomes, Peri-Implant Biology Aspects Clinical Oral Implants Research. 2016 Supplement, Vol. 27, p450-450.
15. Mechanical properties and color stability of provisional restoration resins. Watanabe et al. American Journal of Dentistry. 2013 (26) 5: 265-270.
16. **Dolcini Colombo, Mangano.** From Guided Surgery to Final Prosthesis with a Fully Digital Procedure: A Prospective Clinical Study on 15 Partially Edentulous Patients. International Journal of Dentistry. 2016 (14) 7: 1-7.
17. Kapos T.CAD/CAM Technology for Implant Abutments, Crowns, and Superstructures. JOMI 2014 Supplement (29): 117-136.

000-000 Ciencia-Antonio Browen.indd 13 12/6/18 11:01