PROTOCOLO DIGITAL PARA REHABILITACIÓN COMPLETA CON TÉCNICA FAIR

Labbad, J., Bowen A., Arnaiz FJ, Calatayud J, Bueno E.

Mastér Implantología y Periodoncia Sede Madrid

Introducción

El éxito de los tratamientos en prótesis sobre implantes, se basa en la correcta planificación del mismo.
Los elementos diagnósticos necesarios para la planificación se basan en registros intra y extraorales, estudio radiológico y planificación prostodóncica.
En los últimos años, con los recursos de la Odontología digital se ha podido realizar planes de tratamiento estrictos y exactos para las rehabilitaciones de arco completo. El número de implanted a utilizar en estos casos es variable, pero recientemente se ha desarrollado el concepto de FAIR (Full Arch Implant Rehabilitation), que permite realizar dicho tratamiento de forma sencilla y predecible

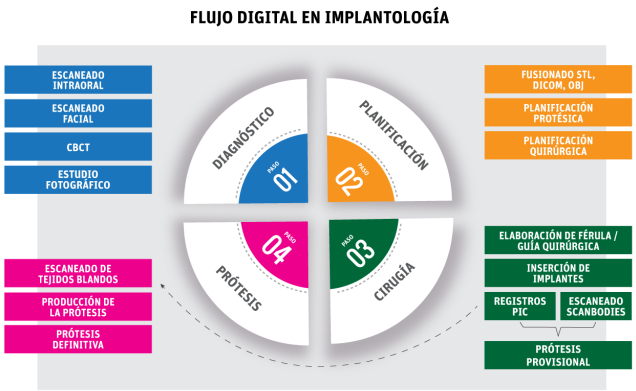

Objetivo

Mostrar los pasos para la rehabilitación total de maxilares con protocolo digital completo

Caso clínico

Presentamos un caso clínico de un paciente, varón , con edentulismo total superior e inferior, en el que se ha realizado tratamiento rehabilitador con técnica FAIR, y planificación digital completa. Se realizó técnica de carga inmediata de ambos arcos.

Diagnóstico

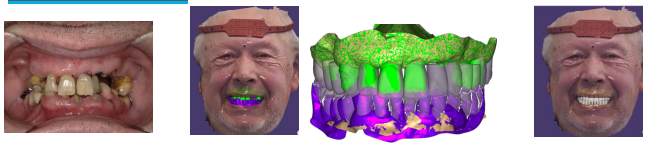

Planificación

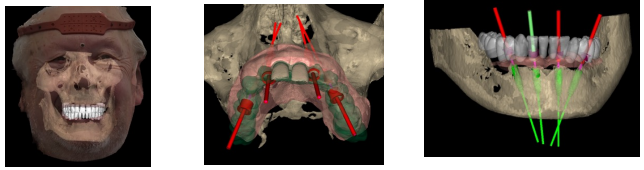

Cirugía



Impresión

Prótesis

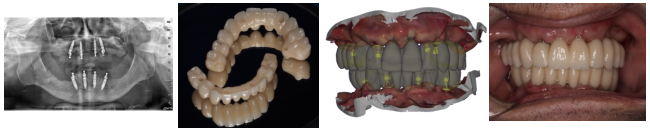

Conclusiones o Resultados

La técnica FAIR es la opción de tratamiento de elección en pacientes edéntulos mayores. Esta técnica involucra cuatro implantes; Dos en la posición axial tradicional y dos implantes posteriores inclinados en ángulo a 30 grados distalmente para evitar barreras anatómicas. La cirugía en sí puede tomar de 2 a 4 horas. La tasa de éxito es alta incluso con baja densidad ósea, ya que siempre se acompaña con pilar multiunit que permiten variación de angulación.

Bibliografía

[1] Garg A. Full-arch implant rehabilitation. 5th ed. Chicago: Quintessence; 2019.

[2] Waldemar Daudt Polido , Tara Aghaloo , Thomas W Emmett , Thomas D Taylor , Dean Morton , Number of Implants Placed for Complete-Arch Fixed Prostheses: A Systematic Review and Meta-Analysis , Clin Oral Implants Res , 2018 Oct;29 Suppl 16:154-183. doi: 10.1111/clr.13312

[3] Suweera Petaibunlue, Pravej Serichetaphongse and Atiphan Pimkhaokham , Influence of the anterior arch shape and root position on root angulation in the maxillary esthetic area , Imaging Science in Dentistry , 2019 Jun 24. doi: 10.5624/isd.2019.49.2.123