

ciencia

# Distracción ósea del proceso alveolar

Ramiro Mallagray Martínez*
Antonio Bowen Antolín**
* Doctor en Medicina y Cirugía. Estomatólogo (U.C.M.)
Jefe de Servicio de C. Maxilofacial (H.M. Gómez Ulla. Madrid)
Profesor del Curso Superior en Implantología Oral y Prótesis sobre Implantes de la Fundación Universitaria San Pablo CEU
Board y Honorary Examiner en Cirugía Maxilofacial (E.A.M.F.S.)
Práctica privada.
** Director del Curso Superior de Implantología Oral y Prótesis sobre Implantes de la Fundación Universitaria San Pablo CEU.
*Madrid*

## Concepto

La osteogénesis por distracción es un proceso biológico mediante el cual se forma tejido óseo entre dos fragmentos de hueso que son separados gradualmente. El nuevo tejido solamente se origina bajo una serie de condiciones, que posteriormente mencionaremos, y que son aquellas que no alteran los fenómenos fisiológicos que ocurren entre los fragmentos.

Esta histogénesis activa no ocurre únicamente en el hueso, sino también en tejido cutáneo, muscular, vascular y nervioso periférico.

## Antecedentes históricos

La técnica fue inicialmente empleada a comienzos del siglo XX para tratar de corregir los acortamientos de miembro inferior, realizando un corte en el fémur y colocando una escayola en el muslo que iba siendo reemplazada por otras, progresivamente de mayores longitudes. Fue descrita por Codivilla[1] en 1905, observándose rápidamente una gran cantidad de complicaciones ya que la fuerza de distracción o separación de los fragmentos no se aplicaba directamente al hueso sino a la escayola. En 1927 Abbot[2] describió la aplicación de unas agujas intermedulares transfixivas, insertadas en los extremos de los fragmentos, a las cuales aplicaba la fuerza de distracción. Aunque no se observaron los casos de necrosis cutáneas que aparecían con la técnica anterior, sí se apreciaban infecciones y falta de unión de los fragmentos. A pesar de la gravedad y frecuencia de las complicaciones, máxime teniendo en cuenta que se realizaban en la era preantibiótica, despertaron un gran interés en Kirschner, Carrel, Putti y Dickson[3-6].

Es a partir de 1940 cuan-

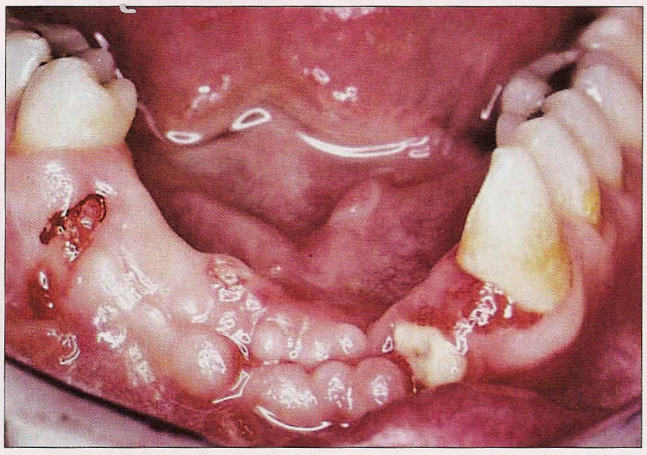

*Caso I. Figura 1. Aspecto preoperatorio*



*Caso I. Figura 2. Colocación del distractor y marcado de la osteotomía*

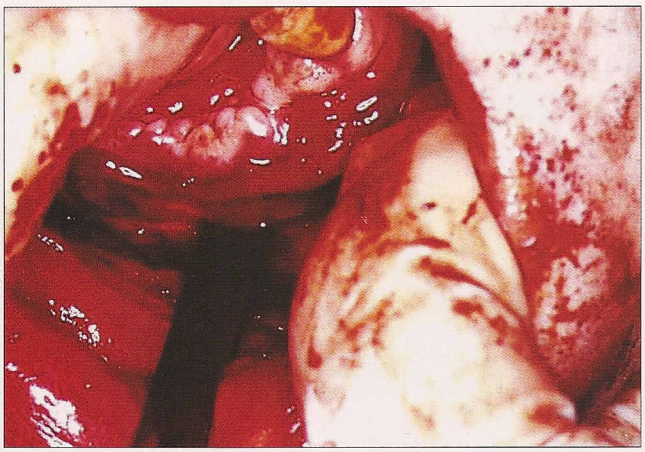

*Caso I. Figura 3. Osteotomía con escoplo laminar*

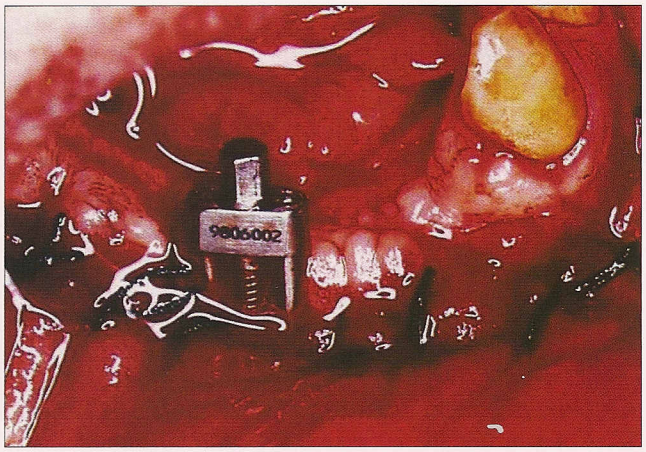

*Caso I. Figura 4. Fijación del distractor*

do la técnica revisada por el doctor Gavriel O. Ilizarov[7-9] comienza a tener éxito. Siendo el único médico en Kurigen (Siberia), Ilizarov fue requerido para tratar a los supervivientes de la Segunda Guerra Mundial que habían sufrido fracturas de las extremidades y que habían cicatrizado con pseudoartrosis o consolidaciones con desviación. Utilizando los únicos materiales que tenía a su alcance, como partes de bicicletas, sierras y elementos de ferretería, diseñó unos fijadores externos que aplicaba sobre los fragmentos óseos que previamente había re-osteotomizado y sobre los cuales había resecado la zona de pseudoartrosis o había enderezado. Inicialmente esperaba que el miembro intervenido cicatrizase correctamente pero se produjese un acortamiento del mismo. Sin embargo, para su sorpresa, observó que manipulando las agujas del fijador externo que se introducían en el hueso, podía alargar el miembro a sus dimensiones normales. Esta fue la base de sus investigaciones sobre la biología de la técnica de la distracción, durante los siguientes 50 años. El doctor Ilizarov es considerado actualmente como el padre de la moderna técnica de distracción osteogénica.

## Principios de Ilizarov

Quirúrgicamente la técnica de distracción osteogénica es muy simple.

1. Se realiza un corte en el área de hueso deficitaria y se fija a los extremos el aparato de distracción (osteotomía/corticotomía)

2. Se respeta un periodo inicial de cicatrización (período de latencia) en el que se produce la formación de un puente de tejido fibrovascular o callo blando entre los dos fragmentos.

3. Los extremos óseos son separados en una cantidad y frecuencia diarias, determinadas (tasa y ritmo de distracción).

4. Una vez que se ha obtenido el crecimiento deseado de tejido óseo y tejidos blandos, el proceso de distracción se detiene, permitiendo que el tejido osifique, para lo cual hay que mantener la fijación de los fragmentos (período de consolidación)

Ilizarov describió la técnica quirúrgica en las extremidades realizando una corticotomía del hueso, preservando la medular y su aporte vascular. Recomendó un período de latencia de 5 días para permitir la formación del callo blando. Los fragmentos óseos los separaba 1 mm al día en 3 o 4 activaciones del distractor. El ideal sería que la fuerza de distracción fuese aplicada de forma continua, a lo largo de todo el período de distracción, pero esta posibilidad está aún en fase experimental. Si la tasa de distracción es muy lenta, el tejido regenerado osificará prematuramente y no se podrán separar ya los fragmentos. Si la tasa es demasiado rápida, la calidad del hueso producido es muy pobre. El periodo




**Acerca de Implantes**

*Autor: Dr. Daniel I. Ostrowicz*

**En un CD-Rom**

**toda la Implantología al alcance del paciente.**

Es este un CD-ROM, con el que el profesional podrá transmitir y explicar de forma clara al paciente, toda la información acerca del tratamiento implantológico.

Su diseño en cuatro módulos, **Conceptos, Dificultades, Soluciones Restauradoras y Cuidados,** motiva al paciente en el uso de los implantes, y ahorra tiempo al profesional.

**Acerca de Implantes** resulta una excelente herramienta para el profesional, que transmite una imagen de alta tecnología, acorde con lo que la Implantología representa.

Está cuidadosamente traducido a **seis idiomas.** La alta resolución de las imágenes, confieren a este producto una máxima calidad visual.

**Requerimientos mínimos :** CPU:Pentium 8 Mb. RAM. Pantalla a 800 x 600 a 16 bits

*Información llamar al tel. 606 53 01 10 • E-mail: dr.d.ostrowicz@ctv.es*

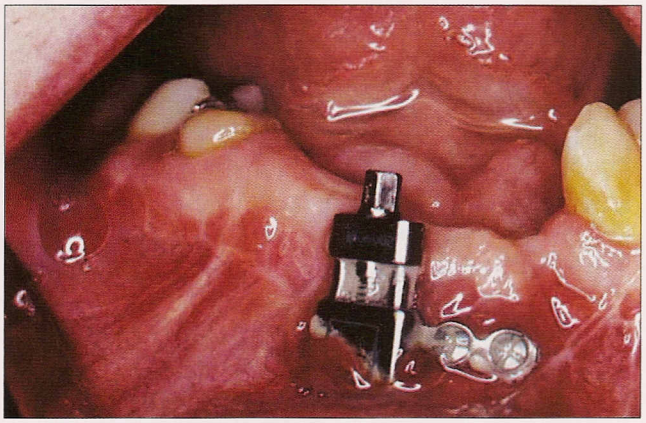

*Caso I. Figura 5. Distractor colocado. Exposición del tornillo de fijación*

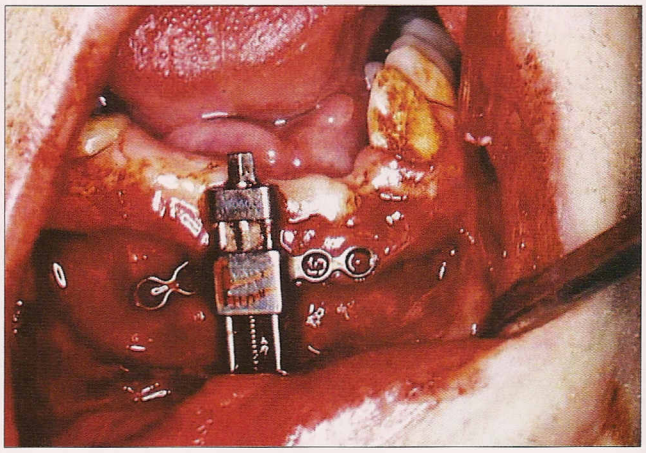

*Caso I. Figura 6. Retirada del distractor*

de consolidación permite que el tejido regenerado se osifique, con evidencia de una opacidad en las radiografías, que es el mejor indicador de la finalización de esta técnica.

La gran contribución de Ilizarov a esta técnica consiste, tras haber ensayado con multitud de modelos experimentales, en haber determinado las circunstancias bajo las cuales se obtiene el éxito y en el descubrimiento de dos fenómenos fisiológicos nuevos conocidos como principios de Ilizarov:

1. La tracción gradual crea un estrés que puede estimular o mantener la regeneración de los tejidos vivos.

2. La forma y volumen de huesos y articulaciones depende de una interacción entre la carga mecánica y el aporte sanguíneo.

## Fisiología de la osteogénesis por distracción

La aplicación lenta de una fuerza de distracción al hueso y los tejidos blandos que le rodean, representan una forma exclusiva de cicatrización ósea. Karp y cols.[10] han demostrado en un modelo experimental con perros que la separación ósea se rellena inicialmente con un coágulo de sangre que se transforma en tejido fibrovascular y se osifica directamente. Siguiendo el protocolo de Ilizarov en este modelo se aplicó una distracción de 1mm. al día, observando un periodo de latencia de 10 días. Histológicamente se comprobó que la separación de los fragmentos óseos se rellenaba con fibras de colágeno que se disponían en una dirección paralela al vector de fuerza conque se aplicaba la distracción. A los 14 días de haber iniciado la distracción, se apreciaba una osificación directa en los ramilletes de colágeno y aparecían espículas de nuevo hueso que se extendían desde la corticotomía y estaban localizadas en la zona central. A los 28 días post-distracción se apreciaba radiológica e histológicamente una osificación completa de la zona de distracción. La matriz ósea también se encontró que estaba dispuesta paralelamente al vector de fuerza de la distracción. La remodelación progresiva del hueso regenerado continuó produciéndose hasta que se apreció una trabeculación regular del mismo. De este modelo se puede concluir que la osificación se origina lateralmente y progresa centralmente hasta que se organiza en 4 zonas (la zona de tejido fibroso, la zona de formación de tejido óseo, la zona de remodelación y la zona de hueso maduro). Clínicamente este proceso de osificación centrípeta ocurre continuamente durante todo el proceso de distracción.

## Distracción ósea en el esqueleto craneofacial

Snyder[11] en 1973 escribió el primer artículo de elongación mandibular en perros. La aplicación clínica de la técnica en el esqueleto craneofacial fue descrita inicialmente por McCarthy[12,13] en 1992 que la utilizó para corregir deformidades congénitas como las microsomías craneofaciales, síndromes de Treacher-Collins y Nager´s y

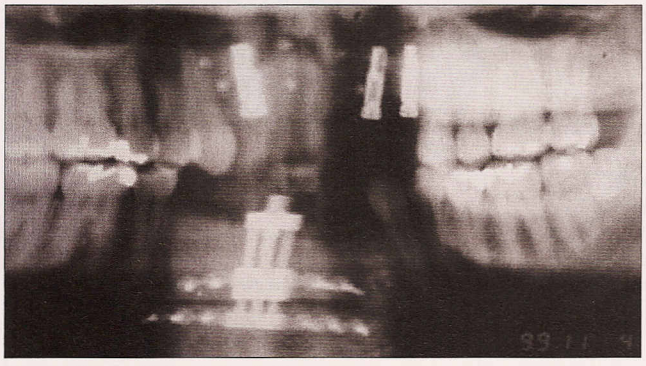

*Caso I. Figura 7. Periodo de latencia*

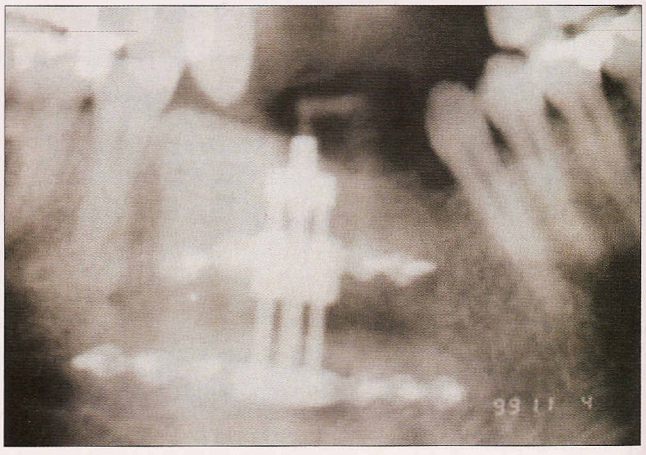

*Caso I. Figura 8. Periodo de distracción*

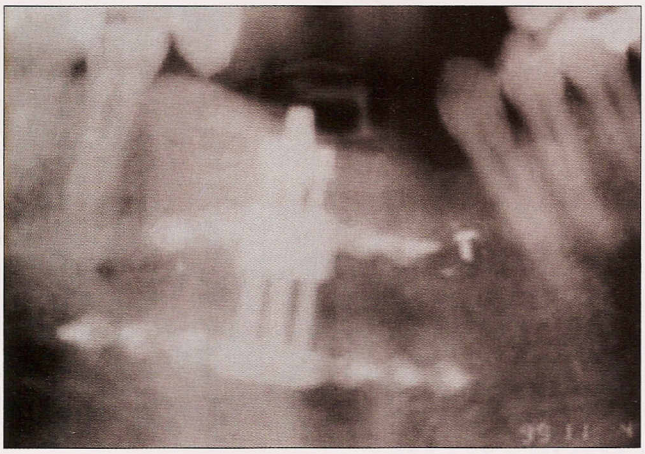

*Caso I. Figura 9. Periodo de consolidación*

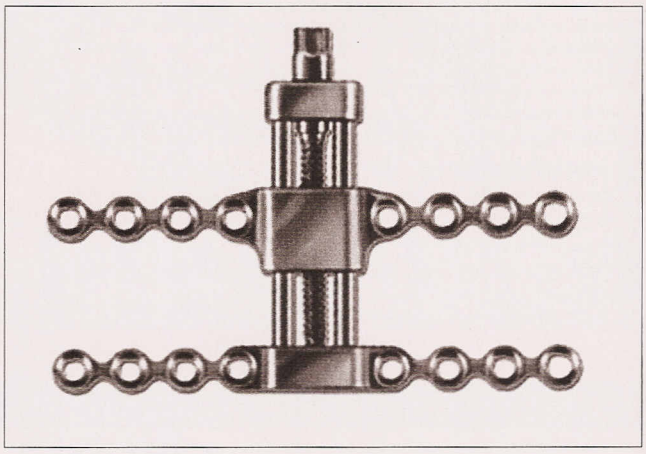

*Caso I. Distractor de Chin*

las micrognacias. Utilizando unos aparatos de distracción externos, rígidos, consiguió regenerar tejido óseo y tejidos blandos en mandíbulas hipoplásicas. Al mismo tiempo, Molina y Ortiz Monasterio[14,15] desarrollaron un aparato de distracción semirígido que les permitió utilizar la corticotomía como corte óseo para la distracción. Los dispositivos extraorales presentaban una gran cantidad de inconvenientes. Se producían cicatrices antiestéticas, lesiones del nervio facial y alveolar inferior, infecciones y aflojamiento de los pins transcutáneos. Cuanto más grueso era el tejido blando que tenía que atravesar el pin, había mayor riesgo de infección, además el pin debía ser más largo, lo que facilitaba que se doblara y aflojase. Por otro lado, afectan la calidad de vida del paciente, pues son muy incómodos de mantener y visibles desde el exterior.

Block[16,17] sugirió las ventajas de aparatos sumergidos, intraorales y de pequeño tamaño para ser aplicados en esta región anatómica. Al penetrar solamente la delgada mucosa oral, el dispositivo está más cerca del hueso y por tanto el sistema de fijación es mucho más corto. Por otra parte no son

*Caso II. Figura 1. Aspecto preoperatorio*

visibles y no generan cicatrices. También comprobó que la lesión del nervio dentario inferior es menos frecuente. Bell[18] en 1997 publicó los resultados de un ensanchamiento de 8 mm en zona sinfisaria mandibular en monos con un dispositivo intraoral.

Debido al gran aporte vascular en la región craneofacial, los principios básicos de Ilizarov aunque deben ser respetados, admiten ciertas modificaciones.

1. Se puede realizar una osteotomía completa como corte óseo, no siendo necesario conservar el hueso intermedular; sin embargo, es más importante despegar el colgajo mucoperióstico como una unidad, preservando la integridad del periostio. En la mandíbula se debe conservar el paquete vasculonervioso dentario inferior.

2. Por término medio, un periodo de latencia de 5 días es el indicado. En pacientes jóvenes se puede acortar a 2 días y en pacientes mayores que tienen una vascularización más pobre o un hueso de peor calidad y cuando ha habido excesivo trauma quirúrgico se debe aumentar a 7 días.

3. En la mayoría de los casos clínicos la tasa de distracción apropiada es de 1 mm al día. El factor que determina esta tasa es más que el hueso los tejidos blandos, sobre todo en aquellos casos en los que se realiza una distracción bifocal. La distracción se debe repartir en 2 o 3 veces al día. Si el paciente refiere dolor o espasmos musculares se debe aumentar a 4 ó 6 veces al día.

4. El hueso regenerado debe mantenerse en una fijación neutra, sin tensiones para permitir que osifique y cicatrice correctamente. Generalmente esto se obtiene 6 semanas después de la distracción, siendo el mejor indicador del final de la consolidación el aspecto radiológico del hueso regenerado. La retirada prematura del distractor conduce a un colapso del hueso regenerado por debilidad del mismo.

La utilización de esta técnica en la patología craneofacial resulta especialmente útil para realizar elongaciones mandibulares, avances de tercios medios faciales (Le Fort III) y reconstrucción del proceso alveolar para la inserción de implantes dentales.

## Distracción ósea del proceso alveolar

La distracción vertical alveolar, que fue descrita inicial-

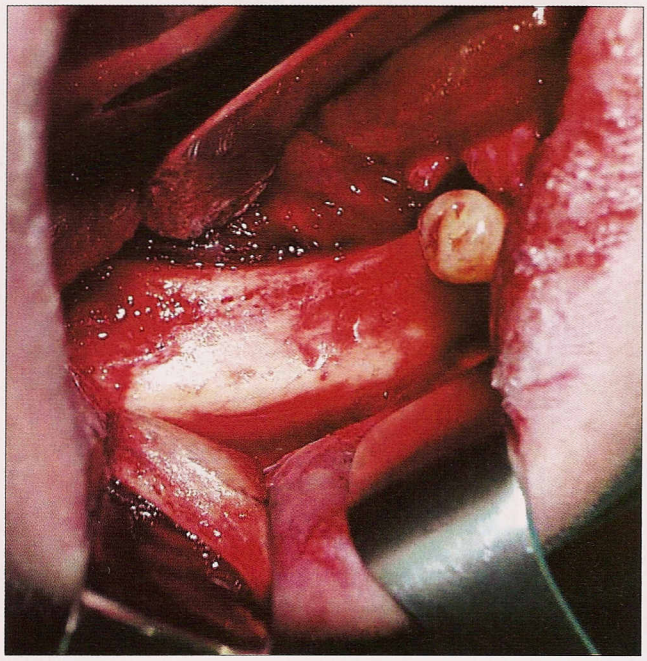

*Caso II. Figura 2. Exposición de reborde alveolar*

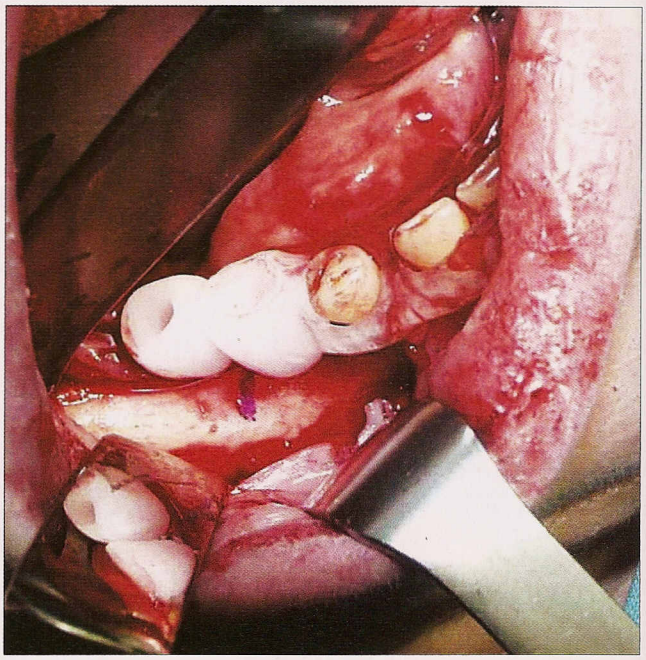

*Caso II. Figura 3. Colocación de férula quirúrgica*

mente por Chin y Tooth en 1996[19], suscitó rápidamente un gran interés, celebrándose en junio de 1997 en París y en Stutgart en Septiembre del mismo año las primeras Reuniones Internacionales[20,21].

Como resultado de la distracción ósea, un segmento de hueso maduro separado del hueso basal mediante una osteotomía, es transportado verticalmente en el defecto, convirtiéndose en el nuevo reborde alveolar. Se regenera nuevo hueso en la zona de la osteotomía, así como los tejidos blandos afectados por el defecto, siendo posible colocar posteriormente sobre este hueso implantes osteointegrados, lográndose una correcta rehabilitación masticatoria al disponer de una mejor calidad y mayor volumen de hueso residual[22]. Hidding[23] refiere que es posible aplicar la distracción también a zonas dentadas, en las que haya una mordida abierta localizada.

La distracción ósea del proceso alveolar puede ser aplicada en varias deformidades dentoalveolares congénitas o adquiridas. Las causas más comunes de los defectos alveolares son la avulsión traumática, las resecciones tumorales, atrofia alveolar por la edad, la fisura palatina y la enfermedad periodontal. Estas patologías afectan al tejido óseo y a los tejidos blandos. La distracción tiene la capacidad de reconstruir simultáneamente ambos tipos de tejidos.

Otras opciones terapéuticas para la solución de este tipo de patología son los injertos superpuestos o en onlay sobre el reborde alveolar, pero sufren una reabsorción casi total a los dos años cuando sobre ellos se coloca una prótesis mucosoportada[24,25]. Si sobre estos injertos se insertan implantes osteointegrados, se mantiene la altura por los estímulos que recibe el hueso[26,27]. Los injertos de interposición o en inlay proporcionan una excelente estabilidad de la altura ganada[28], pero las lesiones del nervio dentario inferior son muy frecuentes. En ambos casos, además, se plantean conflictos con los tejidos blandos, siendo muy frecuentes las dehiscencias de suturas e infecciones de los injertos. La distracción ósea, siempre a la espera de los resultados a largo plazo, representa una técnica muy ventajosa en este sentido.

### Técnica quirúrgica

La técnica quirúrgica consiste básicamente en movilizar, con la ayuda de un dispositivo mecánico, un segmento óseo del maxilar superior o inferior, localizado apicalmente a una línea de osteotomía. Sawaki[29] ha empleado con éxito implantes osteointegrados como sistema de fijación del dispositivo para realizar la distracción.

La incisión puede hacerse en el vestíbulo o sobre la cresta alveolar. A continuación se realiza un despegamiento subperióstico, para exponer la cortical vestibular y si es necesario también la lingual. En este momento de la intervención se debe superponer sobre el hueso el dispositivo de distracción, estableciendo la zona en la que se va a anclar la parte del mismo que va a ser estable y señalizar, entonces, con un rotulador quirúrgico las líneas de osteotomía que se van a realizar. Si el distractor queda fijado al hueso con tornillos de fijación, se deben colocar éstos y luego retirarlos, para una vez hechas las osteotomías, lograr que la posición sea idéntica a la que se había proyectado. Si se trata de un dispositivo intraóseo se debe marcar sobre el reborde su lugar de colocación.

Una vez expuesto el reborde alveolar residual y proyectada la posición del distractor, se marcan las líneas de osteotomía verticales y horizontales con una fresa de fisura muy fina o una microsierra sagital. La capa cortical ha de ser seccionada, completando la osteotomía con un escoplo laminar que secciona la medular y comprobando finalmente y de forma muy delicada que el fragmento óseo está completamente separado. Posteriormente se debe fijar el distractor a ambos segmentos; el que queda unido a maxilar o mandíbula y el seg-

mento apical que se ha separado. Finalmente se sutura la incisión, quedando la parte del distractor sobre la que se va a efectuar la activación expuesta.

PROTOCOLO DE DISTRACCIÓN

En la distracción ósea del reborde alveolar se respetan los principios generales de distracción, adaptados lógicamente al tamaño del fragmento óseo que se va a movilizar, el grado de vascularización del mismo y la altura que se quiere ganar. El periodo de latencia oscila según los distintos autores entre 5 a 8 días. La distracción se lleva a cabo separando los fragmentos 1 mm. al día en dos activaciones de 0,5 mm cada una. La separación que se obtiene de los fragmentos oscila entre 5 a 9 mm, no debiendo superarse esta longitud. El periodo de consolidación suele ser de 4 a 8 semanas, dependiendo siempre del control radiológico de la zona distraída[30].

Cuando se van a insertar implantes en el reborde en el que se ha realizado la distracción, conviene realizar simultáneamente la retirada del distractor y la inserción de los implantes que se debe llevar a cabo 10 a 16 semanas después de finalizada la fase de activación. Los implantes se pueden cargar a los 5 meses de su inserción.

## CASOS CLÍNICOS: CASO I (DISPOSITIVO INTRAORAL ESTRAÓSEO)

Paciente de 23 años de edad que sufrió avulsión traumática del grupo anterior en maxilar inferior, con pérdida de masa ósea y fractura mandibular tratada con osteosíntesis con miniplacas. El reborde alveolar presentaba una importante disminución de altura (Figura 1), la cual obligaría a colocar unas prótesis implantosoportadas excesivamente largas. Se realizó la técnica descrita anteriormente, con la incisión en vestíbulo, despegamiento de colgajo mucoperióstico y colocación del distractor y marcado de la osteotomía (Figura 2). La osteotomía se completó con un escoplo laminar (Figura 3) y una vez finalizada, se fijó el distractor (Figura 4). Durante el periodo de latencia, que se observó durante 8 días, se expusieron parte de los tornillos de fijación (Figura 5). Este hecho no tiene relevancia en el resultado final del proceso. Se aconsejó al paciente que llevase a cabo una rigurosa higiene oral con cepillado y colutorios con clorhexidrina. El periodo de distracción se realizó activando el distractor 0,5 mm (media vuelta del activador), dos veces al día, hasta alcanzar un aumento en la altura de 8 mm. Una vez finalizada la distracción se mantuvo el distractor durante 8 semanas, hasta que consolidó el callo de fractura. Posteriormente se retiró el distractor (Figura 6). La imagen radiolúcida (Figura 7) en el periodo de latencia muestra únicamente las líneas de osteotomía realizadas. El fragmento óseo se separa gradualmente durante el periodo de distracción (Figura 8), apreciándose radiolucidez en el espacio entre el fragmento y la basal, que posteriormente y según va osificando el callo de fractura (Figura 9) se transforme

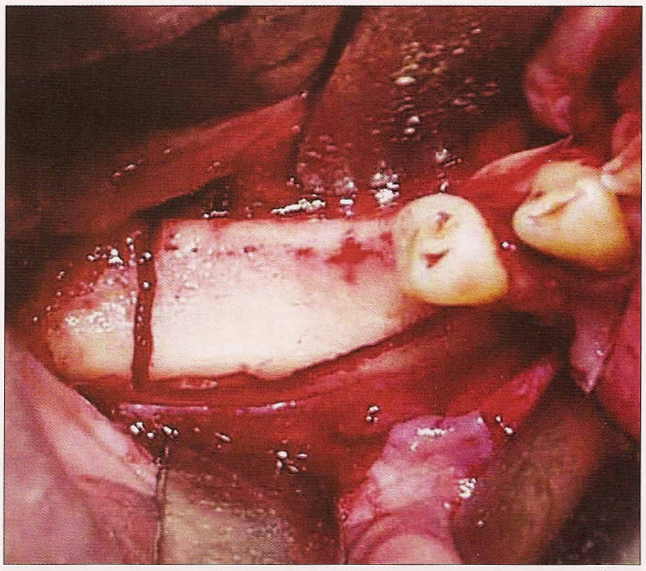

*Caso II. Figura 4. Línea de osteotomía*

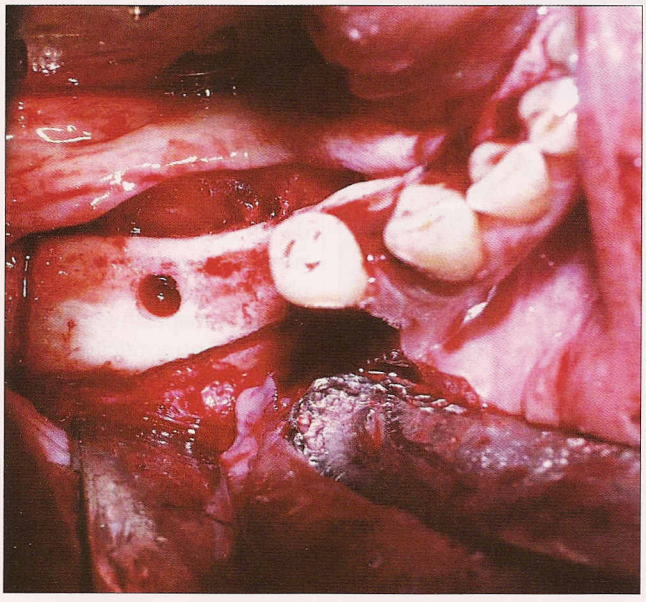

*Caso II. Figura 5. Lecho del distractor*

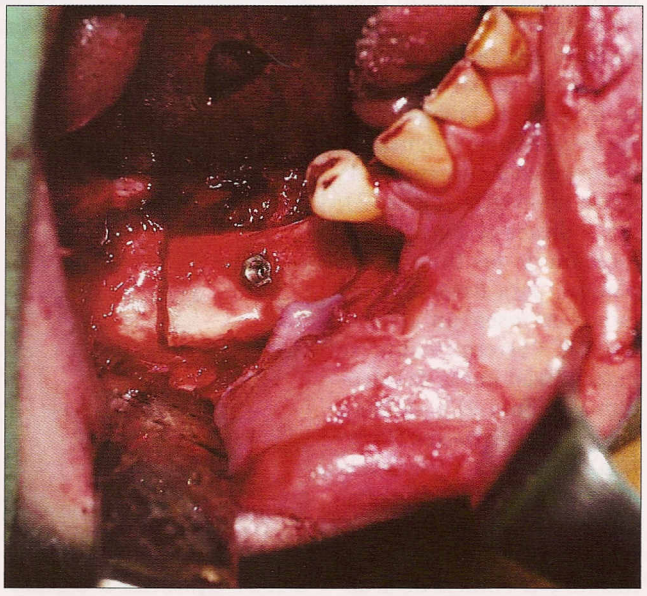

*Caso II. Figura 6. Inserción del distractor*

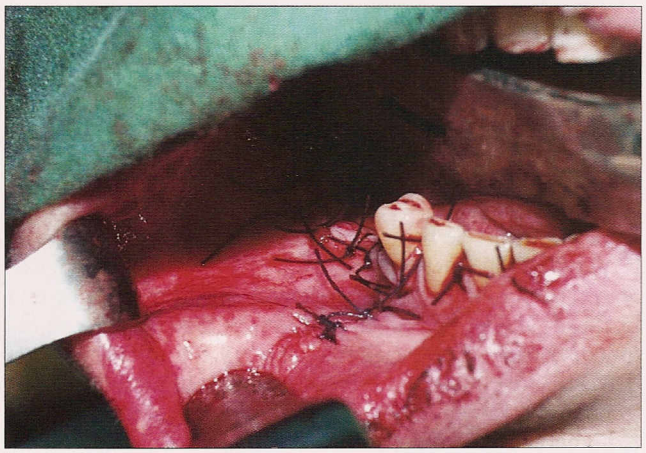

*Caso II. Figura 7. Sutura*

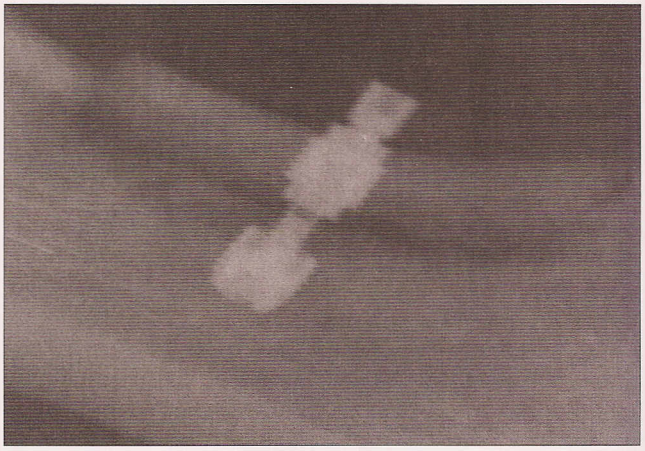

*Caso II. Figura 8. Periodo de latencia*

en una zona radioopaca, lo cual indica que la consolidación ha finalizado, pudiendo entonces retirar ya el distractor y colocar los implantes, lo cual ocurre aproximadamente a las 10 a 16 semanas de finalizada la activación. En la Figura 10 se puede apreciar el modelo de distractor intraoral extraóseo que utilizamos.

## Caso II (Dispositivo intraoral intraóseo)

Paciente de 56 años que presenta una atrofia en sector posterior de maxilar inferior, con una altura de 7 mm desde el reborde alveolar hasta el canal dentario inferior (Figura 1). Mediante una incisión crestal, se expuso todo el reborde alveolar tanto en la vertiente lingual como en la vestibular (Figura 2). Se procedió a superponer la férula quirúrgica (Figura 3), que indicaba el lugar de colocación de los futuros implantes, para determinar el punto de inserción del distractor. Posteriormente se marcaron las líneas de osteotomía (Figura 4) y se labró el lecho del distractor (Figura 5). Una vez completada la osteotomía, se insertó el distractor (Figura 6), comprobando la estabilidad del mismo y la eficacia de la activación (lo que se consigue



*Caso II. Figura 9. Distracción finalizada. Periodo de consolidación*

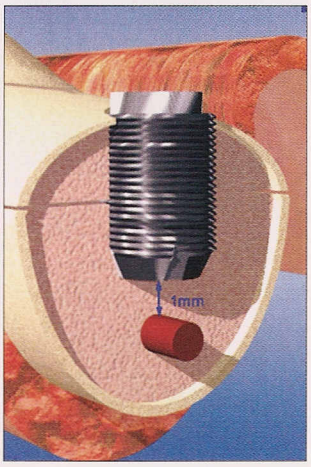


*Caso II. Distractor Mozo-Grau utilizado en este caso en posición. (Cortesía de MOZO-GRAU)*

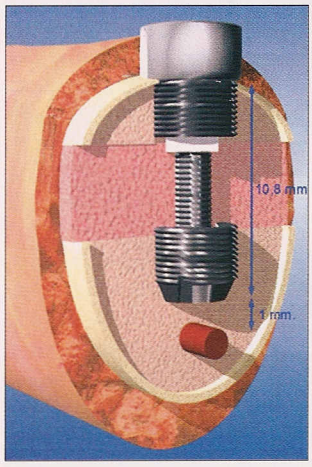


*Caso II. Distractor Mozo-Grau tras activación. (Cortesía de MOZO-GRAU)*

realizando una mínima activación y observando que el fragmento se separa). El cierre de la herida operatoria (Figura 7) debe realizarse procurando evitar tensiones. El periodo de latencia (Figura 8), de distracción y consolidación (Figura 9) sigue las pautas ya mencionadas. En la Figura 10 podemos apreciar el modelo de distractor que empleamos.

## Conclusiones

1. El maxilar superior e inferior pueden ser expandidos en longitud y anchura mediante distracción ósea. Los tejidos blandos los acompañan.
2. Se distrae un hueso vital, que se mineraliza precozmente.
3. La reabsorción es menor que la que se produce en los injertos superpuestos o interpuestos
4. No existe la morbilidad de un segundo campo quirúrgico, al no ser necesario obtener injertos.
5. Los dispositivos de distracción intraorales presentan menos complicaciones y son más cómodos para los pacientes que los extraorales.
6. La distracción ósea del reborde alveolar deficitario representa una técnica eficaz y fiable para conseguir un determinado volumen de masa ósea en una posición prede-

terminada, sobre la cual insertar implantes osteointegrados y lograr una correcta rehabilitación prostodóntica.

## Nota

La distracción ósea alveolar es una técnica novedosa, y los resultados obtenidos son todavía variables. En este artículo revisamos los principios y exponemos la técnica quirúrgica. En posteriores publicaciones presentaremos los resultados obtenidos y la evolución en el tiempo.

## Bibliografía


1. **Codivila A.** On the means of lengthening in the lower limbs, the muscles, and tissues which are shortened through deformity. Am J Orthop Surg 1905; 2: 353-369.
2. **Abbot LC.** The operative lengthening of the tibia and fibula. J Bone Joint Surg 1927;9-A:128-1523. Kischner M.: Ueber nagelextension. Beitr Klin Chir 1909; 64: 266-279.
4. **Carrel WB.** Leg lengthening . South Med J 1929; 22: 216
5. **Putti V.** Operative lengthening of the femur. Surg Gynecol Obstet 1934; 58: 318-321.
6. **Dickson FD, Diveley RL.** A new apparatus for the lengthening of the legs. J Bone Joint Surg 1932; 14: 194-196.
7. **Ilizarov GA, Ledyaev VI.** The replacement of long tubular bone defects by lengthening distractionosteotomy of the fragments. Clin Orthop Res 1992; 280: 7-10.
8. **Ilizarov GA.** The tension-stress effect on the genesis and growth of tissues. Part I , The influence of stability of fixation and soft-tissue preservation. Clin Orthop Rel Res 1989; 238: 250-281.
9. **Ilizarov GA.** The tension-stress effect on the genesis and growth of tissues. Part II, The influence of the rate and frecuency of distraction. Clin Orthop Rel Res 1989; 239: 263-285.
10. **Karp N, Thorne CH, McCarthy JG, Sisson GA.** Bone lengthening in the craniofacial skeleton. Ann Plast Surg 1990; 24 (3): 231-237.
11. **Snyder CC, Levine GA, Swanson HM, Browne EZ.** Mandibular lengthening by gradual distraction. Preliminary report. Plast Reconstr Surg 1973; 51: 506-508.
12. **McCarthy JG, Schreiber J, Karp N, Thorne CH, Grayson BH.** Lengthening the human mandible by gradual distraction. Plast Reconstr Surg 1992; 89: 1-8.
13. **McCarthy JG.** The role of distraction osteogenesis in the reconstructioin of the mandible in unilateral craniofacial microsomia. Clin Plast Surg 1994; 21: 625-631.
14. **Molina F, Ortiz-Monasterio F.** Mandibular elongation and remodeling by distraction: a farewell to major osteotomies.Plast Reconstr Surg 1995; 96: 825-840.
15. **Ortiz Monasterio F, Molina F.** Mandibular distraction in hemifacial microsomia Oper Tech Plast Reconstr Surg 1994; 1: 105.
16. **Block MS, Daire J, Stover J. et al.** Changes in the inferior alveolar nerve following mandibular lengthening in the dog using distraction osteogenesis. J Oral Maxillofac Surg 1993; 51: 652.
17. **Block MS, Brister GD.** Use of distraction osteogenesis for maxillary advancement:Peliminary results. J Oral Maxillofac Surg 1994; 52: 282.
18. **Bell WH, Gonzalez M, Guerrero C, Samchukov ML.** Intraoral widening of the mandible by distraction osteogenesis: Histologic and radiogrphic assesment. J Oral Maxillofac Surg 1997; 55 (8,Suppl 3): 97.
19. **Chin M.** Distraction osteogenesis in maxillofacial surgery. In Lynch S.E., Genco R.J., Marx R.E. (eds). Tissue engineering. Applications in maxillofacial surgery and periodontics. Carol Stream, Illinois: Quintessence Publishing Co, Inc.,1998; 147-159.
20. **Muller-Schelken H.** Dog-an example of an intra-alveolar distraction of the maxilla. J Craniomaxillofac Surg 1998; 26 (Suppl 1): 125.
21. **Gaggl A, Rainer H**. Vertical alveolar distraction using a new intraoral distractor. J Craniomaxillofac Surg 1998; 26 (Suppl 1): 55.
22. **Papageorge M, Klein C, Kovacs A, Carchidi JE.** First experience using a new distraction implant system for alveolar ridge augmentation J Craniomaxillofac Surg 1998; 26 (Suppl 1): 140.
23. **Hidding J, Lazar F, Zoller JE.** The vertical distraction of the alveolar bone. J Craniomaxillofac Surg 1998; 26 (Suppl 1): 72-73.
24. **Baker RD, Terry BC, Davis WH, Connole PW**. Long term results of alveolar ridge augmentation. J Oral Maxillofac Surg 1979; 37: 486.
25. **Frost DE, Gregg JM, Terry BC. et al.** Mandibular interpositional and onlay bone grafting for treatment of mandibular bony deficiency in the edentulous patient. J Oral Maxillofac Surg 1982; 40: 353.
26. **Collins TA.** Branemark: Basic and beyond, in Bell W. (de): Modern Practice in Orthognatic and Reconstructive Surgery. Philadelphia, P.A. ;Saunders, 1992, pp. 1.191-1.215.
27. **Nystrom E, Kahnberg KE, Gunne J.** Bone grafts and Branemark implants in the treatment of the severely resorbed maxilla: A two year longitudinal study. Int J Oral Maxillofac Implants 1993; 8:45.
28. **Harle F.** Long-term results with the visor osteotomy. Int J Oral Surg 1981 (Suppl); 1:83.
29. **Sawaki Y, Ohkubo H, Hibi H, Ueda M.** Mandibular lengthening by distraction osteogenesis using osseointegrated implants and an intraoral device:A preliminary report. J Oral Maxillofac Surg 1996; 54: 594-600.
30. **Oh HK, Ryu SY.** Use of intraoral distractor for alveolar ridge augmentation. J Craniomaxillofac Surg 1998; 26 (Suppl 1): 136-137.