Dr. Antonio Bowen Antolín
Médico Odontólogo.
Doctor en Medicina y Cirugía.
Fellow European Board Oral Surgery.
Postgraduate in Oral Implantology. UCLA.

Dra. Beatriz Ariño
Licenciada en Odontología.
Máster en Prótesis sobre Implantes.

Dr. Miguel Arlandi Garrido
Licenciado en Odontología.
Máster en Periodoncia.
Máster en Implantología.

Dr. Francisco Javier Arnáiz González
Licenciado en Odontología.
Máster en Estética y Prótesis Bucofacial.

Clínica Bowen. Madrid
www.clinicabowen.com

REGENERACIÓN ÓSEA PERIIMPLANTARIA CON FOSFATO DE CALCIO BIFÁSICO Y ÁCIDO POLILÁCTICO

INTRODUCCIÓN

Las técnicas que utilizan aloinjertos o xenoinjertos para la reparación de los defectos óseos periimplantarios y los alveolos postextracción no acaban de mostrar una total eficacia, debido a que éstos no se reabsorben fácilmente por su alta densidad. Numerosos estudios demuestran que, incluso después de 14 años (1,2), las partículas de hueso bovino son fácilmente observables en pacientes sin ningún signo de reabsorción, de ahí que, cada vez más, se recurra a materiales aloplásticos, fundamentalmente los basados en hidroxiapatita o en fosfato tricálcico para la regeneración ósea en Implantología (3,4).

Las hidroxiapatitas (HA)(Ca10(PO4)6(OH)2) porosas tienen la propiedad de favorecer el osteotrofismo (capacidad de aumentar la formación de hueso en presencia de células osteogénicas), dada, sobre todo, su similitud estructural con el hueso trabecular, que permite que sean utilizadas como «andamiaje» para la reconstrucción del tejido óseo (5). La reabsorción de la hidroxiapatita es debida principalmente a la acción celular y está limitada a la superficie del material, ya que las células no pueden penetrar la estructura microporosa del cemento y éste se mantiene estable en el organismo durante períodos superiores a doce meses (6).

Por otra parte, los fosfatos tricálcicos (TCP) (Ca3(PO4)2) son solubles espontáneamente en el cuerpo, por lo cual se han ofrecido como materiales osteoconductores para la formación de hueso como soporte de la regeneración ósea. Se ha descrito una diferencia en el tiempo de degradación entre las diferentes modificaciones de las cerámicas de fosfato tricálcico, tanto de la α como la β (7,8).

El TCP es más soluble que la HA, así pues la reabsorción del biomaterial será proporcional a la cantidad de TCP que contenga, por lo tanto, es posible asociar HA y TCP en proporciones variables en función de la aplicación del material. El porcentaje de porosidad (macro y microporos) es muy importante para la colonización del material por los fluidos biológicos, de manera que cuanto más permeable es el material para las células, más eficiente es el crecimiento del hueso (9).

LAS TÉCNICAS QUE UTILIZAN ALOINJERTOS Y XENOINJERTOS PARA LA REPARACIÓN DE LOS DEFECTOS ÓSEOS PERIIMPLANTARIOS Y LOS ALVEOLOS POSTEXTRACCIÓN NO ACABAN DE MOSTRAR UNA TOTAL EFICACIA, DEBIDO A QUE ÉSTOS NO SE REABSORBEN FÁCILMENTE POR SU ALTA DENSIDAD

El ácido poliláctico, solo o en combinación con el poliglicólico, ha sido utilizado como membrana para la regeneración ósea periodontal y para casos de regeneración ósea guiada, con porcentajes de éxito superponibles, e incluso superiores, a otro tipo de membranas, e incluso para la reparación de defectos periimplantarios tipo dehiscencia/fenestración (10).

La combinación de un fosfato de calcio bifásico con el ácido poliláctico facilita el manejo del mismo, junto con una mayor estabilidad del injerto y un efecto añadido de membrana física que facilita la regeneración ósea.

OBJETIVOS

El interés clínico del presente estudio prospectivo radica en el estudio de las posibilidades del Easy-Graft® Crystal –compuesto de fosfato de calcio bifásico (BCP), que contiene un 60% de hidroxiapatita y un 40% de ß-fosfato tricálci-

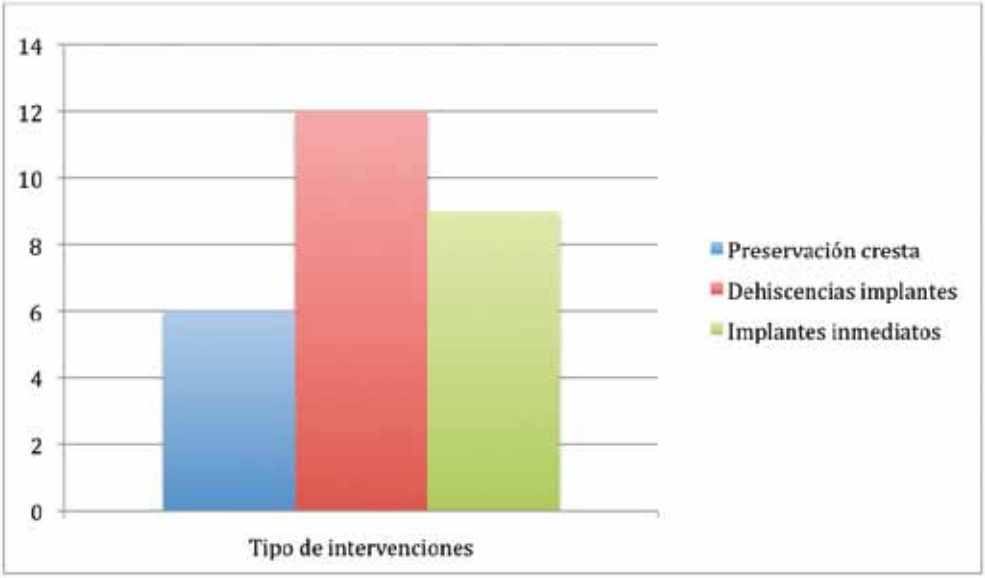

Gráfico 1. Intervenciones realizadas.

Tipo de intervención	Total de intervenciones	Exposiciones del material
Preservación cresta	6	3
ROG en dehiscencias	12	0
Implantes inmediatos	9	4

Tabla 1. Complicaciones: exposición de injerto.

co, con los gránulos de BCP recubiertos con una micro película de polilactato– como material de relleno óseo para la reconstrucción de los defectos periimplantarios y para el mantenimiento de los alveolos postextracción.

MATERIAL Y MÉTODOS

Material

El material a emplear es Easy-Graft® Crystal (Guidor, Sunstar USA), compuesto de fosfato de calcio bifásico (BCP), que contiene un 60% de hidroxiapatita y un 40% de ß-fosfato tricálcico. Los gránulos de BCP están recubiertos con una micro película de un polímero biodegradable –ácido poliláctico (PL)–. La combinación del BCP con el PL requiere el uso de un activador o Bio-Linker, que es la N-Metil Pirolidona (NMP), que activa el PL, de manera que la mezcla es plástica y, pasados unos minutos, se endurece al polimerizar el PL adquiriendo su forma estable definitiva.

El material se aplicó sobre alveolos postexodoncia en injertos asociados a implantes inmediatos y en dehiscencias implantarias de primera fase.

Métodos

La técnica empleada siguió los principios básicos de la regeneración ósea guiada (11-13), si bien, en las dehiscencias, se evitó la utilización de membranas de barrera en aquellos casos en los que había un espesor de tejidos blandos mayor de 2 mm. (14).

La preservación de los alveolos se realizó mediante legrado cuidadoso de la cavidad, con el fin de eliminar los restos de tejidos blandos remanentes y la inserción del material de injerto, aproximando los bordes del alveolo sin buscar el cierre completo del mismo (15).

Los injertos asociados a implantes inmediatos se realizaron mediante la aplicación del material de injerto en el espacio residual tras la inserción del implante, inmediato a la exodoncia del diente, correspondiente al Tipo 1 del momento de inserción, según la guía ITI (16).

Se realizó injerto solo en aquellos casos en los que el defecto óseo entre el implante y el hueso residual era mayor de 2 mm., según las referencias consultadas (17,18), y se procedió a la sutura sin tensiones del colgajo, recubriendo

CASO CLÍNICO 1. Tratamiento de dehiscencia periimplantaria con Easy-Graft® Crystal.

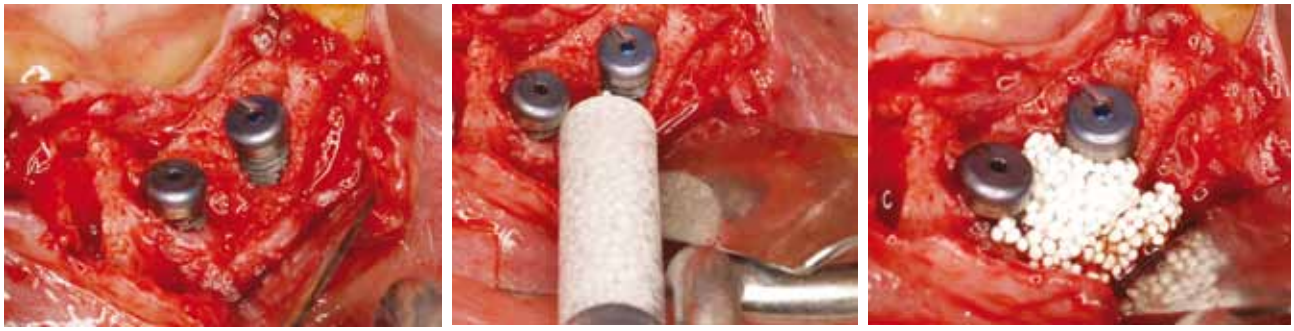

Figura 1. Secuencia de tratamiento: dehiscencia, aplicación del material y aspecto intaoperatorio.

Figura 2. Aspecto radiológico tras injerto y a los seis meses de función.

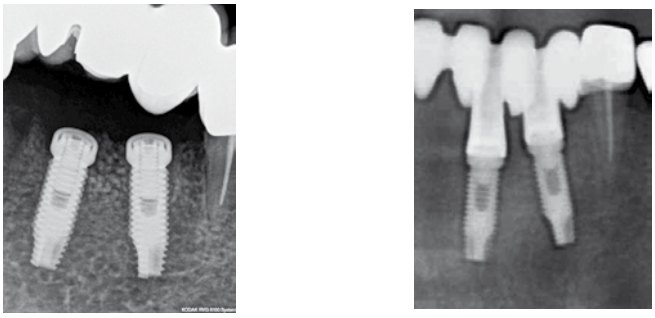

CASO CLÍNICO 2. Tratamiento de dehiscencia periimplantaria con Easy-Graft® Crystal y PRGF.

Figura 3. Secuencia clínica: inserción de implante con dehiscencia vestibular de 8 mm., aplicación del material y recubrimiento con PRGF (45).

Figura 4. Aspecto radiológico preoperatorio y a los seis meses de función.

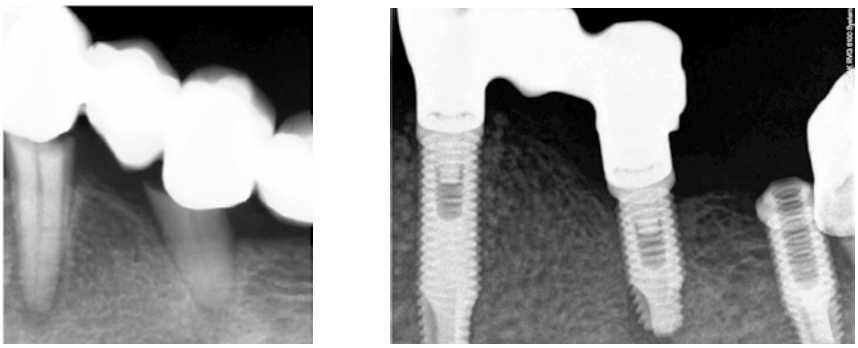

CASO CLÍNICO 3. Tratamiento de dehiscencia periimplantaria con Easy-Graft® Crystal y membrana de colágeno.

Figura 5. Secuencia clínica: inserción de dos implantes con dehiscencia vestibular que afecta a ambos, aplicación del material y recubrimiento con membrana de colágeno.

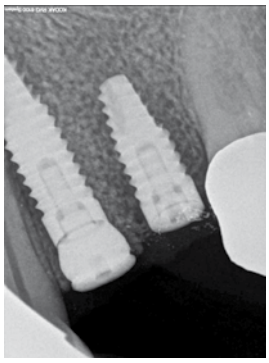

Figura 6. Aspecto radiológico preoperatorio y a los seis meses de función.

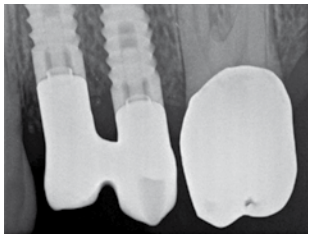

CASO CLÍNICO 4. Injerto asociado a implantes inmediatos.

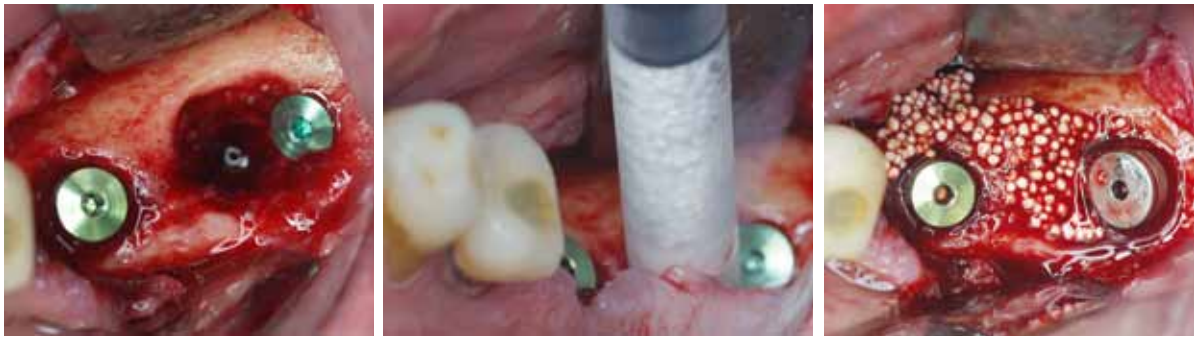

Figura 7. Secuencia de tratamiento: defecto en relación con implante inmediato, aplicación del producto y aspecto intaoperatorio.

Figura 8. Aspecto radiológico tras injerto y a los cuatro meses de función.

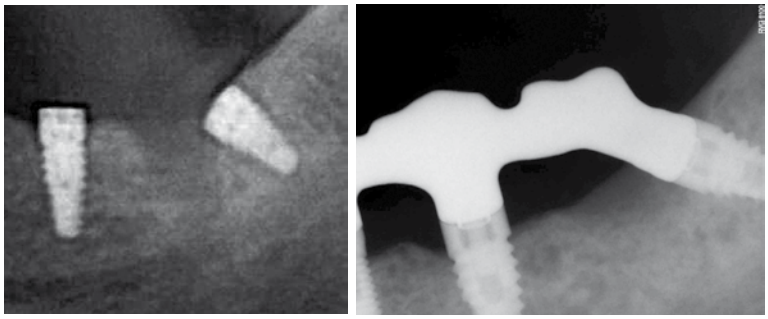

CASO CLÍNICO 5. Preservación de cresta.

Figura 9. Secuencia clínica: alveolo postexodoncia, aplicación del Easy-Graft® Crystal y recubrimiento con PRGF (45).

Figura 10. Aspecto radiológico postexodoncia, a los cuatro meses de evolución y con el implante insertado y en función.

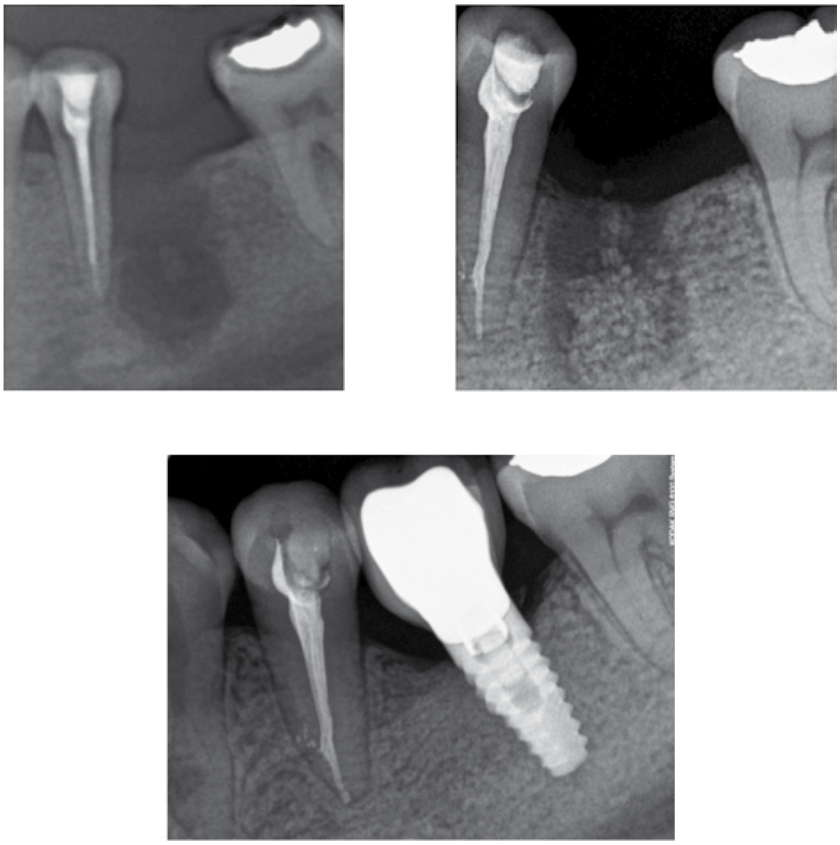

totalmente el injerto, empleándose membrana de regeneración en el caso de defectos mayores de 5 mm. de longitud.

Las intervenciones se realizaron en régimen ambulatorio y bajo anestesia local. El tratamiento postquirúrgico incluyó antibióticos, AINE y, en casos seleccionados, corticoides.

Todos los pacientes recibieron instrucciones postoperatorias entre las que se incluyen: evitar el cepillado sobre la zona intervenida, dieta blanda y fría y uso de colutorios y geles con clorhexidina.

RESULTADOS

Durante el año 2013 se ha intervenido a 27 pacientes que requirieron la utilización de un material de relleno óseo en distintos momentos del tratamiento implantológico, repar-



tidos como sigue **(Gráfico 1)**:

- Preservación de cresta: 6
- Dehiscencias: 12
- Asociados a implante inmediato: 9

Como criterios de éxito se siguieron los siguientes:

a) Radiológico: densidad similar a la del hueso. Altura suficiente para insertar implante o para recubrir el mismo hasta cervical del implante.
b) Clínicos: estabilidad suficiente del implante (15N/cm) en el momento de la inserción. Ausencia de movilidad en el momento de la puesta en función del implante.
c) Tejido blando: banda de encía queratinizada alrededor del cuello del implante. Ausencia de inflamación gingival/no sangrado a la exploración.

En los casos tratados se cumplieron todos los criterios señalados, tras la evaluación a los tres meses, seis meses y puesta en función del implante y tras un seguimiento de los casos de seis meses.

Las complicaciones más frecuentes han sido las de exposición del material de injerto, principalmente en los alveolos postexodoncia (3) y en los rellenos de los alveolos en combinación con los implantes inmediatos (4), que se resolvieron sin posteriores problemas **(Tabla 1)**.

DISCUSIÓN

Función de la asociación β TCP y HA

Las cerámicas inorgánicas relacionadas con el fosfato de calcio (α fosfato tricálcico, β fosfato tricálcico e hidroxiapatita) se diferencian de los materiales de regeneración ósea de origen biológico en que los materiales sintéticos tienen claramente definidas sus propiedades físicas y cristalográficas, como también las propiedades químicas (composición química y pureza), lo que permite predecir mejor sus reacciones biológicas.

El TCP se puede presentar en dos formas: α y β. Las dos formas se diferencian por su modificación en lo relacionado con la temperatura. El α fosfato tricálcico se hace a alta temperatura (α-Ca3(PO4)2), a un nivel de 1.125° C, y el β fosfato tricálcico (β-Ca3(PO4)2) se obtiene a baja temperatura, por debajo de 1.125° C, y es muy estable hasta llegar a una temperatura normal. Esto hace que los α-TCP se comporten en el medio biológico de una forma inestable desde el punto de vista termodinámico, mientras que, en este aspecto los β-TCP son estables (8).

Por medio de su estructura porosa se cumple con las propiedades de osteoconducción, al reabsorberse completamente de una manera fisiológica por mecanismos celulares, lo que permite a la HA quedarse insertada en el área de implantación y hacer su función de «andamio» para la regeneración ósea (19-21).

Una importante propiedad de las hidroxiapatitas es su bajo índice de biodegradación. La HA en forma densa, una vez incorporada al hueso, presenta una reabsorción mínima, de manera tal que su reabsorción y densidad varía según el diámetro de los poros, y así, los que tienen un tamaño superior a 100 micras permiten el crecimiento óseo en su interior. La sustitución completa de este biomaterial requiere entre seis y doce meses, por lo que puede ejercer su función como osteoconductor el tiempo necesario para la aposición de nuevo tejido óseo (22).

LA AUSENCIA DE COMPLICACIONES DEMOSTRÓ LA EFICACIA DEL POLIACTATO EN SUS FUNCIONES DE MANTENIMIENTO DEL INJERTO Y DE BARRERA OCLUSIVA

La asociación de HA/TCP de origen inorgánico se realiza debido a las diferentes solubilidades del material, ya que al reabsorberse más rápidamente el TCP, al ser más soluble que la HA, es más fácil que el tejido óseo penetre en el injerto, mientras que la HA ejerce su función de «andamio» para facilitar el crecimiento del entramado óseo. El funcionamiento y los resultados varían en función de la proporión de HA/TCP y la relación proporcional entre estos dos componentes es crucial en la fabricación del biomaterial, ya que controlan los parámetros de reabsorción ósea y la regeneración del hueso (23).

Un estudio comparativo realizado en animales compara el uso de la HA/TCP con un xenoinjerto de origen bovino como material de injerto para el relleno de defectos óseos. Los resultados mostraron una mayor formación de hueso nuevo y mayor formación ósea en el centro del defecto para el grupo HA/TCP. Respecto al volumen óseo y número de trabéculas, también se obtienen mejores resultados para el grupo HA/TCP que al utilizar un xenoinjerto.

En nuestro caso, la proporción HA/TCP del material estudiado ha sido óptima, al haber conseguido la regeneración de los tejidos óseos periimplantarios.

Función del poliactato

- **Fase 1**: el bio-linker o activador (NMP) es excretada por vía renal y eliminada completamente sin dejar residuos tóxicos en un periodo de tiempo que oscila entre tres horas y uno a tres días (24,25).
- **Fase 2**: el PLA se reabsorbe en unas pocas semanas, dejando así expuesto al material de injerto, que puede cumplir su función regenerativa. La función del PLA es la de ayudar a mantener compacto el injerto y la de hacer un efecto barrera transitorio que ayude a epitelizar los defectos y evitar así la contaminación de los injertos en los primeros días (26,27).

La degradación del PLA se realiza mediante hidrólisis de la molécula de polilactato, Glucólisis y, posteriormente, vía Ciclo de Krebs, de manera fisiológica y sin generar metabolitos tóxicos (28).

En las primeras fases de la cicatrización puede haber exposición del injerto. No es necesario eliminar la parte



EL MANEJO SENCILLO, EL FÁCIL TRATAMIENTO DE LAS COMPLICACIONES Y LA EFICACIA DEMOSTRADA PERMITEN DEFINIR A LA **ASOCIACIÓN DE FOSFATO BICÁLCICO Y ÁCIDO POLILÁCTICO COMO APLICABLE EN LOS PROCEDIMIENTOS DE REGENERACIÓN ÓSEA EN IMPLANTOLOGÍA**

expuesta, salvo que haya signos evidentes de infección. Basta con aplicar geles de clorhexidina directamente sobre el material para evitar su contaminación. Puede aparecer también tejido de granulación en relación con el material expuesto. Tampoco es necesario eliminarlo, ya que epiteliza entre las tres y seis semanas y permite el cierre directo de la exposición.

En nuestra serie, la ausencia de complicaciones demostró la eficacia del PLA en sus funciones de mantenimiento del injerto y de barrera oclusiva.

Preservación de cresta

Todos los alveolos tratados con Easy-Graft® conservaron la altura y densidad suficiente para poder insertar implantes en ellos. Esto concuerda con los resultados obtenidos en la revisión de Vittorini, en 2013 (29).

El relleno de los alveolos con injertos aloplásticos ha sido descrito en otras ocasiones (30,31) con resultados satisfactorios, al igual que en nuestra serie.

Por otra parte, también se ha descrito el uso de membranas reabsorbibles en los mismos (32,33) con buenos resultados, si bien no acaba de verse la necesidad de emplear esta barrera, al no haber evidencia clara de su utilidad, así como de la conveniencia o no de realizar colgajos para el cierre del alveolo.

El mecanismo de acción parece basarse en que, tanto el injerto como la barrera o los dos juntos, interfieren en el mecanismo de cicatrización del hueso, evitando su reabsorción y limitando los cambios del hueso y del proceso alveolar (34).

Dehiscencias

La frecuencia de dehiscencias ocurridas en la inserción de los implantes es variable y depende, sobre todo, de la posición del implante y del espesor de la cresta ósea.

Es necesario en estos casos el aumento lateral de la pared afecta con el fin de asegurar la correcta función de los implantes mediante el uso de técnicas de Regeneración Ósea Guiada (GBR) (35,36).

La corrección de estas dehiscencias mediante injertos óseos sin necesidad de membranas es posible en aquellos casos en los que el espesor del tejido blando es mayor de 2 mm. mediante la técnica del «injerto estético» (37).

El uso de los fosfatos de calcio bifásicos para estos casos ha sido descrito como técnica eficaz, demostrada por el resultado clínico satisfactorio (38,39).

Y en estudios realizados con CBCT (40) se demuestra cómo los resultados son eficaces en todos los casos tratados tanto con la técnica estética como con membranas oclusivas celulares. El principal requisito que se debe cumplir es asegurar el cierre primario de la herida con suturas libres de tensiones.

En nuestro caso, el éxito ha sido completo en todas las dehiscencias tratadas. La combinación del fosfato de calcio bifásico junto con el PLA parece cumplir con todos los requisitos necesarios para asegurar el éxito del tratamiento en ambas técnicas con y sin barrera.

Injertos asociados a implantes inmediatos

En nuestro caso, todos los implantes insertados se corresponden con implantes inmediatos (Tipo 1), según la clasificación ITI (16,41).

En la literatura actual hay una fuerte evidencia de que los procedimientos de injerto óseo alrededor de los implantes inmediatos son efectivos para facilitar el relleno del espacio en aquellos casos en los que la dehiscencia con respecto a las paredes óseas remanentes es mayor de 2 mm., ya que en esos casos la predictibilidad del relleno espontáneo es menor (42).

Sin embargo, hay que tener presente que si bien se reduce la reabsorción del hueso en sentido horizontal, no hay tanta influencia en la reabsorción vertical del mismo (43).

La supervivencia de los implantes inmediatos está cifrada a nivel de 95% en un periodo de evolución de 1 a 3 años (42) y, en nuestro caso, la supervivencia a un año ha sido del 100%, sin que se haya observado reabsorción horizontal del hueso (sí vertical en algunos casos), pero con perfecta adaptación de tejidos blandos alrededor de los implantes y, en todo caso, se ha comprobado la eficacia de este procedimiento realizado con injerto de Easy-Graft® Crystal.

CONCLUSIONES

1. La técnica a emplear es la similar a la descrita en la literatura sobre Regeneración Ósea Guiada (GBR).
2. La eficacia obtenida en el mantenimiento de alveolos postextracción es similar al de otros materiales utilizados habitualmente.
3. Los resultados obtenidos en la regeneración de los defectos periimplantarios son similares a las técnicas convencionales.
4. La exposición postoperatoria del injerto no afecta al resultado final.
5. El manejo sencillo, el fácil tratamiento de las complicaciones y la eficacia demostrada permiten definir a la asociación de fosfato bicálcico y ácido poliláctico como aplicable en los procedimientos de regeneración ósea en Implantología. ●

BIBLIOGRAFÍA

1. **Edelhoff D.** Maxillary sinus augmentation using xenogenic bone substitute material BioOss in combination with venous blood. A histologic and histomorphometric study in humans. Clin Oral Implants Res 2000; 11 (3): 217-229.
2. **Åberg J, Henriksson HB, Engqvist H, Palmquist A, Brantsing C, Lindahl A, Thomsen P, Brisby H.** Biocompatibility and resorption of a radiopaque premixed calcium phosphate cement. J Biomed Mater Res, Part A 2012.
3. **Abu Bakar MS, Cheng MH, Tang SM, et al.** Tensile properties, tension fatigue and biological response of polyetheretherketone-hydroxyapatite composites for load-bearing orthopedic implants. Biomaterials 2003; 24: 2245-2250.
4. **Schimming R, Schmelzeisen R.** Tissue-engineered bone for maxillary sinus augmentation. J Oral Maxillofac Surg 2004; 62: 724-729.
5. **Appleford MR, Oh S, Oh N, Ong JL.** In vivo study on hydroxyapatite scaffolds with trabecular architecture for bone repair. J Biomed Mater Res A 2009; 89: 1019-1027.
6. **Grover LM, Knowles JC, Fleming GJ, Barralet JE.** In vitro aging of brushite calcium phosphate cement. Biomaterials 2003; 24 (23): 4133-41.
7. **Goyenvalle E, Aguado E.** Spongious and Cortical Bone Substitution kinetics at the expense of macroporous biphasic calcium phosphate: animal and human evidence. Bioceramics 1999; 12.
8. **Horch HH, Sader R, Pautke C, Neff A, Deppe H, Kolk A.** Synthetic, pure-phase beta-tricalcium phosphate ceramic granules (Cerasorb) for bone regeneration in the reconstructive surgery of the jaws. Int J Oral Maxillofac Surg 2006; 35 (8): 708-13.
9. **Lucerón E.** Regeneración ósea vertical a base de cementos de brushita. Tesis Doctoral. Madrid. 2012.
10. **Rosen PS, Reynolds MA.** Guided bone regeneration for dehiscence and fenestration defects on implants using an absorbable polymer barrier. J Periodontol 2001; 72 (2): 250-256.
11. **Buser D, Brägger U, Lang NP, Nyman S.** Regeneration and enlarge- ment of jaw bone using guided tissue regeneration. Clin Oral Implants Res 1990; 1: 22-32.
12. **Dahlin C, Andersson L, Linde A.** Bone augmentation at fenestrated implants by an osteopromotive membrane technique. A controlled clinical study. Clin Oral Implants Res 1991; 2: 159-165.
13. **Jovanovic SA, Spiekermann H, Richter EJ.** Bone regeneration around titanium dental implants in dehisced defect sites: A clinical study. Int J Oral Maxillofac Implants 1992; 7: 233-245.
14. **Rodriguez Gonzalez Cortes A, Djalma Nogueira Cortes D, Saito Arita E.** Correction of Buccal Dehiscence at the Time of Implant Placement Without Barrier Membranes: A Retrospective Cone Beam Computed Tomographic Study. Int J Oral MaxIllofac Implants 2013; 28: 1564-1569.
15. **Vittorini G, Clementini M, De Risi V, Sanctis M.** Surgical Techniques for Alveolar Socket Preservation: A Systematic Review. Int J Oral MaxIllofac Implants 2013; 28: 1049-1061.
16. **Chen S, Buser D.** Implants in post-extraction sites: A literature update. In: Buser D, Belser U, Wismeijer D (eds). ITI Treatment Guide. Vol 3: Implants in extraction sockets. Berlin: Quintessence, 2008.
17. **Covani U, Bortolaia C, Barone A, Sbordone L.** Bucco-lingual crestal bone changes after immediate and delayed implant placement. J Periodontol 2004; 75: 1605-1612.
18. **Wilson TG Jr, Schenk R, Buser D, Cochran D.** Implants placed in immediate extraction sites: A report of histologic and histo-metric analyses of human biopsies. Int J Oral Maxillofac Implants 1998; 13: 333-341.
19. **Zerbo I, Zijderveld S, Boer A, Bronckers A, Lange G, Bruggenkate C, Burger E.** Histomorphometry of human sinus floor augmentation using a porous beta-tricalcium phosphate: a prospective study. Clin Oral Implants Res 2004; 15 (6): 724-32.
20. **Szabo G, Huys L, Coulthard P, Maiorana C, Garagiola U, Barabas J, Nemeth Z, Hrabak K, Suba Z.** A prospective multicenter randomized clinical trial of autogenous bone versus beta-trical-cium phosphate graft alone for bilateral sinus elevation: histologic and histomorphometric evaluation. Int J Oral Maxillofac Implants 2005; 20 (3): 371-81.
21. **Daculsi G., Laboux O, Malard O, Weiss P.** Current state of the art of biphasic calcium phosphate bioceramics. J Materials Science: Materials in Med 2003; 195-200.
22. **Dinatale E, Guercio E.** Regeneración ósea guiada (GBR). Revisión de la literatura Acta Odontológica Venezolana 2008 - Vol. 46 Nº 4.
23. **Edmundo JB, Legeros LI, Lynch L, et al.** Tissue response of biphasic calcium phosphate ceramic with different HA/TCP ratios in periodontal defect. Periodontol 1992; 9: 729-735.
24. **Bader M, Keener SA, Wrbitzky R.** Dermal absorption and urinary elimination of N-me-thyl-2-pyrrolidone. Int Arch Occup Environ Health 2005; 78 (8): 673-6.
25. **Bader M, Wrbitzky R, Blaszkewicz M, van Thriel C.** Human experimental exposure study on the uptake and urinary elimination of N-me- thyl-2-pyrrolidone (NMP) during simulated workplace conditions Arch Toxicol 2007; 81 (5): 335-46.
26. **Palti A, Hoch T.** A concept for the treatment of various dental bone defects. Implant Dent 2002; 11 (1): 73-8.
27. **Donos N, Kostopoulos L, Karring T.** Alveolar ridge augmentation using a resorbable copolymer membrane and autogenous bone grafts. Clin Oral Impl Res 2002; 13: 203-213.
28. **Coonts B, Dunn R, Southard GLS, et al.** Biodegradation and biocompatibility of a guided tissue regeneration barrier membrane formed from a liquid polymer material. J Biomed Mat Res 1998; 42 (2): 303-311.
29. **Vittorini G, Clementini M, Risi V, Sanctis M.** Surgical Techniques for Alveolar Socket Preservation: A Systematic Review. Int J Oral MaxIllofac Implants 2013; 28: 1049-1061.
30. **Sàndor GK, Kainulainen VT, Queiroz JO, Carmichael RP, Oikarinen KS.** Preservation of ridge dimensions following grafting with coral granules of 48 post-traumatic and post-extraction dento-alveolar defects. Dent Traumatol 2003; 19: 221-227.
31. **Guarnieri R, Pecora G, Fini M, et al.** Medical grade calcium sulfate hemihydrate in healing of human extraction sockets: Clinical and histological observations at 3 months. J Clin Periodontol 2004; 75: 902-908.
32. **Lekovic V, Camargo PM, Klokkevold PR, et al.** Preservation of alveolar bone in extraction sockets using bioabsorbable membranes. J Clin Periodontol 1998; 69: 1044-1049.
33. **Serino G, Biancu S, Iezzi G, Piattelli A.** Ridge preservation following tooth extraction using a polylactide and polyglicolide sponge as space filler: A clinical and histological study in humans. Clin Oral Implants Res 2003; 14: 651-658.
34. **Vittorini G, Clementini M, Risi V, Sanctis M.** Surgical Techniques for Alveolar Socket Preservation: A Systematic Review. Int J Oral MaxIllofac Implants 2013; 28: 1049-1061.
35. **Buser D, Dula K, Belser UC, Hirt HP, Berthold H.** Localized ridge aug- mentation using guided bone regeneration. II. Surgical procedure in the mandible. Int J Periodontics Restorative Dent 1995; 15: 10-29.
36. **Hjørting-Hansen E, Helbo M, Aaboe M, Gotfredsen K, Pinholt EM.** Osseointegration of subperiosteal implant via guided tissue regeneration. A pilot study. Clin Oral Implants Res 1995; 6: 149-154.
37. **Le B, Burstein J.** Esthetic grafting for small volume hard and soft tissue contour defects for implant site development. Implant Dent 2008; 17 (13): 6 -141.
38. **Piattelli A, Scarano A, Mangano C.** Clinical and histologic aspects of biphasic calcium phosphate ceramic (BCP) used in connection with implant placement. Biomaterials 1996; 17: 1767-1770.
39. **Friedmann A, Dard M, Kleber BM, Bernimoulin JP, Bosshardt DD.** Ridge augmentation and maxillary sinus grafting with a biphasic calcium phosphate: Histologic and histomorphometric observations. Clin Oral Implants Res 2009; 20: 708-714.
40. **Rodriguez A, Djalma D, Saito E.** Correction of Buccal Dehiscence at the Time of Implant Placement Without Barrier Membranes: A Retrospective Cone Beam Computed Tomographic Study. Int J Oral MaxIllofac Implants 2013; 28: 1564-1569.
41. **Hämmerle CH, Chen ST, Wilson TG Jr.** Consensus statements and recommended clinical procedures regarding the placement of implants in extraction sockets. Int J Oral Maxillofac Implants 2004; 19 (suppl): 26-28.
42. **Chen ST.** Buser DMD Clinical and Esthetic Outcomes of Implants Placed in Postextraction Sites. Int J Oral Maxillofac Implants 2009; 24 (suppl): 186-217.
43. **Kan JYK, Rungcharassaeng K, Sclar A, Lozada JL.** Effects of the facial osseous defect morphology on gingival dynamics after immediate tooth replacement and guided bone regeneration: 1-year results. J Oral Maxillofac Surg 2007; 65 (suppl 1): 13-19.
44. **Lee J, Ryu M, Baek H, Lee K, Seo J, Lee H.** Fabrication and evaluation of porous betatricalcium phosphate/hydroxyapatite (60/40) composite as a bone graft extender using rat calvarial bone defect model. Sci World J 2013; doi: 10.1155/2013/481789.
45. **Anitua E, Sánchez M, Prado R, Orive G.** Plasma Rich in Growth Factors: The pioneering Autologous Technology for Tissue Regeneration. J Biomed Mater Res Part A 2010; 97A, 536.