CAPÍTULO XXIV

Mantenimiento en Implantología. Enfermedad periimplantaria

Dña. Soledad Archanco Gallástegui
Dr. D. Antonio Bowen Antolin
D. César Calvo Rocha
Dr. D. Juan Carlos Vara de la Fuente

Introducción

No es aceptable que actualmente los profesionales de la salud dental ignoren o minimicen la educación y mantenimiento de la higiene en implantología. La educación se debe englobar en el marco de todo el conjunto del tratamiento implanto-protésico como una fase más, y, de forma constante, mediante mantenimientos periódicos e individualizados para cada paciente. La omisión o minimización de estos mantenimientos puede aumentar los problemas y lesiones derivados de los cambios de la flora bacteriana de la cavidad oral en las estructuras periimplantarías (Figura 1).

Información

Una vez que al paciente se le han colocado todas las estructuras implantarias es fundamental que le hagamos comprender la importancia del cuidado de su higiene trasladándole cómo debe realizarla cuando y porqué y las consecuencias negativas de una nula o incorrecta realización. El odontoestomátologo y el higienista dental debe de hacer co-partícipe al paciente implicándole en sus cuidados, en la toma de decisiones y desarrollando un programa de mantenimiento ajustado a un protocolo de trabajo general pero con las instrucciones especificas para cada individuo; de forma que éste se encuentre más cómodo al sentirse atendido de manera individualizada y participe de forma más activa (Figuras 2a y 2b)

Figura 1. Paciente con acúmulo de cálculo y placa, bolsas periimplantarias y movilidad de los implantes

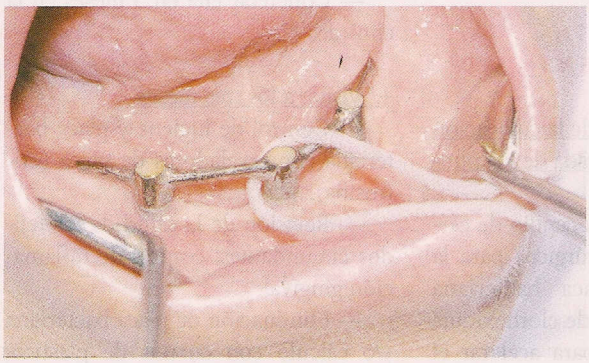

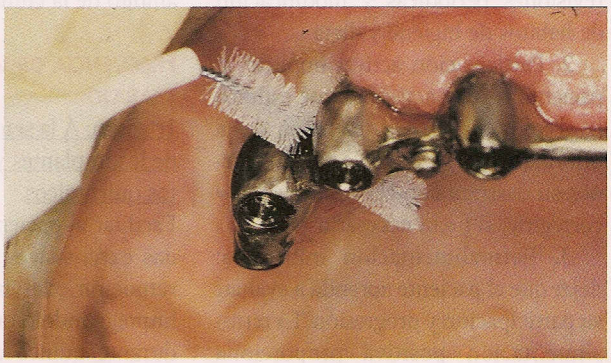

Figuras 2a y 2b. Adiestramiento en la clínica con el paciente de la utilización de superflos y cepillos interproximales

El paciente es informado a la firma del consentimiento de la necesidad de los controles periódicos por parte del profesional para el éxito del tratamiento de implantes, pero esto puede quedarse sobre el papel firmado y no ser llevado a cabo si no existe un seguimiento práctico por parte del paciente y de su control en clínica.

Motivación

"Motivar es dar o explicar la razón o motivo que se ha tenido para hacer una cosa". En nuestro caso, esa cosa ha sido la sustitución de las piezas dentarias perdidas por implantes. El paciente comienza con una gran ilusión y esperanza al recuperar sus funciones fonéticas, masticatorias y estéticas, y en este principio son máximos colaboradores, pero también la experiencia nos enseña que los pacientes al recuperar este bienestar poco a poco van confiándose y se relajan o desatienden su higiene oral y frecuencia de sus visitas al dentista.

Si previamente hemos proporcionado al paciente la información del porqué y cuándo debe visitar al dentista, la siguiente fase es la motivación constante mediante las visitas en nuestras clínicas y desarrollando protocolos de trabajo individualizados y en etapas (Ketz, Macdonall y Stookey, 1979, Pipe y col.,1972):

1. Pequeñas etapas.Proporcionar la información teórica que el paciente pueda digerir cuando este haya expresado la necesidad de saber. Por ejemplo, informar sobre la necesidad de revisiones periódicas y modificación de hábitos de higiene y dieta.

2. Participación activa: implicar al paciente en una actividad que estimule el aprendizaje y la retención de la información. Por ejemplo, demostrarnos su destreza con el cepillo dental y corregirle, si fuera necesario.

3. Retroalimentación inmediata: dejar que el paciente aprenda a evaluar su participación y progresión. La retroalimentación positiva proporciona apoyo y estímulo. Por ejemplo, que el paciente vaya reconociendo sus errores y nos los transmita para corregirlos

4. Establecer un ritmo propio: sintonizar con las necesidades del paciente. Si el paciente no puede o no quiere manejar más información no hay que forzar. Si muestra interés seguir las señales del paciente. Por ejemplo, si acude cansado o preocupado, citarle otro día que esté más relajado; no forzar etapas. De forma que el dentista o el higienista son los responsables de explicar al paciente cuándo debe acudir a la clínica y vigilar que el paciente asista.

Además del contenido esencial tenemos que saber transmitir el componente motivacional. Este proporcionará el refuerzo, la necesidad del cambio, el estímulo en un paciente inmerso en una cultura de bienestar y cuidado de la salud.

Para aquellos que tengan una higiene inadecuada y caiga en el desánimo o frustración y puedan remotivarse, deben entender que un hábito correcto de la higiene bucal es un proceso lento que lleva meses o incluso años. Por tanto, es fundamental los controles regulares, la remotivación para la modificación de los malos hábitos por aquellos que conducen a una buena salud y mantenimiento de los tejidos blandos y las estructuras implantarias.

El paciente debe comprobar por sí mismo los resultados de sus cuidados a través de la higiene y comprender que cualquier sensación subjetiva debe de informarse y resolverse en el ámbito de la clínica.

Frecuencia de visitas y pauta de trabajo

1.ª visita: A la semana de la colocación de los implantes y retirada de los puntos quirúrgicos.

Facilitar al paciente un cepillo de cerdas extra-suaves (quirúrgico) para la remoción de la placa bacteriana impregnándolo en gel de clorhexidina durante quince días para acelerar el proceso de desinflamación de los tejidos periimplantarios. Si la cicatrización es la correcta, al mes podemos cambiar el cepillo por uno de cerdas suaves.

2.ª visita: A la semana de la colocación de la prótesis

— Técnicas de higiene.

— Control de placa bacteriana con eritrosina. Enseñamos al paciente con un espejo, las zonas más susceptibles de acumulación de placa y mostramos cómo debe removerse:

1. Con cepillo manual, aconsejamos la Técnica de Bass modificada o cepillo eléctrico (es importante instruir al paciente cómo debe colocar el cepillo eléctrico, ya que en muchos casos este se confía y la remoción no se hace desde la encía en dirección al diente o la prótesis).

2. Cepillos interproximales y/o super floss, enhebradotes. En pacientes que no se manejen correctamente con estos aditamentos, es aconsejable los irrigadores para la limpieza interproximal.

— Concretar cita en un mes en la clínica.

3.ª visita: al mes

— Control de higiene y placa bacteriana con reveladores de placa (eritrosina).

— Revisión de la salud de los tejidos circundantes: posible inflamación (gingivitis).

— Motivación y refuerzo de la higiene.

— Concretar cita en 3 meses en la clínica.

4.ª visita: a los tres meses

— Control de higiene y placa bacteriana con reveladores de placa (eritrosina).

— Revisión de la salud de los tejidos circundantes: control de inflamación gingival.

— Eliminación de placa bacteriana y/o cálculo con curetas de plástico,

oro, titanio o carbono composite (Figura 3), puntas de ultrasonido de carbono composite (Figura 4). No se debe emplear ningún instrumento con punta metálica, ya que se corre el riesgo de arañar la superficie del implante y crear nichos en los que proliferen las bacterias.

— Revisión del ajuste de los tornillos en las prótesis removibles y el sellado de las troneras en las prótesis fijas.

— Motivación y refuerzo.

— Concretar cita en 6 meses en la clínica.

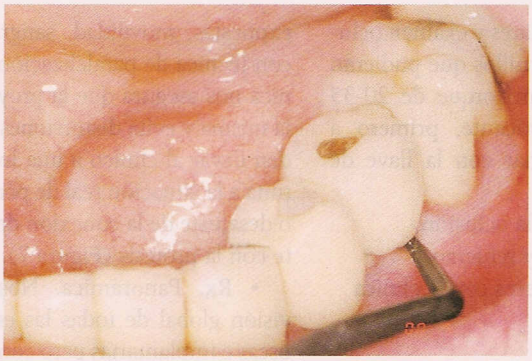

Figura 3. Limpieza de implante con cureta de carbono

5.ª visita: a los seis meses

— Actualización de la historia clínica: posibles intervenciones quirúrgicas y toma de nuevos fármacos: anticoagulantes, inmunodepresores, antiepilépticos, antidepresivos, etc., que puedan tener efectos secundarios en los tejidos blandos o en la disminución de la saliva.

— Exploración de los tejidos blandos.

— Cambios en el tono, color, contorno, engrosamiento de los tejidos circundantes a la prótesis, consistencia, sangrado, supuración, etc.

— Sondaje de las posibles bolsas con sondas de plástico o de titanio. El sondaje debe realizarse con la presión adecuada para evitar la rotura del fondo de la bolsa y crear una bolsa de más profundidad (bolsa falsa) por la destrucción parcial del sellado epitelial.

En caso de supuración de la bolsa, antes de introducir la sonda en la siguiente bolsa, esta debe ser reemplazada por otra estéril para evitar la introducción de gérmenes en el implante vecino.

— Control de las posibles exposiciones de las espiras del implante. Valoración del tiempo transcurrido desde la colocación del implante. Una pérdida ósea durante el primer año de 1,5 mm se considera que está dentro de los patrones normales y de 0,1 anual.

— Limpieza y pulido de la prótesis removible con puntas de ultrasonido convencionales a intensidad baja y pulido con pasta de baja abrasividad. En las prótesis atornilladas o cementadas, limpiamos el margen gingival en contacto con la funda adyacente con las puntas de ultrasonido a baja intensidad o curetas de carbono y pulimos con pasta de baja abrasividad (Figuras 5a y 5b). Comprobamos que el sellado de composite y gutapercha de cierre de las troneras es correcto.

— Control de la movilidad implantaría con el Perio-test.

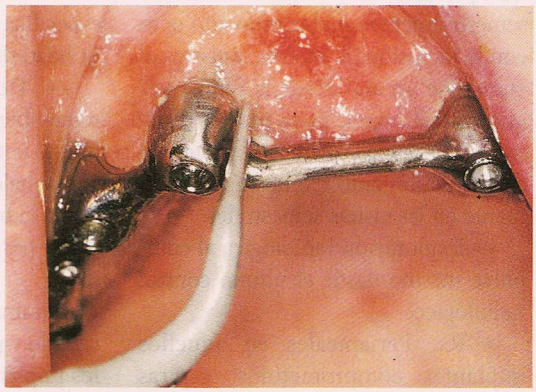

Figura 4. Tratectomía con punta de carbono-composite

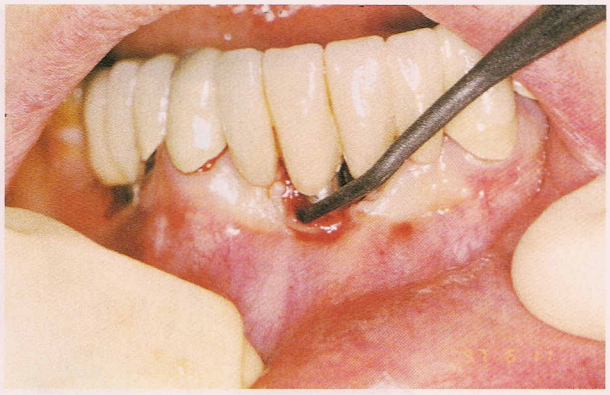

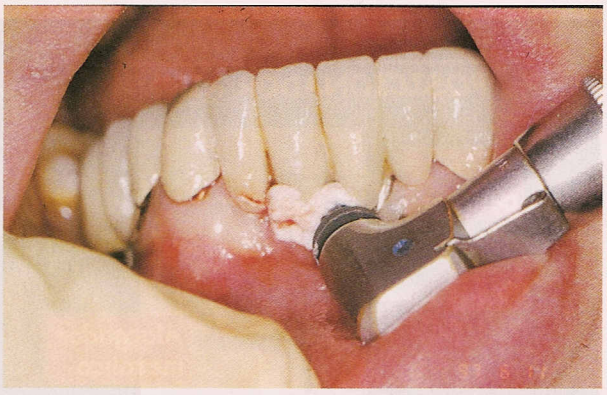

Figuras 5a y 5b. Limpieza de cálculo infragingival y pulido con pasta de baja agresividad

— Ajuste de pilares y examen oclusal. Apretar los tornillos que pudieran estar flojos con un torque de 20-35 N/cm. según fabricante, primero a mano para terminar con la llave de torque (Figura 6).

— Comprobar la oclusión.

— Motivación y refuerzo.

— Cita en 6 meses con la clínica

Visitas anuales

Comprenden dos visitas realizadas semestralmente en el mismo año pero con la inclusión de nuevos registros al cumplirse un año desde la última vez que los realizamos. Estos nuevos registros comprenden además el protocolo de mantenimiento expuesto anteriormente en las visitas semestrales.

— Exploración radiológica al cumplirse un año desde el último control radiológico.

• Rx. Periapicales en aquellos implantes comprometidos: espiras expuestas, movilidad, sangrado, etc., con técnica de paralelización.Esta técnica nos asegura que la proyección es la misma y evita distorsiones que pueden llevar al clínico a una lectura distinta a la situación real de pérdida ósea o desajuste de la conexión del implante con la prótesis (Figura 7).

• Rx. Panorámica. Nos da una visión global de todas las estructuras óseas e implantarías pero con una peor definición, no muestra la angulación específica de cada zona y tiene menos utilidad diagnóstica.

— Desmontaje de las prótesis removibles y barras para su limpieza y pulido con puntas de ultrasonido convencionales en las prótesis y de carbono en la barra, para evitar el rayado de esta y pasta de baja abrasividad (Figura 8).

Eliminación de los depósitos de cálculo y placa bacteriana alrededor de los implantes con puntas de ultrasonidos de carbono o curetas de plástico, oro o carbono composite a baja intensidad y pulido con pasta de baja abrasividad.

— En las prótesis cementadas, si conseguimos realizar una profilaxis adecuada con las puntas de ultrasonido o curetas de carbono con la ayuda de cepillos interproximales o super floss sin desmontar la prótesis, ahorraremos al paciente el desagradable trance de levantar la prótesis con el martillo neumático, que se llevará a cabo en caso de patología peri implantaria.

— En las prótesis atornilladas, debemos levantar el composite y la gutapercha para apretar los tornillos con el torque adecuado, y, posteriormente, sellar en la forma convencional, en el caso de movilidad de la prótesis por aflojamiento de los tornillos y patología perimplantaria (Figuras 9a y 9b).

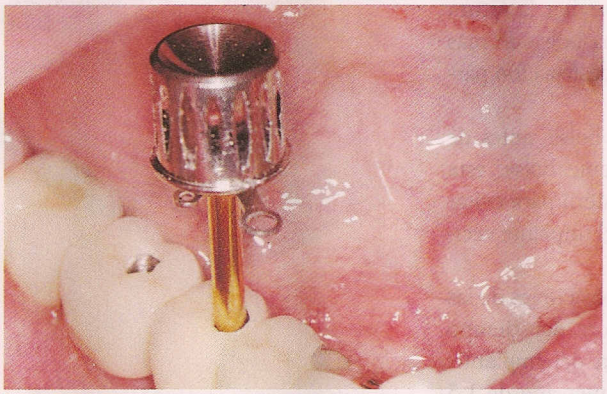

Figura 6. Ajuste con llave manual

Figura 7. Posicionados de Rinn para técnica de paralelización

Figura 8. Barra desmontada para proceder a su limpieza y pulido

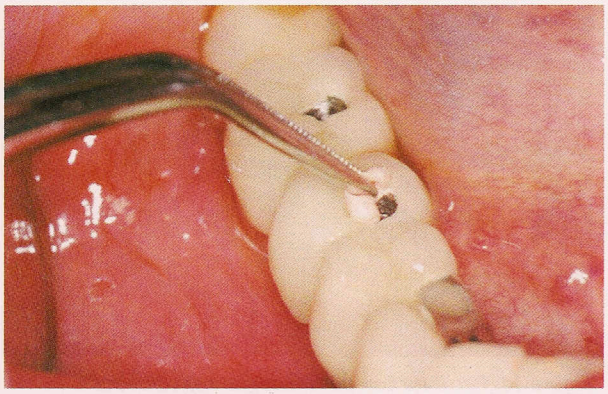

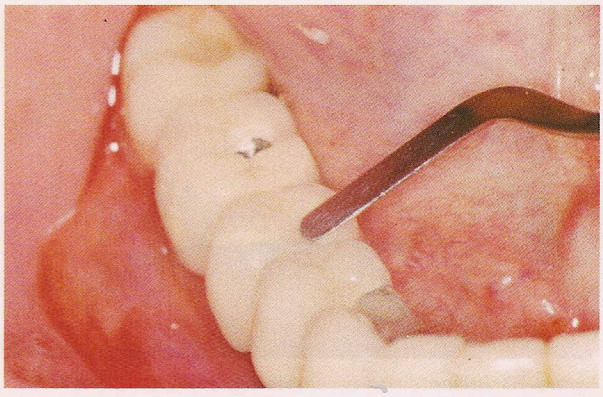

Figuras 9a y 9b. Relleno de gutapercha y composite de las chimeneas

PROTESIS REMOVIBLES		Limpieza de prótesis 6 meses Desmontar barra 12 meses Eliminación cálculo y placa 6 meses Pulido de superficies y barra 6 meses Sondaje de posibles bolsas 6 meses Estabilidad implantes 12 meses Control radiográfico 12 meses Comprobar oclusión 12 meses
PRÓTESIS FIJAS	CEMENTADAS	Desmontaje de prótesis.Ocasionalmente Eliminación de cálculo y placa 6 meses Pulido superficies 6 meses Sondaje de posibles bolsas 6 meses Estabilidad implantes 12 meses Control radiográfico 12 meses Comprobar oclusión 12 meses
	ATORNILLADAS	Desmontaje de prótesis Ocasionalmente Eliminación cálculo y placa 6 meses Pulido de superficies 6 meses Sondaje de posibles bolsas 6 meses Estabilidad implantes 12 meses Control radiográfico12 meses Comprobación del torque de los tornillos transoclusales con llave dinamométrica12 meses Comprobar oclusión 12 meses

Conclusiones

Un protocolo de mantenimiento en implantes basado en la educación de las técnicas de higiene dental, motivación y refuerzo llevado con rigurosidad y pautado en el tiempo e instrumental con características especiales por parte del profesional odontológico, determina el éxito del tratamiento de implantes y la satisfacción de nuestros pacientes (Figuras 10 y 11).

Enfermedad periimplantaria

Con el término de enfermedades periimplantarias incluimos un amplio abanico de patologías inflamatorias de origen infeccioso que afectan a los tejidos que rodean a un implante.

En el primer Workshop Europeo de Periodontología se acuñaron denominaciones específicas para dos patologías inflamatorias periimplantarias bien diferenciadas: "mucositis periimplantaria" y "periimplantitis", que guardan un paralelismo acentuado con las patologías periodontales: gingivitis y periodontitis.

Actualmente, se tiende a mantener el nombre de mucositis periimplantaria, y el de osteítis periimplantaria, bien como dos entidades clínicas independientes, o como el estadio previo uno de la otra, en tanto en cuanto la afección de los tejidos periimplanta-

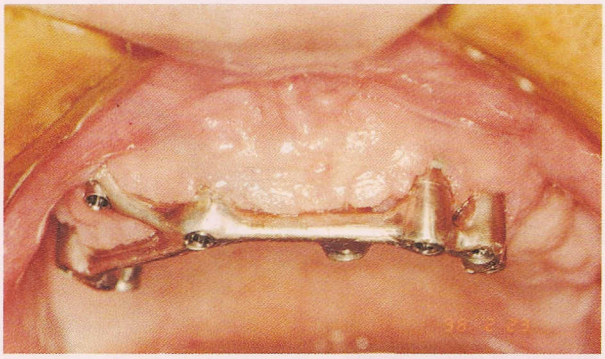

Figura 10. Paciente con excelente higiene y cuidados

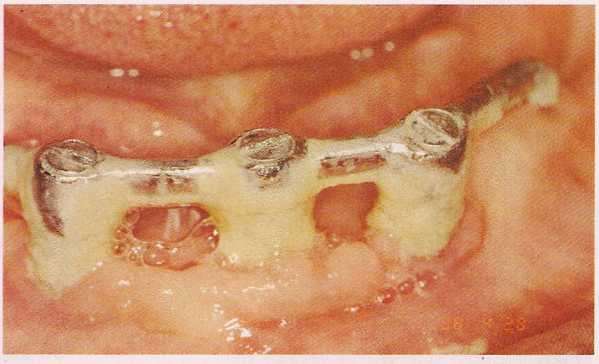

Figura 11. Paciente con pésima higiene y cuidados

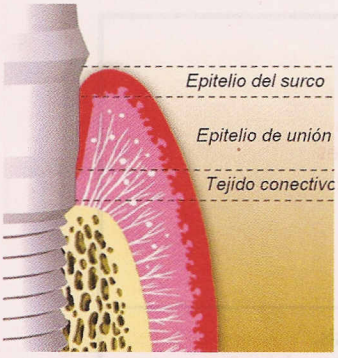

Figura 12. Anatomía de la unión implanto-gingival

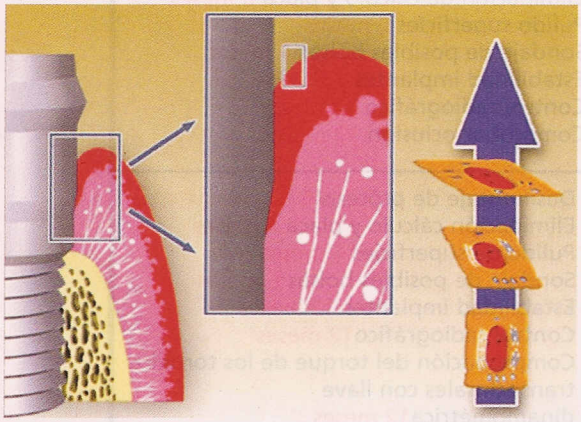

Figura 13. Epitelio del surco

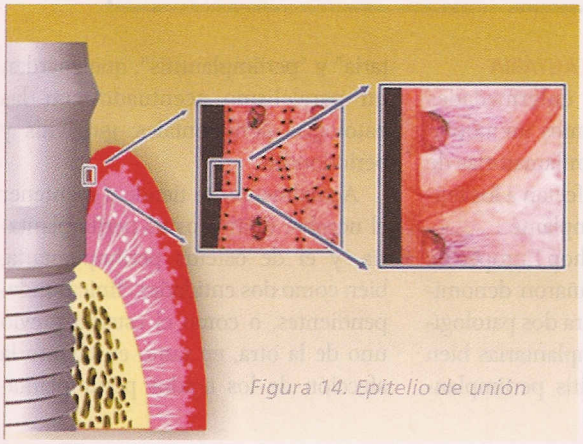

Figura 14. Epitelio de unión

rios se limite a los blandos (mucositis) o ya trascienda al óseo (periimplantitis u osteítis).

Fisiopatología de los tejidos periimplantarios

Los tejidos blandos que rodean a los implantes son muy semejantes en su estructura y composición a los periodontales.

El tejido blando supracrestal que rodea a los implantes se denomina MUCOSA PERIIMPLANTARIA y forma en torno al implante una estructura llamada surco periimplantario que es semejante al surco gingival. Este tejido está recubierto en su vertiente interna por el epitelio del surco y un epitelio de unión, y en su vertiente externa por un epitelio oral que puede ser queratinizado o simple mucosa alveolar. Entre las células más apicales del epitelio de unión y el hueso alveolar se encuentra una zona de tejido conectivo que también entra en contacto directo con la superficie del implante y que se denomina lámina propia (Figura 12).

Epitelio del surco

Se trata de un epitelio poliestratificado similar al que encontramos alrededor de un diente. Sin embargo, aunque alrededor de los dientes siempre existe una mínima anchura de mucosa queratinizada (0,5 mm) debido al potencial inductor del ligamento periodontal, alrededor de los implantes es posible encontrar ausencia completa de mucosa queratinizada, probablemente debido a la ausencia de ese ligamento (Figura 13).

Epitelio de unión

El epitelio de unión al implante está formado por células epiteliales, que están unidas entre sí por desmosomas y éstas se unen a la superficie del implante a través de hemidesmosomas y la lámina basal.

Forma un sellado mucoso de unos 2 mm de altura.

Unión química entre las glucoproteínas hemidesmosómicas y el óxido de titanio (Figura 14).

Lámina propia

Se trata de una zona de tejido conectivo cicatricial formado por una red tridimensional de fibroblastos (1-3 %), fibras colágenas (85%) y vasos sanguíneos de 1,5 mm de altura.

Las fibras de colágeno tienen una orientación paralela a la superficie de titanio y se disponen de forma circular, oblicua o corono-apical creando un manguito fibroso periimplantario. Se insertan sólo en el conectivo gingival y en el hueso alveolar. Mayor proporción de colágeno tipo V (Figura 15).

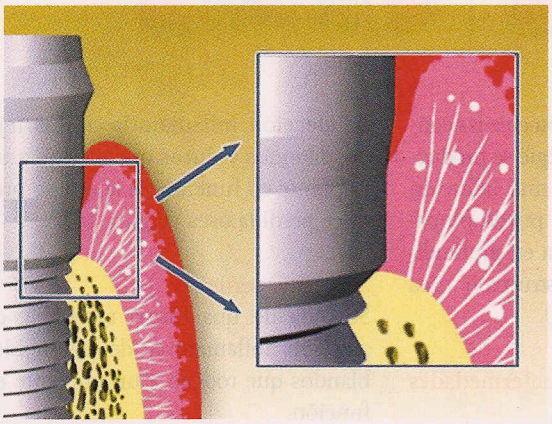

Figura 15. Lámina propia

Etiología de las enfermedades peri-implantarias

Clásicamente, se han considerado dos factores etiológicos como los responsables de la alteración de los tejidos blandos que conduce a la pérdida del sellado mucoso y a la invasión bacteriana del sustrato óseo: la infección bacteriana y la sobrecarga oclusal.

Sin embargo, y dada la similitud de la respuesta fisiopatológica de los tejidos periimplatarios, en los últimos tiempos también se ha considerado otros factores como fundamentales en la génesis de la enfermedad periimplantaria, como son el estrés y el papel cada vez más importante del tabaco, tanto por su efecto directo como por el papel que juega como coadyuvante de la infección microbiana, por los cambios que produce en la palca bacteriana

Infección bacteriana

Todo parece indicar que el factor etiológico principal en el desarrollo de la enfermedad periimplantaria es la infección por bacterias patógenas de la placa debido a la capacidad que tienen de alterar la adhesión del epitelio de unión. Esto se basa en que los tejidos blandos periodontales y periimplantarios responden de igual forma ante la placa bacteriana, presentando muchas características en común en cuanto a la lesión inflamatoria y en que un cuidadoso control de la placa bacteriana reduce la posibilidad de enfermar por patologías implantares similares a lo que se observa en las enfermedades periodontales. Sin embargo, cuando el depósito de placa se prolonga en el tiempo, aunque ambos infiltrados inflamatorios tienen muchas características comunes, la extensión apical es más pronunciada en la mucosa periimplantaria.

La colonización del surco periimplantario una vez que el implante se comunica con el medio oral sigue un patrón semejante al que tiene lugar en el surco periodontal tras la erupción dentaria, por lo que la flora presente en el entorno periodontal y periimplantario es similar tanto en estados de salud como en presencia de patología.

Cuando no existe ningún tipo de patología la flora está compuesta por cocos G (+), aerobios (streptococcus) y bacilos inmóviles (actinomyces) tanto en implantes como en dientes.

En situaciones patológicas la flora en ambos casos estará compuesta por bacterias anaerobias G (-), aumentando el porcentaje de bacilos móviles, fusiformes y espiroquetas (Prevotella intermedia, Fusobacterium nucleatum, Porphyromona gingivalis, Capnocytophaga, etc.).

Cuando las bolsas periimplantarias son profundas encontramos una microflora con un incremento importante de la población anaerobia donde los bacilos G (-) anaerobios móviles (Prevotella intermedia, Fusobacterium, Porphyromona gingivalis, etc.) representan más de la mitad de la flora.

La composición de la microflora periimplantaria es distinta dependiendo de si el implante ha tenido o no episodios previos de periimplantitis. La presencia de Porphyromona gingivalis parece indicar la presencia previa de episodios de periimplantitis.

La presencia de niveles altos de Porphyromona gingivalis, Prevotella intermedia y Actinobacillus actinomycetemcomitans en la bolsa periimplantaria es indicativo de un mayor riesgo de pérdida de inserción en la fase posterior de mantenimiento.

Sobrecarga biomecánica

Hay diversas evidencias clínicas que han llevado a varios autores a correlacionar la pérdida ósea periimplantaria con una magnitud de carga por encima del rango fisiológico.

En un implante que todavía no está sometido a carga encontramos siempre un hueso periimplantar con disposición horizontal. Cuando se establece la funcionalización de ese implante la necesaria formación de una anchura biológica adecuada provoca una discreta reabsorción ósea periimplantaria en forma de cuña sin ningún tipo de significado patológico.

Si ese implante recibe una carga biomecánica excesiva se van a provocar una serie de microfracturas en la interfase hueso-implante a nivel coronal y consecuentemente una reabsorción ósea. Esta reabsorción, que se produce de forma

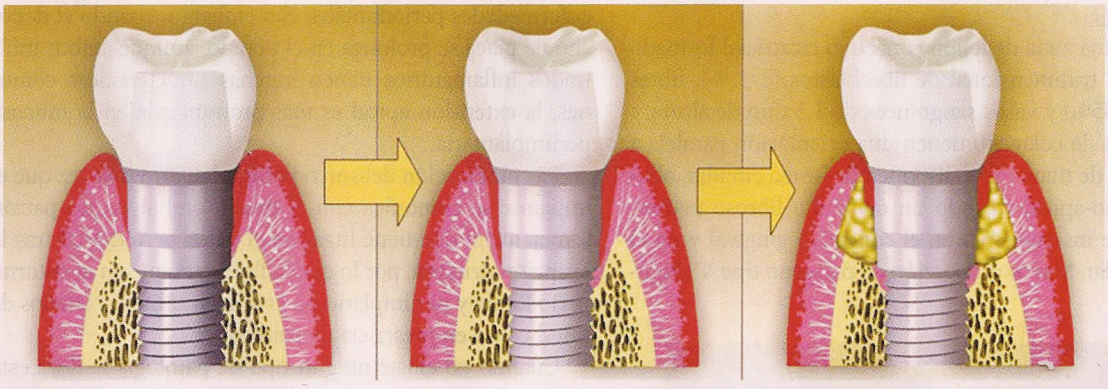

Figura 16

adaptativa, se detiene cuando se establece un equilibrio mecánico entre la carga aplicada y la resistencia del hueso periimplantar. Al desaparecer la osteointegración en esa zona, se produce una proliferación apical del epitelio y tejido conjuntivo. Esta migración crea las condiciones adecuadas para que se produzca con mayor facilidad una infección bacteriana marginal que puede propagarse de forma progresiva en profundidad aumentando la destrucción ósea periimplantar (Figura 16).

Figura 17. Mucositis periimplantaria

Clasificación de las enfermedades periimplantarias

Así pues, la enfermedad periimplantaria, caracterizada por la alteración infeccioso-inflamatoria de los tejidos periimplantarios, puede manifestarse de dos formas distintas:

A) Mucositis periimplantaria: forma reversible de afección inflamatoria de los tejidos blandos que rodean a un implante en función (Figura 17).

B) Osteítis periimplantaria (Periimplantitis): forma irreversible de afección inflamatoria de los tejidos blandos y duros que rodean a un implante en función en la que se produce pérdida ósea (Figura 18).

Mucositis periimplantaria

Se trata de una forma reversible de afección inflamatoria de los tejidos blandos que rodean a un implante en función.

Desde un punto de vista clínico, los signos principales son:

- Presencia de placa bacteriana y cálculo.
- Edema, enrojecimiento e hiperplasia de la mucosa.
- Sangrado y compromiso del sellado mucoso al sondaje.
- En ocasiones exudado o supurado (microabsceso gingival).
- Ausencia radiológica de reabsorción ósea.

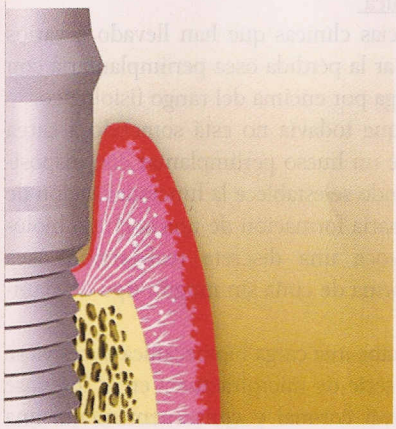

Figura 18. Osteítis periimplantaria (periimplantitis)

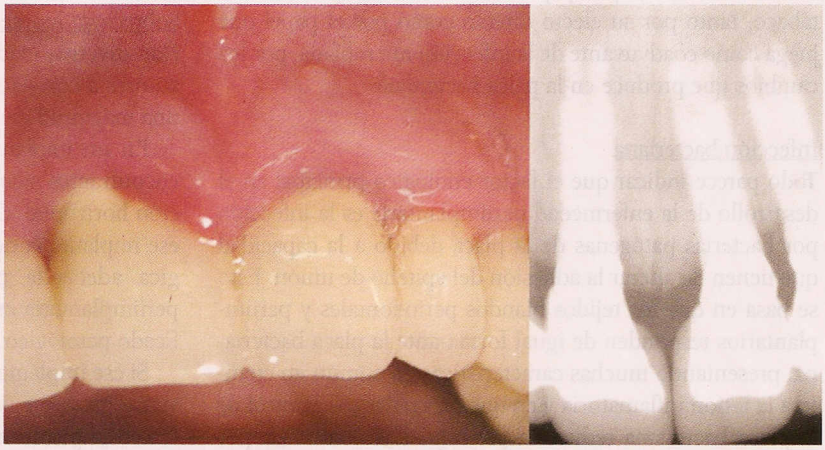

Figura 19. Mucositis periimplantaria

Osteitis periimplantaria (periimplantitis)

Se trata ya de una forma irreversible de afección inflamatoria de los tejidos blandos y duros que rodean a un implante en función, en la que se produce pérdida ósea natural del proceso si no se aplica tratamiento alguno.

Los signos clínicos derivados de esta situación son los correspondientes a un grado de afectación más profundo que la afección mucosa y se caracterizan por:

- Presencia de placa bacteriana y cálculo.
- Edema y enrojecimiento de los tejidos marginales.
- Hiperplasia mucosa en zonas donde no hay demasiada encía queratinizada.
- Aumento de la profundidad del sondaje, estando el nivel de detención de la sonda más apical.
- Sangrado y ligera supuración después del sondaje y/o palpación.
- Destrucción ósea vertical en relación con la bolsa periimplantaria.
- Presencia radiológica de reabsorción ósea.
- Movilidad del implante.
- El dolor no es muy frecuente, pero a veces se presenta.

Finalmente, la movilidad y radiolucidez periimplantaria continuas indican que está próximo el desenlace final de la enfermedad, caracterizado por una pérdida total de la interfase hueso-implante.

Esadiaje y clasificación

De todos los intentos de clasificación de la enfermedad periimplantaria, tal vez el más gráfico de todos sea el de Jovanovic y Spiekermann, ya que permite también una aproximación terapéutica y pronóstica.

Así, clasifican las periimplantitis en cuatro grados:

— **Periimplantitis clase 1**: destrucción ósea horizontal mínima con ligera pérdida ósea periimplantaria.

— **Periimplantitis clase 2**: destrucción ósea moderada con pérdida vertical solitaria.

— **Periimplantitis clase 3**: destrucción ósea horizontal moderada o intensa con extensa lisis ósea circunferencial.

— **Periimplantitis clase 4**: destrucción ósea horizontal intensa con extensa lisis ósea circunferencial y pérdida de la pared ósea lingual o vestibular (Figuras 20 a 23.)

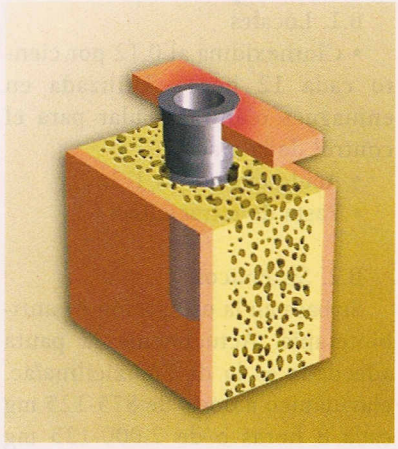

Figura 20. Periimplantitis grado 1 (adaptado de Spiekermann)

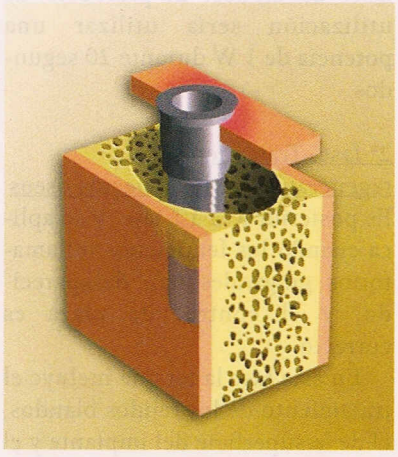

Figura 22. Periimplantitis grado 3 (adaptado de Spiekermann)

Tratamiento de las enfermedades periimplantarias

Tratamiento de la mucositis periimplantaria

El tratamiento de la mucositis se basa en el control de la placa bacteriana, como condición fundamental.

Clásicamente, se han agrupado en cuatro acciones, complementarias entre ellas:

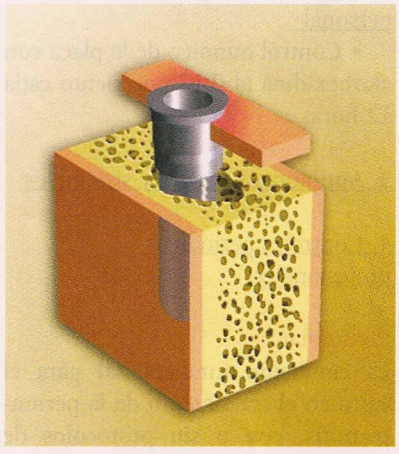

Figura 21. Periimplantitis grado 2 (adaptado de Spiekermann)



Figura 23. Periimplantitis grado 4 (adaptado de Spiekermann)

1. Higiene periimplantaria profesional

• Eliminación mecánica y/o química de la placa bacteriana (Vector-Durr).

• Irrigación del surco-bolsa con clorhexidina al 0,12 por ciento.

• Desmontaje y desinfección de la prótesis y los pilares.

• Modificación del diseño de prótesis poco higiénicas.

• En ocasiones realización de un colgajo de espesor parcial para irrigar con suero fisiológico estéril y aplicar pomada de tetraciclina.

2. Higiene periimplantaria personal

• Control químico de la placa con clorhexidina al 0,12 por ciento cada 12 horas.

3. Antibióticos locales y sistémicos

4. Controles periódicos profesionales

Periimplantitis

La condición fundamental para el éxito en el tratamiento de la periimplantitis, con o sin protocolos de regeneración ósea, es la descontaminación de la superficie del implante de bacterias y toxinas.

La base del tratamiento de la periimplantitis es la estabilización de la pérdida ósea progresiva y, en algunos casos, recuperar el hueso perdido con un tratamiento regenerativo. El tratamiento, al igual que en las enfermedades periodontales, se divide en dos fases:

1.ª fase. Tratamiento inicial conservador.

2.ª fase. Tratamiento regenerativo de los defectos óseos.

1.ª fase. Tratamiento inicial conservador

Esta fase va encaminada a corregir todo tipo de defectos de ajuste de la prótesis y eliminar el depósito de placa que hubiera sobre la superficie del implante. Para ello se pueden emplear varios procedimientos:

A) Métodos manuales-mecánicos

• Copas de goma.

• Curetas de plástico.

• Fresas o ultrasonidos para pulir espiras expuestas.

• Sistemas de aire-polvo.

B) Métodos químicos

B.1. Locales

• Clorhexidina al 0,12 por ciento cada 12 horas. Utilizada en enjuagues o intrasulcular para el control de la placa.

• Ácido cítrico pH 1-3.

• Pasta de tetraciclina.

B.2. Sistémicos

Se basa en la utilización de antibioterapia. Actualmente la pauta adecuada es la de amoxicilina/ác. clavulánico a dosis de 875-125 mg cada 8 horas o de 2.000-125 mg cada 12 horas.

C) Láser de diodos

Se basa en la utilización del láser de diodos. El protocolo de utilización sería utilizar una potencia de 1 W durante 20 segundos.

2ª fase. Tratamiento regenerativo de los defectos óseos

Es posterior a la 1.ª fase, y se aplica cuando los fenómenos inflamatorios gingivales han desaparecido, y el control de placa es correcto.

En esta fase la terapia incluye el tratamiento de los tejidos blandos, el de la superficie del implante y el de los defectos óseos.

1. Tratamiento de los tejidos blandos

Haremos una incisión crestal festoneando el cuello del implante y eliminaremos el epitelio interno de la bolsa y el tejido de granulación. Levantamos un colgajo mucoperióstico exponiendo implante y tejido óseo y procedemos a eliminar el tejido de granulación que hay en el defecto óseo.

2. Tratamiento de la superficie del implante

En la zona de espiras del implante que vaya a quedar expuesta realizaremos una implantoplastia, para conseguir una superficie lisa y pulida que facilite el mantenimiento en salud de los tejidos periimplantarios.

Finalmente irrigamos el campo operatorio con clorhexidina y suero fisiológico.

3. Tratamiento de los defectos óseos

El tratamiento de los defectos óseos ocasionados por la osteítis periimplantaria resulta difícil de protocolizar porque en muchas ocasiones la decisión se toma de forma intraoperatoria, una vez visualizada la magnitud real de la pérdida.

Desde el punto de vista didáctico, y según la Clasificación de Jovanovic y Spiekermann, podemos protocolizarlo de la siguiente manera:

I. Periimplantitis grado 1

Realizaremos una reducción quirúrgica de la profundidad de las bolsas adelgazando los colgajos mucosos y reposicionándolos apicalmente hasta el nivel del borde óseo mediante la técnica de sutura correspondiente. La superficie del implante se limpia y detoxica y sólo realizaremos una implantoplastia cuando queden espiras expuestas.

II. Periimplantitis grado 2

Similar al grado 1, pero la repo-

sición se realiza más hacia apical, dejando una superficie implantaria expuesta mayor y por ello haremos una implantoplastia.

Si la reabsorción vertical localizada tiene tres o más paredes, regeneramos ese defecto óseo con las técnicas clásicas de RTG. En los casos donde el defecto sea de una o dos paredes, realizaremos osteoplastia o nivelación ósea para favorecer un reposicionamiento de los tejidos blandos que satisfaga criterios de autolimpieza.

III. Periimplantitis grado 3 y 4

En ambos grados de periimplantitis la presencia de defectos verticales permite realizar técnicas de RTG casi siempre aunque la técnica a emplear dependerá de la morfología y del número de paredes del defecto. Podemos realizar las siguientes combinaciones, y la elección de una u otra dependerá del hallazgo intraoperatorio:

- Osteoplastia + implantoplastia + reposición apical del colgajo.
- RTG cerrada + injerto + reposición coronal del colgajo.
- RTG semiabierta o transgingival + implantoplastia + reposición apical del colgajo.

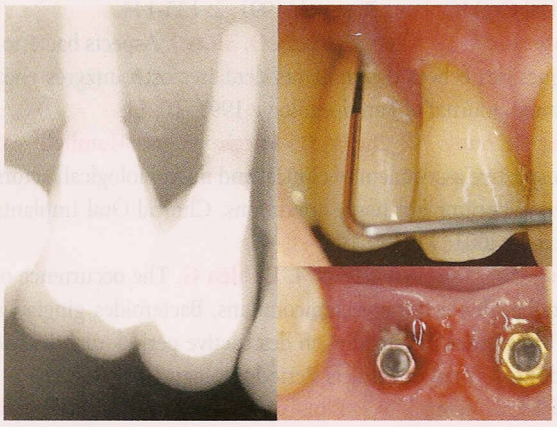

Figura 24. Periimplantitis grado 4. Exploración y radiografía

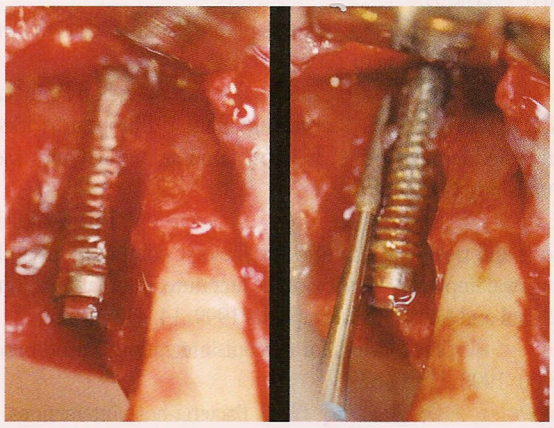

Figura 25. Elevación de colgajo e implantoplastia

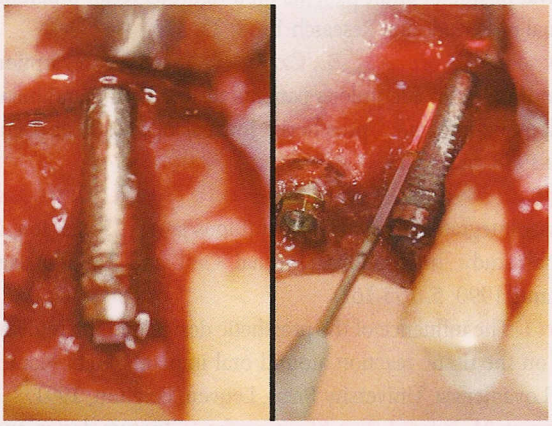

Figura 26. Descontaminación de superficie con láser de diodo

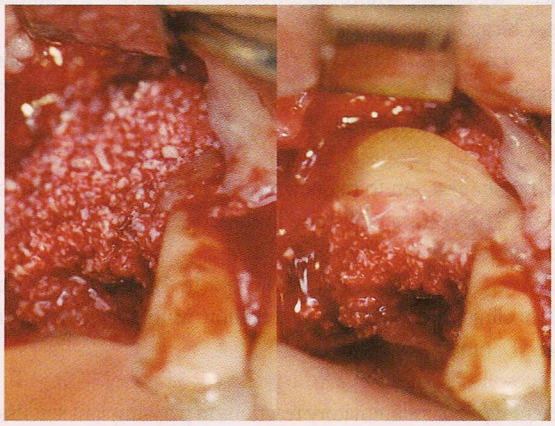

Figura 27. Injerto óseo: hidroxiapatita y PRGF

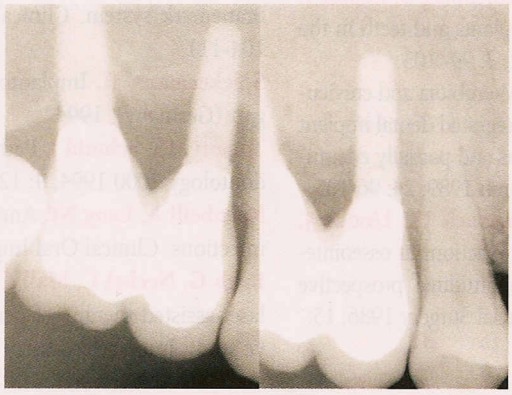

Figura 28. Radiografía preoperatoria y postoperatoria a los 3 meses

Bibliografía

Thomas F. Flemmig. "Compendio de periodoncia". Ed. Masson 1995

Woodall, Dafoe, Stutsman Young, Leed-Fonner, Yankell. "Tratado de higiene dental I y II". Ed. Salvat 1992.

A. Sicilia,B. Noguerol M. E. Rodriguez Rosell. "Periimplantología". Periodoncia vol. 4 nº 1. Enero-abril 1994

P. J. Buitrago Vera, F. J Gil Loscos, F. J. Enrile de Rojas "Mantenimiento en implantes por el Higienista dental". Periodoncia. Vol 11. nº5. Octubre-Diciembre 2001.

Calvo Rocha C. "La higiene bucal en implantologia". Gaceta dental nº 83,Dic 97

Ortega, JJ; Bowen A. Patología periimplantaria. Gaceta Dental. 148: 110- 135. Febrero 2002

Albrektsson T, Isidor F. Consensus report of session IV. In: Lang, N. P. & Karring T., eds. Proceedings of the 1º European Workshop on Periodontology. 1994, 365-369. London, Berlin: Quintessence Publishing Company.

Exposito M, Hirsch J, Lekholm U, Thomsen P. Differential diagnosis and treatment strategies for biologic complications and failing oval implants. A review of the literature. International Journal of Oral and Maxillofacial Implants 1999; 14: 473-490.

Tonetti MS. Risk factors for osseodisintegration. Periodontology 2000. 1998; 17: 55-62.

Newman MG, Flemmig Th F. Bacteria-host interactions. En: Advanced Osseointegration Surgery. Applications in the Maxillofacial Region. De Whorthington Ph y Brånemark P I. Quintessence. Chicago 1992; pp: 67-79.

Newmann MG, Flemmig TF. Periodontal considerations of implants and implant associated microbiota. Journal Dental Education 1988; 52: 737-744.

Berglundh T, Lindhe J, Marinello CP, Ericsson I, Liljenberg B. Soft tissue reaction to the new plaque formation on implants ant teeth. An experimental study in the dog. Clinical Oral Implants Research 1992; 3: 1-8.

Lindhe J, Nyman S. Occlusal therapy. In: Lindhe J (ed). Textbook of clinical periodontology. 2ª edition. Munksgaard, Coopenhagen (Denmark), 1989.

Ericcson I, Berglundh T, Marinello CP, Lindhe J, Klinge B. Different types of inflammatory reactions in pery-implant soft tissues. Journal of Periodontology 1995; 22: 255-261.

Ericsson I, Berglundh T, Marinello CP, Liljenberg B, Lindhe J. Long-standing plaque and gingivitis at implants and teeth in the dog. Clinical Oral Implants Research 1992; 3: 99- 103.

Apse P, Ellen R., Overall CM, Zarb GA. Microbiota and crevicular fluid collagenase activity in the osseointegrated dental implant sulcus: A comparison of sites in edentulous and partially edentulous patients. Journal of Periodontal Research 1989; 24: 96-105.

Adell R, Lekholm U, Rockler B, Brånemark PI, Lindhe J, Eriksson B, Sbordone L. Marginal tissue reactions at osseointegrated titanium fixtures (I). A 3-year longitudinal prospective study. International Journal Oral Maxillofacial Surgery 1986; 15: 39-52.

Mombelli A, Lang NP. Antimicrobial treatment of peri-implant infections. Clinical Oral Implants Research 1992; 3: 149-155.

Listgarten MA, Hellen L. Relative distribution of bacteria at clinically healthy and periodontally diseased sites in humans. Journal of Clinical Periodontology 1978; 5: 115-132.

Mombelli A, Van Oosten MAC, Schurch E, Lang NP. The microbiota associated with successful or failing osseointegrated titanium implants. Oral Microbiology and Inmunology 1987; 2: 145-151.

Rosemberg Es, Torosian JP, Slots J. Microbial differences in 2 clinically distinct types of failures of osseointegrated implants. Clinical Oral Implants Research 1991; 2: 135-144.

Alcoforado GAP, Rams TE, Feik D, Slots J. Aspects bactériologiques des échecs des implants dentaires ostéointégrés chez l'homme. Journal of Parodontologie 1991; 10: 11.

Rutar A, Lang NP, Buser D, Bürgin W. & Mombelli, A. Retrospective assessment of clinical and microbiological factors affecting periimplant tissue conditions. Clinical Oral Implants Research. 2001; 12: 189-195

Slots J, Bragd L, Wikstrom M, Dahlén G. The occurrence of Actinobacillus actinomycetemcomitans, Bacteroides gingivalis and Bacteroides intermedius in destructive periodontal disease in adults. Journal of Clinical Periodontology 1986; 13: 570.

Wolf LF, Lilhemark WF, Pihlstrom BL, Schaffer EM, Aeppli DM, Bandt CL. Dark-pigmented Bacteroides species in subgingival plaque of adult patients on a rigorous recall program. Journal of Periodontal Research 1988; 23: 170.

Lindquist LW, Rockler B, Carlsson GE. Bone resorption around fixture in edentulous patients treated with mandibular fixed tissue-integrated prosthesis. Journal of Prosthetic Dentistry 1988; 59: 59-63.

Ahlqvist J, Borg K, Gunne J, Nilsson H, Olsson M, Åstrand P. Osseointegrated implants in edentulous jaws. A 2-year longitudinal study. International Journal Oral and Maxillofacial Implants 1990; 5: 155-163.

Naert I. The influence of the prosthetic design and the implant type on the tissue reaction around oral implants. Acta Biomedica Lovaniensia, University Press, Leuven, Belgium, 1991.

Quirynen M, Naert I, Van Steenberghe D. Fixture design and overload influence marginal bone loss and fixture success in the Brånemark system. Clinical Oral Implants Research 1992; 3: 104-111.

Spiekermann H. Implantologie. Georg Thieme-Verlag. Stuttgart (Germany), 1994.

Tonetti MS, Schmid J. Pathogenesis of implant failures. Periodontology 2000 1994; 4: 127-138.

Mombelli A, Lang NP. Antimicrobial treatment of periimplant infections. Clinical Oral Implants Research 1992; 3: 149-155.

Bach G, Neckel C, Mall C, Krekeler G. Conventional versus laser-assisted therapy of periimplantitis: a five-year comparative study. Implant Dentistry 2000; 9: 247-251.