Dr. Antonio Bowen Antolín
Médico Odontólogo
Doctor en Medicina y Cirugía
Fellow European Board Oral Surgery
Postgraduate Oral Implantology. UCLA
Director Máster Implantología y Periodoncia. Universidad Isabel I

Dr. Francisco Javier Arnáiz González
Licenciado en Odontología. UEM
Máster Oficial en Prótesis y Estética Bucofacial. UEM
Profesor clínico del Máster Implantología y Periodoncia. Universidad Isabel I.

Dr. Miguel Arlandi Garrido
Licenciado Odontología. UAX.
Máster Implantología. UAX.
Máster Periodoncia Avanzada. UEM.
Profesor Master Implantología y Periodoncia. Universidad Isabel I.

Clínica Bowen. Madrid
www.clinicabowen.com

PROTOCOLO DIGITAL PARA REHABILITACIÓN COMPLETA SUPERIOR

INTRODUCCIÓN

Flujo digital en Implantología (Figura 1)

El plan de tratamiento en Implantología se basa en cuatro fases: diagnóstico, planificación, cirugía y rehabilitación (1). El esquema propuesto (2) se ha utilizado en los dos últimos años en más de 100 casos clínicos, tanto convencionales, como de pacientes edéntulos, en casos estéticos (3) y en casos complejos (4).

Planificación de la rehabilitación completa de maxilar superior

Los motivos y causas de una rehabilitación completa son variados y, en función de ellos, se debe planificar el tipo y técnica de cada rehabilitación, pero todos ellos tienen en común una característica: la recuperación o mejora de la estética del paciente, simultánea a la de la función.

Basándonos en el concepto de rehabilitación protésicamente guiada, el diseño de la prótesis definitiva del paciente es el que condicionará la planificación y técnica quirúrgica a utilizar.

Desde el punto de vista implantológico, el número de implantes necesarios para una reconstrucción total del maxilar varía, desde el concepto de "all on four", hasta las rehabilitaciones multiimplantes que se preconizaron en el pasado, si bien debe definirse según disponibilidades óseas, tamaño del arco y tipo de restauración.

La técnica quirúrgica puede variar entre el uso de injertos óseos o técnicas complejas de rehabilitación hasta la realización de implantes en arbotantes anatómicos, con la simplicidad y predictibilidad que estos ofrecen.

Por otra parte, está suficientemente demostrado el uso de implantes angulados en rehabilitaciones completas, por su eficacia y buenos resultados al cabo del tiempo, superponibles a otras técnicas.

El tipo de implantes a emplear varía según el tipo de restauración, pero en restauraciones fijas en el sector anterior está suficientemente probada la técnica BOPT sobre implantes, con excelentes resultados en el tiempo y estética probada (5).

MATERIAL Y MÉTODO

Aplicación del flujo digital

Diagnóstico (Figura 2)

1. Estudio radiológico, con técnicas de CBCT, para obtener archivos DICOM.
2. Escaneado dental: mediante escaneado directo con diferentes sistemas de escáner intraoral (IOS), que generan archivos STL y/o PLY **(Figura 3)**.
3. Escaneado facial, con escáneres faciales ópticos de superficie que generan archivos del tipo OBJ.

4. La fotografía o el vídeo proporcionan imágenes con diversos formatos (JPEG, TIFF, RAW, BMP, MPEG4, AVI…), que se pueden emplear para la planificación dinámica de los casos o para documentación de los mismos, sobre todo desde el punto de vista médico-legal. También se pude emplear para realizar técnicas de valoración estética de Diseño Digital de la Sonrisa, tipo DSD.

PLANIFICACIÓN

Se lleva a cabo a partir de los archivos obtenidos para realizar el plan de tratamiento, en base a una serie de reglas:

1. Reposición de los dientes perdidos.
2. Se debe buscar el equilibrio oclusal y el correcto posicionamiento dentario.
3. La inserción de los implantes debe ser guiada prostodóncicamente.
4. La cirugía debe ser lo más precisa y lo menos invasiva posible.
5. Cirugía mediante sistemas de cirugía guiada pasiva o activa.

Se emplean aplicaciones específicas de planificación con el fin de integrar los diferentes archivos. En nuestro caso, Exocad y Nemostudio son las que nos permiten la combinación de los diferentes archivos **(Figura 4).**

Fases de la planificación

1. Fusión de archivos PLY del IOS con el OBJ del escáner facial y con los DICOM de la radiología.
2. Planificación prostodóncica, en la que se realizan las exodoncias virtuales (si fueran necesarias) y la colocación de los dientes en los tramos edéntulos. De esta manera, se genera un archivo STL, que se exporta a la aplicación de planificación quirúrgica **(Figura 5)**.
3. Planificación quirúrgica, en la que la finalidad es la creación de una guía quirúrgica que dirija el posicionamiento y la inserción de los implantes **(Figuras 6-11)** .

CIRUGÍA (Figuras 12-16)

La inserción de implantes se realiza bajo los principios clásicos de la cirugía de implantes, basados en:

1. Fresado sistemático del alveolo implantario.
2. Adaptación del implante al eje protésico de la restauración.

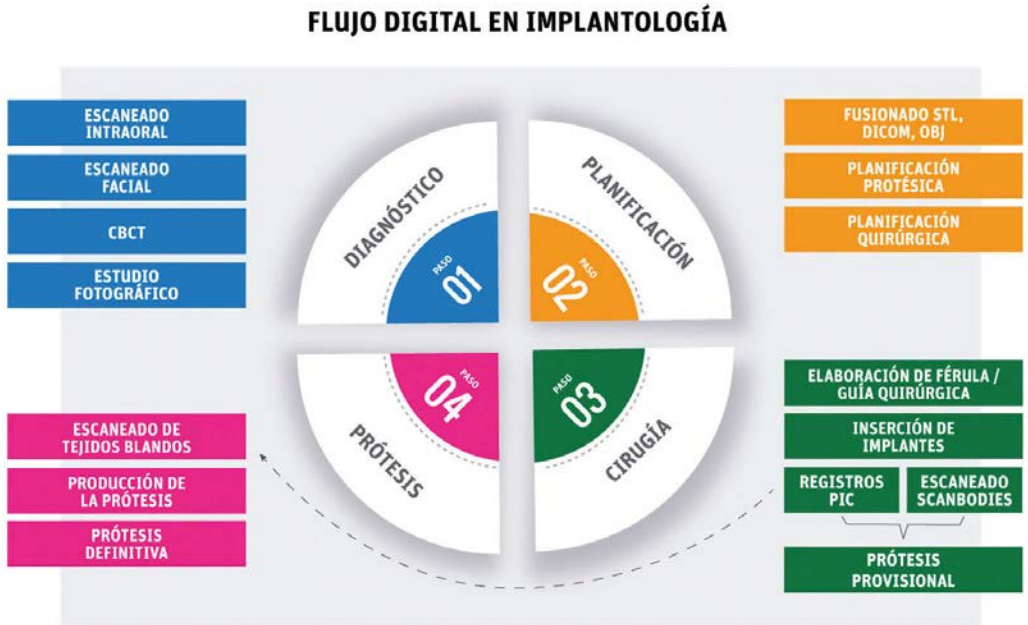

Figura 1. Flujo digital en Implantología (2).

Figura 2. Diagnóstico prequirúrgico.

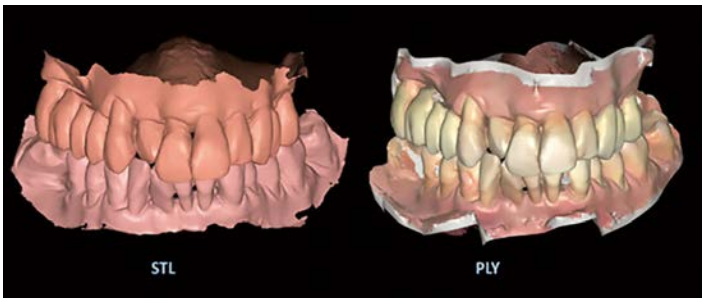

Figura 3. Modelos stl y ply.

Figura 4. Montaje de modelos ply sobre datos DICOM, en aplicación específica (NEMOSTUDIO).

3. Creación del correcto perfil de emergencia.
4. Cirugía lo menos invasiva posible.

Para ello, trabajamos con guías quirúrgicas (surgical guides) y/o guías prostodóncicas (surgical templates).

La diferencia entre ambas radica en su naturaleza:

- La guía quirúrgica se diseña en base a la ubicación de los implantes y tiene una serie de perforaciones, calibradas, para insertar a través de ella las fresas correspondientes, para labrar el alveolo implantario. Permite la correcta ubicación del implante en los ejes x e y, pero no resulta tan fácil la ubicación del eje z.

- La guía prostodóncica se diseña en base a la ubicación de los dientes en la restauración, y dirige la posición ideal de los implantes. Se puede emplear en

algunas ocasiones como una guía de marcaje, para señalar la ubicación de los implantes en la arcada, cuando la disponibilidad de hueso es favorable, y también se puede emplear como complementaria de la guía quirúrgica, para dirigir la correcta angulación y posicionamiento de los implantes en el plano sagital (eje z), e incluso corregir la precisión de la guía quirúrgica.

Prótesis provisional (Figuras 17-19)

- Técnica directa: se basa en la utilización de la plantilla quirúrgica, que se rebasa y adapta a los tramos edéntulos. Por ello, el diseño de las mismas debe hacerse con perforaciones oclusales en el lugar ideal de emergencia de los implantes y con pónticos ovoides tanto en las áreas de emergencia de los implantes como en

“EL FLUJO DIGITAL PERMITE LA PLANIFICACIÓN Y EJECUCIÓN DE LAS REHABILITACIONES MAXILARES CON UNA PREDICTIBILIDAD MUY SUPERIOR A CUALQUIER OTRO MÉTODO

Figura 5. Diagnóstico prostodóncico: escáner facial con scanbody frontal e impresión digital, en la que se han hecho las exodoncias virtuales de los dientes maxilares y el montaje nuevo de toda la arcada superior.

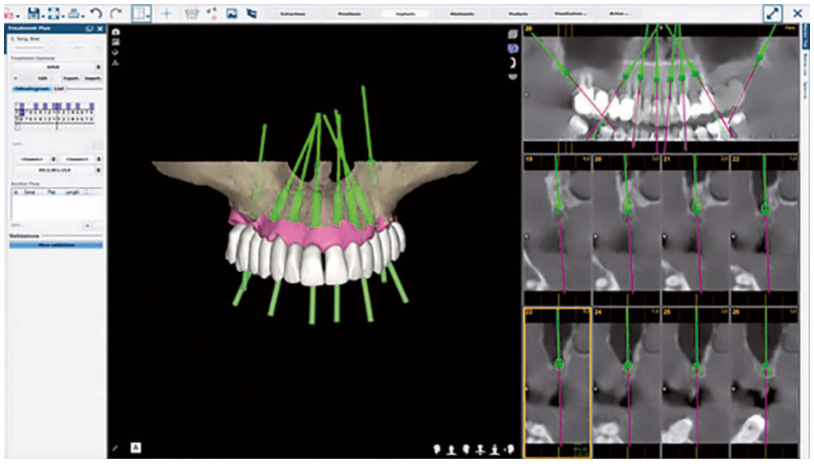

Figura 6. Planificación según montaje de dientes. Vista frontal.

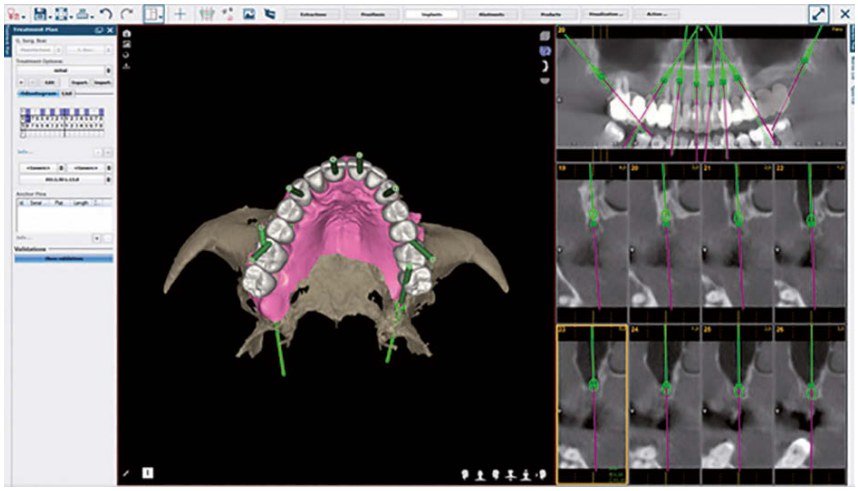

Figura 7. Planificación según montaje de dientes. Vista oclusal.

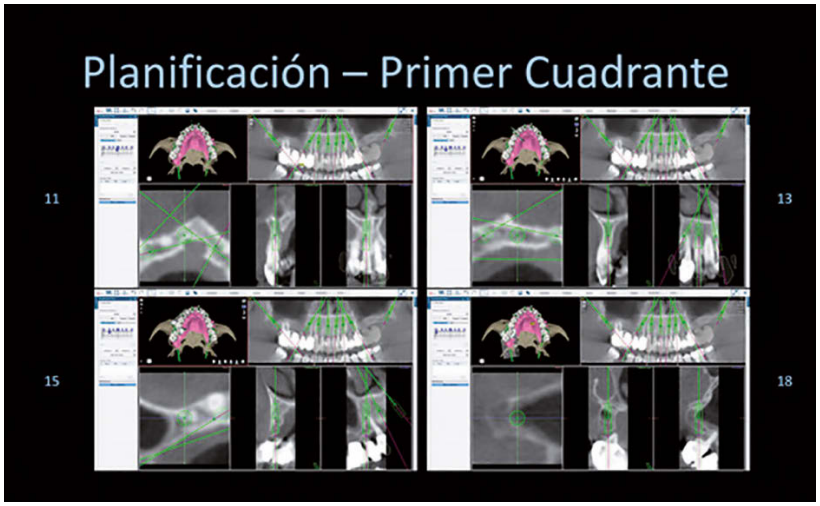

Figura 8. Valoración de posición de los implantes Cuadrante 1.

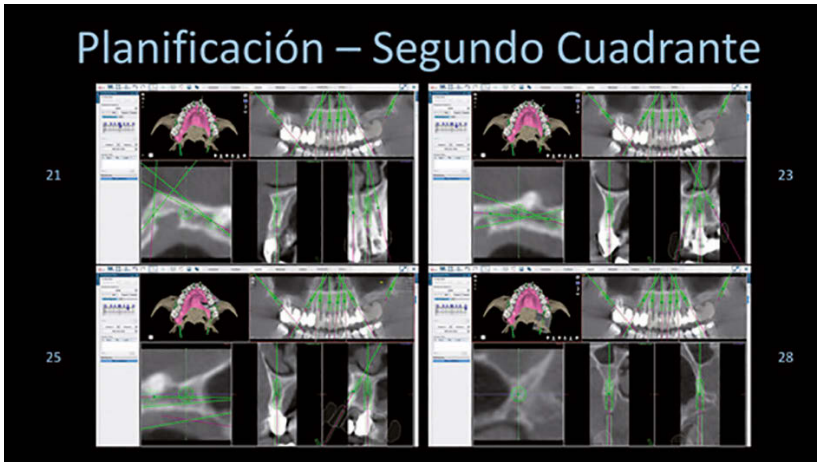

Figura 9. Valoración de posición de los implantes Cuadrante 2.

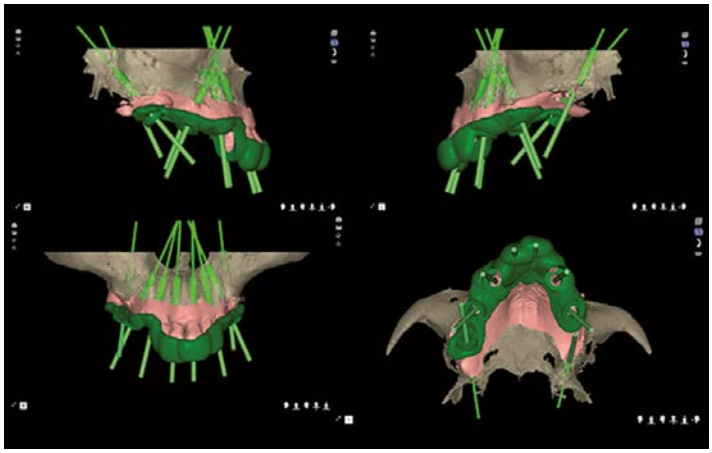

Figura 10. Selección Diseño de guía quirúrgica con soporte mixto, dentario y mucoso.

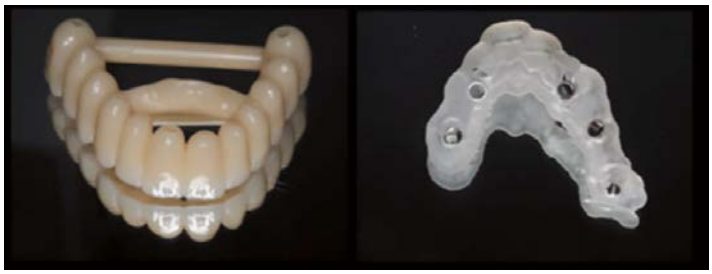

Figura 11. Guía o férula prostodóncica en PMMA y guía quirúrgica impresa.

los dientes póntico. El material ideal para estas plantillas es el PMMA, ya que su bajo coste, unido a su alta estética, biocompatibilidad y capacidad de rebasado y adaptación con los materiales convencionales, hacen que su utilización sea la más indicada para estas guías.

- Técnica indirecta: Impresión digital directa sobre los implantes, mediante el uso de scanbodies, que, dada su alta fiabilidad, permite diseñar la prótesis y mecanizar la misma en plazos muy breves de tiempo.

Prótesis (Figuras 20- 24)

La elaboración de la prótesis definitiva dependerá siempre de la impresión digital, realizada mediante el uso de scanbodies y de un escáner intraoral, que son los puntos más sensibles del procedimiento.

- Impresión intraoral con escáner: En cuanto al IOS a utilizar, en el mercado hay ya un alto número de dispositivos que permiten realizar de manera fiable una impresión sobre implantes, tanto de dientes unitarios, como de hemiarcadas e incluso de arcadas completas, si bien aún no hay un consenso acerca de este último (6-8).

La técnica de escaneado debe ajustarse a la propuesta por el fabricante del mismo, pero, en todo caso, es conveniente tener tres escaneos: previo al tratamiento, que puede ser de la prótesis provisional que lleva el paciente en ese momento; de scanbodies, con el ajuste gingival, a ser posible en alta resolución, y del contorno gingival, sin scanbodies, para definir correctamente el perfil de emergencia.

El scanbody es uno de los puntos más sensibles para el proceso de impresión y, aunque en el mercado hay una gran variedad de tipos, su diseño debe cumplir una serie de características básicas (9):

1. Base metálica.
2. Diseño industrial, con superficie con suficientes puntos para que el escáner los pueda captar.
3. Tamaño adecuado, para que el escáner pueda captarlos en su totalidad.
4. No son necesarios diseños extravagantes o con formas geométricas redundantes, ya que el escaneo es de malla de puntos, no de superficies.
5. Comprobación radiológica del ajuste sobre el implante.

Procedimiento clínico

1. Toma de impresiones y de registros adicionales, según lo expuesto en el apartado anterior.

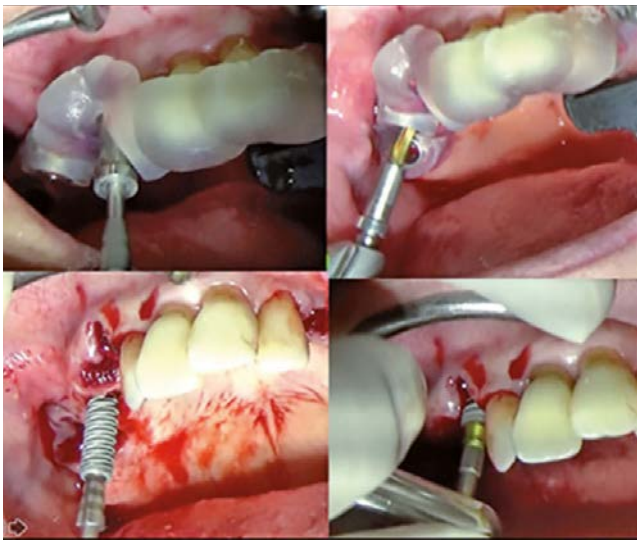

Figura 12. Inserción de implantes con guía quirúrgica y técnica mínimamente invasiva.

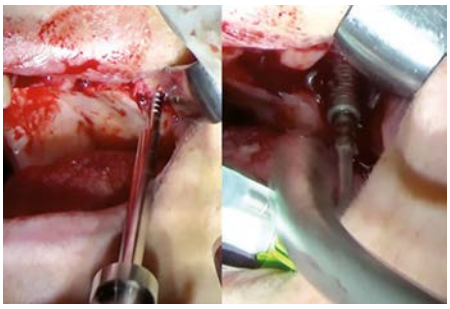

Figura 13. Inserción de implantes pterigoideos con osteotomos.

Figura 14. Inserción de implantes en posición de 11 y de 21, empleando la férula prostodóncica, atornillada sobre los implantes insertados previamente con la guía quirúrgica.

Figura 15. Inserción de prótesis provisional para carga inmediata, tras adaptar y rebasar la guía prostodóncica. Relleno del espacio vestibular de los implantes con ácido poliláctico, fosfato tricálcico e hidroxiapatita (Easy Graft Crystal plus, Guidor, Switzerland).

Figura 16. Postoperatorio inmediato.

La toma de impresión para la restauración definitiva se realizó bajo el protocolo Restaurative de Itero (Align Technologies), con impresión digital de la arcada con scanbodies y diseño con Exocad, para síntero-fresado de la estructura metálica y posterior carga de porcelana. Previo a ello, se pide a laboratorio la realización de una férula de aluminio para verificar posicionamiento de implantes y ajuste pasivo y prueba estética de la restauración impresa.

2. Comprobación de ajuste pasivo de estructuras, mediante el uso de una férula de aluminio, ajustada a la conexión del implante. Se debe verificar su ajus-

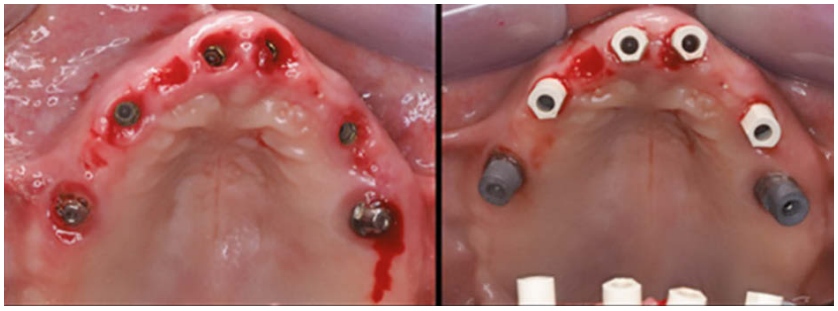

Figura 17. Evolución a los 6 meses: perfecta adaptación de tejidos, mantenimiento de papilas y epitelio del surco definido. Scanbodies en boca para preparación de nueva prótesis provisional para conformar tejidos.

Figura 18. Impresión digital intraoral para nueva prótesis provisional.

te mediante la prueba de Sheffield y comprobación radiológica.

Ajustes estéticos y oclusales, sobre prueba impresa de la restauración. En caso de discrepancias importantes, se podría hacer un nuevo escaneo de la prueba con el IOS.
3. Puesta en boca de la prótesis finalizada y control radiológico.

RESULTADOS (FIGURA 25)

Flujo digital

La aplicación de un flujo "full digital" facilita la ejecución de los tratamientos, así como aumenta de manera muy significativa la predictibilidad de los mismos, al poder transferir la virtualización al caso clínico real.

Por otra parte, la mínima invasividad del procedimiento permite una recuperación rápida con postoperatorio simple y sin complicaciones.

La transferencia de los archivos obtenidos con la impresión digital es la parte sensible del proceso, ya que interviene en todas las fases, desde el diagnóstico y planificación, hasta la cirugía y las prótesis provisionales y definitivas.

Utilización de archivos PLY

En la planificación quirúrgica, cuando se debe tener en consideración el margen gingival para el posicinamiento del implante, juega un papel esencial la correcta ubicación de la misma, por lo que los datos de textura (color) obtenidos del archivo PLY ofrecen una precisión mucho mayor que los STL convencionales.

Un archivo .PLY es un archivo de imagen 3D que se crea utilizando el formato de archivo Polygon, Polygon File Format o el Stanford Triangle Format.

Figura 19. Prótesis provisional PMMA con faldón gingival. Adaptación y ajustes estéticos.

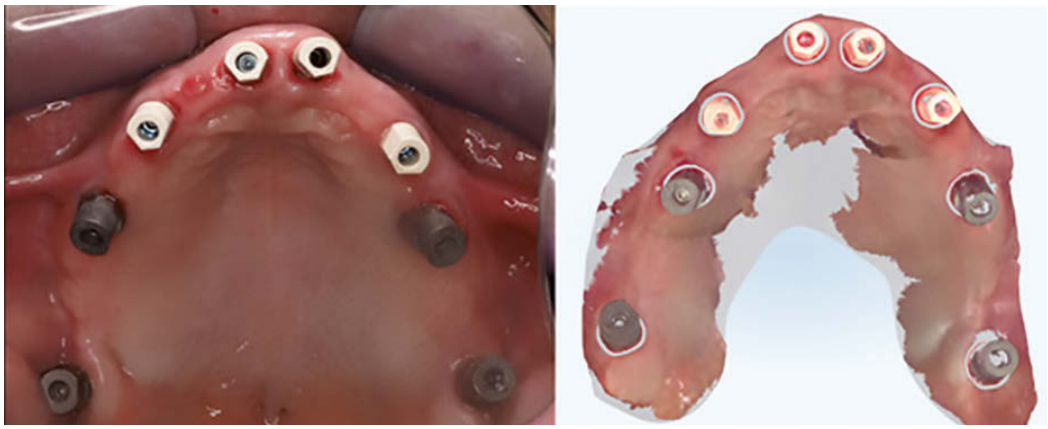

Figura 20. Toma de impresión para prótesis definitiva.

Se diseñó para almacenar los datos de los escáneres 3D al definir los objetos con una colección de polígonos. El archivo consta de un encabezado y una lista de vértices utilizados para definir el polígono, y se pueden almacenar una serie de propiedades, tales como color, transparencia, textura y normas de superficie.

Es compatible con los objetos poligonales y con los objetos de forma libre, debido a las dos geometrías que integra: geometría poligonal, que utiliza puntos y líneas, y define los límites; y geometría libre, que utiliza curvas y superficies.

Implantes BOPT

La principal complicación de la estética en el frente anterior en las rehabilitaciones sobre implantes se basa en la pérdida del volumen vestibular, así como en la pérdida de altura y volumen de las papilas.

Para ello, se deben posicionar los implantes cumpliendo los requisitos de anchura biológica (10), por lo que se colocaron subcrestalmente (11), guardando la distancia indicada entre los mismos (12), a la vez que la posición vestíbulo-lingual se ubicó a 2 mm de la pared vestibular (13).

Figura 21. Prueba estética impresa y férula de comprobación de aluminio para ajuste pasivo.

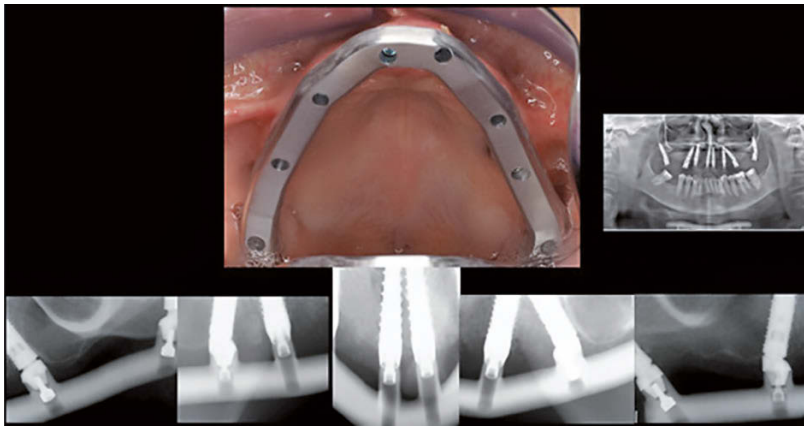

Figura 22. Prueba del ajuste de la férula de aluminio.

Figura 23. Prueba estética y de oclusión de la rehabilitación impresa.

Figura 24. Prótesis definitiva metal-cerámica.

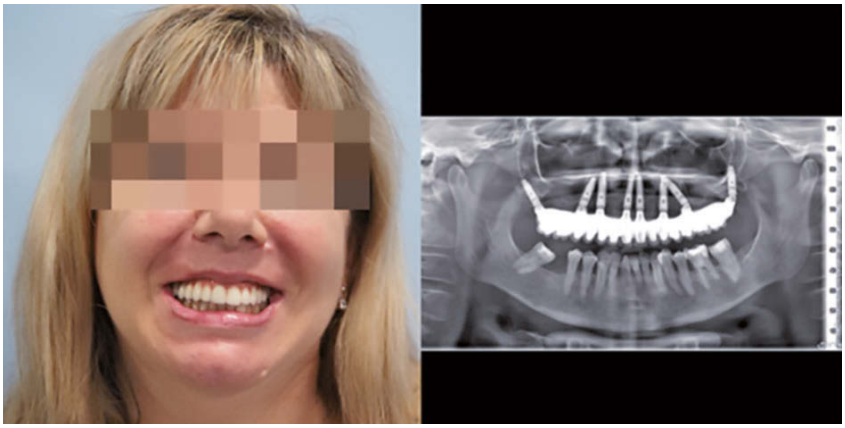

Fig. 25 Aspecto final y control radiológico.

Finalmente, se rellenó el espacio remanente, con un injerto de ácido poliláctico, fosfato tricálcico e hidroxiapatita (Easy Graft Crystal plus, Guidor, Switzerland) (14), con el fin de mantener el volumen óseo vestibular y minimizar la pérdida ósea vestibular (15).

La cirugía se realizó con la técnica de plantilla prostodóncica (Surgical template) (16), con el protocolo de fresado propuesto por la casa comercial.

El principio de la técnica BOPT consiste en la capacidad de la encía para posicionarse y adaptarse sobre las formas protésicas, tanto en dientes como en implantes (5), de manera que si no se define correctamente el margen horizontal de la preparación, la encía se adaptará libremente sobre el pilar. La técnica B.O.P.T. en Implantología se basa en transferir los conceptos de la prótesis sobre diente natural a la prótesis sobre implantes.

El diseño del implante consiste en un pilar troncocónico sin hombro, con una amplia porción transmucosa (2,8 mm), cónica y convergente hacia coronal, que ayuda a conseguir que las fibras colágenas del espacio biológico periimplantario se mantengan estables y gruesas, lo que se traduce en un mayor espesor de tejido gingival alrededor de la corona protésica permitiendo un sellado mucoso periimplantario de buena calidad capaz de mantener en el tiempo la protección de los tejidos óseos de soporte (5).

Prótesis provisional

Hay múltiples referencias acerca de la utilidad de la corona provisional para facilitar la cicatrización guiada de los tejidos blandos, de manera que se puede aumentar el volumen de los mismos hasta la fase final y dando estabilidad a largo plazo (17-20).

Por otra parte, la estabilización del coágulo juega un papel fundamental en la evolución del tejido blando y, con la plataforma convergente, se genera el suficiente espacio para que se pueda asentar y así conseguir un mayor volumen de tejidos blandos.

Las técnicas para realizar las prótesis provisionales son múltiples, pero, en nuestro caso, hemos optado por realizar prótesis atornilladas sobre los pilares anteriores, evitando los pterigoideos, optimizando el perfil de emergencia.

La carga inmediata de la restauración se realiza con pilares provisionales de titanio, no indexados, adaptando la férula de PMMA sobre los mismos, rebasando con acrílico y preparando el perfil de emergencia adecuado, que permita la completa adaptación del margen gingival al mismo.

El ajuste y el diseño de coronas utilizando la técnica de preparación biológicamente orientada (BOPT) sobre implantes de cuello convergentes permite un aumento significativo en el volumen de tejido blando periimplantario tanto a nivel de las papilas como en el margen bucal (21).

Implantes pterigoideos

El uso de implantes pterigoideos es una técnica clínicamente probada para la rehabilitación de maxi-

lar superior, evitando de esta manera injertos óseos o técnicas más invasivas, con un porcentaje de éxito similar a otros procedimientos (22).

La planificación requiere el uso de imágenes procedentes de TAC, por lo que se pueden exportar a aplicaciones de planificación para así realizar una técnica precisa y con la menor invasividad posible, con tasas de éxito similares a las de la técnica abierta convencional (23).

En la técnica quirúrgica a emplear, el objetivo es insertar la porción apical del implante en el hueso denso, que se forma mediante la unión del borde anterior del proceso pterigoideo del esfenoides y el borde posterior de la tuberosidad maxilar y la porción horizontal del hueso palatino. Este proceso piramidal es de gran interés, ya que es una estructura de hueso compacto de varios milímetros de espesor, que proporciona volumen óseo para la colocación del implante, mientras que las otras dos estructuras anatómicas son más débiles.

La técnica se puede realizar mediante fresado convencional o mediante el uso de osteotomos (de elección en nuestra experiencia), lo que permite un mayor control durante la ejecución de la cirugía y, a su vez, compacta el hueso, consiguiendo de esta manera una mayor fijación y estabilidad primarias (24).

CONCLUSIONES

El flujo digital permite la planificación y ejecución de las rehabilitaciones maxilares con una predictibilidad muy superior a cualquier otro método.

Se puede usar impresión digital para arcadas completas, independientemente del número de implantes insertados.

El flujo digital es imprescindible para realizar tratamientos precisos y mínimamente invasivos.

BIBLIOGRAFÍA

1. **Misch C.** Implantología Contemporánea. Ed. Mosby 2008.
2. **Bowen A, et al.** Flujo digital con escáner facial en Implantología. Gaceta Dental. 2018; 300: 116-132.
3. **Bowen A, Arnaiz FJ.** Protocolo digital y técnica bopt BOPT en Implantología. Gaceta Dental. 2020; 322: 104-117.
4. **Bowen A. et al.** Rehabilitación de maxilar superior con implantes cigomáticos facialmente guiada. Gaceta Dental. 2018; 304: 76-89.
5. **Cabanes G.** Perfil de emergencia y sellado mucoso en coronas b.o.p.t. sobre implantes prama http://www.cooecs.es/wpcontent/uploads/2017/01/ARTICULO-CIENTIFICO-GUILLERMO-CABANES.pdf)
6. **Loi I, Felice A.** Biologically oriented preparation technique (BOPT): a new approach for prosthetic restoration of periodontically halthy teeth. Eur J Esthet Dent. 2013; 8-1: 10-23.
7. **Heon et al.** Three-dimensional evaluation of the repeatability of scan- ned conventional impressions of prepared teeth generated with white and bluelight scanners. J Prosthet Dent. 2015; 114: 549-553.
8. **Papaspyridakos P, Chen CJ, Chuang SK, Weber HP, Gallucci GO.** A systematic review of biologic and technical complications with fixed implant rehabilitations for edentulous patients. Int J Oral Maxillofac Implants. 2012; 27: 102-10.
9. **Bowen A, et al.** Impresiones digitales con scanbodies en Implantología Gaceta Dental. 2014; 254: 178-188)
10. **Berglundh T, Lindhe J.** Dimension of the periimplant mucosa. Biological width revisited. J Clin Periodontol. 1996; 23: 971–973
11. **Chu, Hsu, Fuh, Huang.** Biomechanical Evaluation of Subcrestal Placement of Dental Implants: In Vitro and Numerical Analyses. J Periodontol. 2011; 82: 302-310.
12. **Grunder U, Gracis S, Capelli M.** Influence of the 3-D bone-to- implant relationship on esthetics. Int J Periodontics Restorative Dent. 2005; 25: 113–119.
13. **Grunder U, Gracis S, Capelli M.** Influence of the 3-D bone-to-implant relationship on esthetics. Int J Periodontics Restorative Dent. 2005; 25: 113–119.
14. **Bowen A, et al.** Regeneración ósea periimplantaria con fosfato de calcio bifásico y ácido poliláctico. Gaceta Dental. 2014; 260: 2-14.
15. **Tarnow D, Chu, S.** Human histologic verification of osseointegration of an immediate implant placed into a fresh extraction socket with excessive gap distance without primary flap closure, graft, or membrane: a case report. Int J Periodont Rest. 2011, vol. 31, no 5.
16. **Bowen et al.** Flujo digital en Imoplantología. Gaceta Dental. 2019; 315 : 30- 58.
17. **Shuman.** Chairside fabrication of a provisional crown for a single tooth implant. Dental Economics. 2014 (10) 101-10.
18. **Toljanic et al.** Inmediate loading of implants in the edentulous maxilla with fixed provisional restoration without bone augmentation. JOMI. 2016; 31: 1164-1170
19. **Saito et al.** Provisional Restorations Used in Immediate Implant Placement Provide a Platform to Promote Peri-implant Soft Tissue Healing: A Pilot Study. Int Journal Per Rest Dent. 2016; Jan-Feb; 36 (1): 47-52.
20. **Baumgarten, Fraiman, Chu.** Esthetics through provisional restoration of implants. Compendium, 2016. 37 (10) 676-67.
21. **Cabanes G, et al.** Volumetric variation of peri-implant soft tissues in convergent collar implants and crowns using the biologically oriented preparation technique (BOPT). Med Oral Patol Oral Cir Bucal. 2019; vol. 24, no 5, p. 643.
22. **Peñarrocha M et al.** Retrospective study of 68 implants placed in the pterygomaxillary region using drills and osteotomes. Int J Oral Max Impl. 2009, vol. 24, no 4.
23. **Vrielinck L et al.** Image-based planning and clinical validation of zygoma and pterygoid implant placement in patients with severe bone atrophy using customized drill guides. Preliminary results from a prospective clinical follow-up study. Int J Oral Maxillofac Surg. 2003, vol. 32, no 1, p. 7-14.
24. **Valerón J, Velázquez J.** Placement of screw-type implants in the pterygomaxillary-pyramidal region: surgical procedure and preliminary results. Int J Oral Max Impl. 1997, vol. 12, p. 814-819