REGENERACIÓN Y RECONSTRUCCIÓN DEL SECTOR POSTERIOR MAXILAR CON TÉCNICA DE SMART DENTIN GRINDER, PRESENTACIÓN DE CASO CLÍNICO

Amanaú Valero, C. A., Bowen Antolin, A., Bueno Marquina, E.

Universidad Isabel I | Escuela Internacional de Postgrado Odontología

I&P M

CLÍNICA BOWEN

INTRODUCCIÓN

Los defectos post-exodoncia del sector posterior del maxilar superior tienen un tratamiento complejo, ya que debido a la baja densidad ósea existente en este sector, unido a la presencia de estructuras anatómicas como el seno maxilar, dificulta los procedimientos quirúrgicos y de rehabilitación, a la vez que la remodelación maxilar complica la correcta conformación de los mismos. En este sentido, la utilización de dentina como autoinjerto particulado para realizar una regeneración ósea guiada en sentido vertical, puede ser útil para la inserción de implantes en esa zona con la densidad y disponibilidad ósea adecuada.

CASO CLÍNICO

- Paciente masculino de 50 años de edad que presenta ausencia dentaria de 2.7, atrofia maxilar en zona postero superior izquierda en sentido vertical, el 2.6 con mal pronóstico y el 2.8 semi-retenido en vestibular, teniendo como objetivo final restituir piezas dentales, función oclusal y masticatoria.
- Evaluación clínica, radiológica y tomográfica evidenciaron defecto óseo vertical severo en zona posterosuperior izquierda y la imposibilidad de colocación de implantes.
- Se planificó realizar una regeneración ósea guiada en sentido vertical dentro de marco óseo con autoinjerto particulado obtenido de tejido dentario, posterior a exodoncia del 2.6 y 2.8 incluido; procesado el 2.8 con la técnica Smart Dentin Grinder® (KometaBio) y membrana no reabsorbible de politetrafluoroetileno (PTFE) con refuerzo de titanio. La pieza dentaria 2.6 no es procesada debido a tratamiento endodóntico y reconstrucción de gran tamaño.
- Se procedió a la colocación de dos tornillos de fijación de osteosíntesis para crear efecto Tent-Pole. Fijación de la membrana no reabsorbible mediante chinchetas en zona palatina, relleno del defecto con autoinjerto particulado obtenido de la dentina procesada, fijación final de la membrana en zona vestibular con chinchetas. Se procedió a liberar el colgajo vestibular mediante ligeros cortes transversales del periostio para obtener suficiente elasticidad y cubrir la regeneración en su totalidad con el objetivo de evitar posibles exposiciones de la membrana. Síntesis de tejido con puntos colchoneros horizontales con material de sutura monofilamento para estabilización del injerto y posteriormente puntos simples para cierre total del colgajo.

PRE-OPERATORIO

INTRA-OPERATORIO

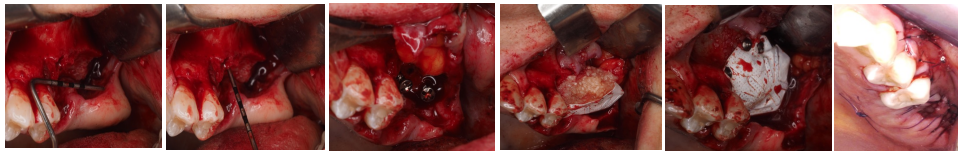

POST-OPERATORIO

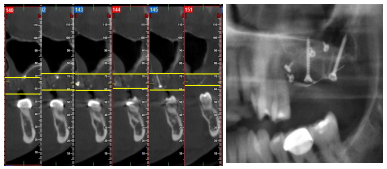

SMART DENTIN GRINDER

PROCEDIMIENTO:

- Remover del diente extraido todos los irritantes locales y material orgánico mediante fresas de tugsteno y ultrasonido obteniendo únicamente dentina y esmalte.
- Moler diente en la cámara de triturado del Smart Dentin Grinder® (KometaBio) durante 3 ciclos (3 segundos por ciclo) y 20 segundos de tamizado.
- Se consigue material autólogo particulado de dentina (800 - 1200 µm).
- Se desinfecta el material obtenido sumergiéndolo en una solución de hidróxido de sodio y etanol durante 15 minutos y posteriormente en solución de fosfato salino (PBS) en dos ciclos de 3 minutos cada uno.
- El material de dentina mineralizada autógena particulada obtenida en este proceso ya se encuentra listo para ser injertado.

CONCLUSIONES Y RESULTADOS

La regeneración ósea guiada con autoinjerto es considerada en la actualidad como el gold standard por su capacidad osteogénica, osteoconductiva y osteoinductiva.

Por lo que la utilización de material particulado proveniente de la dentina del propio diente del paciente mediante la utilización de la técnica Smart Dentin Grinder garantiza la biocompatibilidad con el lecho receptor, aporta características físicas de estabilidad y dureza incluso superior al hueso receptor y es una técnica rápida, económica y con excelentes beneficios para el paciente

En la evaluación postoperatoria tardía de 6 meses mediante tomografía computarizada se evidenció una ganancia ósea de 10±1 mm en sentido vertical disponiendo de suficiente tejido óseo para la colocación de implantes.

BIBLIOGRAFÍA

- CALVO-GUIRADO, José Luis, et al. Utilización de dentina como biomaterial para relleno óseo. El dentista moderno, 2019, p. 38-43.
- SOLANA FERRER, Carmen María, et al. Empleo de diente autógeno como material de regeneración ósea: revisión de la literatura a propósito de un caso clínico. Cient. dent.(Ed. impr.), 2019, p. 201-207.
- BINDERMAN, Itzhak, et al. A novel procedure to process extracted teeth for immediate grafting of autogenous dentin. J Interdiscipl Med Dent Sci, 2014, vol. 2, no 154, p. 2.
- KOSINSKI, Timothy. Creating an Autogenous Graft From Extracted Teeth: A Faster Implant Integration Time. Dentistry Today, 2019.
- ESPIAS ALONSO, S. et al. Dentina autóloga como biomaterial en la presentación alveolar y regeneración ósea guiada: estudio preliminar clínico y radiológico en 15 pacientes. 17 Congreso de Cirugía Oral e Implantología, 2018.