Dr. Antonio Bowen Antolín
Médico Odontólogo. Universidad Complutense de Madrid (UCM).
Doctor en Medicina y Cirugía (UCM).
Director del Máster en Implantología y Periodoncia. Universidad Isabel I.

Dr. Francisco Javier Arnáiz González
Licenciado en Odontología Universidad Europea de Madrid (UEM). Máster Oficial en Prótesis Avanzada y Estética (UEM). Profesor clínico del Máster en Implantología y Periodoncia. Universidad Isabel I.

Dra. Nieves Albizu
Licenciada en Odontología UPV. Máster en Odontología Restauradora basada en Nuevas Tecnologías (UCM). Profesora del Máster en Implantología y Periodoncia. Universidad Isabel I.

Jorge Cabanas
Licenciado en Ingeniería Eléctrica. NYPU Experto en Odontología Digital. Profesor del Máster en Implantología y Periodoncia. Universidad Isabel I.

www.clinicabowen.com

FLUJO DIGITAL EN IMPLANTOLOGÍA

INTRODUCCIÓN

La introducción de la tecnología digital ha modificado el sistema de trabajo en Odontología en general. Desde las primeras aplicaciones para los procedimientos de laboratorio y de toma de impresiones, hasta la posibilidad actual de procesar diferentes tipos de archivos y formatos con aplicaciones específicas y compatibilidad de ficheros, hay un amplio abanico de posibilidades que permiten realizar de manera completa los procedimientos de diagnóstico, planificación, cirugía y rehabilitación en Implantología.

La sistemática puede variar, según autores, pero hay consenso en tanto en cuanto que las cuatro diferentes fases se pueden realizar de manera digital en todo su conjunto, por lo que es posible definir un flujo digital completo en Implantología para ser aplicado en la totalidad de los casos.

ESQUEMA DEL FLUJO DIGITAL EN IMPLANTOLOGÍA

El diseño del plan de tratamiento en Implantología abarca clásicamente cuatro diferentes fases: diagnóstico, planificación, cirugía y rehabilitación (1). El esquema propuesto (2) se ha utilizado en los dos últimos años en más de 100 casos clínicos, tanto convencionales, como de pacientes edéntulos y en casos complejos (3), **(Figura 1)**.

Diagnóstico

Los elementos necesarios para la planificación vienen definidos en la fase diagnóstica:

1. Estudio radiológico: realizado fundamentalmente con técnicas de CBCT, que permiten la obtención de los archivos DICOM (*Digital Imaging and Communication in Medicine*). Los ficheros DICOM consisten en una cabecera con campos estandarizados y de forma libre, con volúmenes definidos (VOXEL) y un cuerpo con datos de imagen. Un objeto DICOM simple puede contener solamente una imagen, pero ésta puede tener múltiples «fotogramas» (*frames*), permitiendo el almacenamiento de bloques de cine o cualquier otro dato con varios fotogramas.

2. Escaneado dental: a partir de modelos físicos (con escáner de sobremesa, extraoral), o de escaneado directo con diferentes sistemas de escáner intraoral (IOS).

Ambos sistemas permiten la obtención de archivos STL (*Estándar Tesselation -triangle- Langua-*

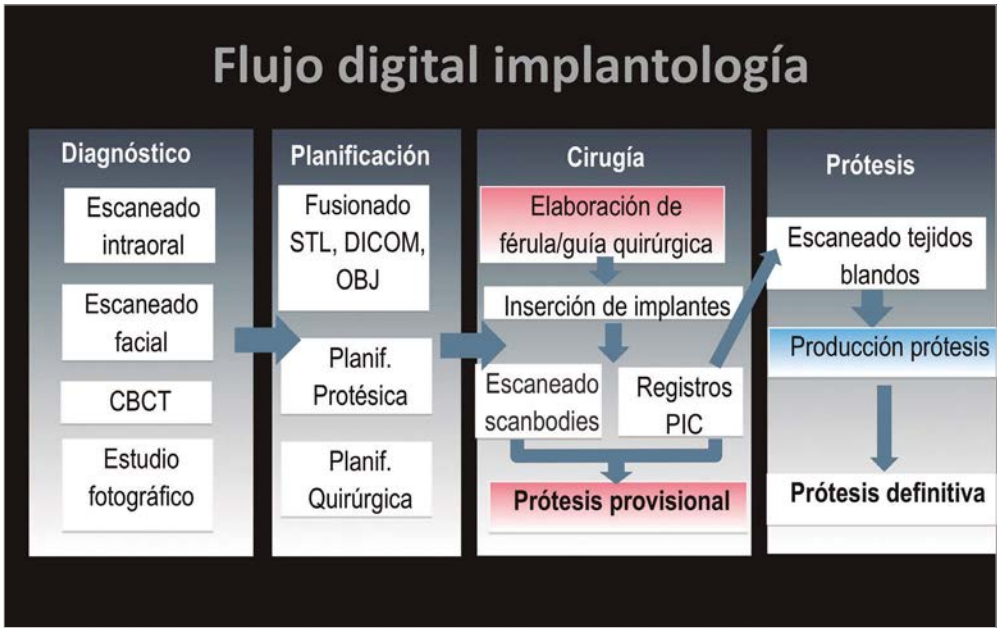

Figura 1. Flujo digital en Implantología (2).

ge), que consiste en la triangulación de la nube de puntos obtenida a partir del escaneado de superficie, monocromo y con definición en función del número de puntos y del tamaño de los triángulos que se obtengan.

Los IOS permiten, además, la generación de archivos PLY (*Polygon File Format*), que es un formato que se diseñó para almacenar los datos de los escáneres 3D al definir los objetos con una colección de polígonos. El archivo consta de un encabezado y una lista de vértices utilizados para definir el polígono y permite almacenar una serie de propiedades, tales como color, transparencia, textura y normas de superficie.

3. Escaneado facial: los datos faciales son fundamentales para la completa planificación de los casos, principalmente en aquellas situaciones en las que la planificación estética juega un papel primordial. Los escáneres faciales ópticos de superficie generan archivos del tipo OBJ (*Wavefront 3D Object File*). Es un formato de archivo usado para un objeto tridimensional que contiene las coordenadas 3D (líneas poligonales y puntos), mapas de textura, e información de color. Contiene un formato de imagen 3D estándar que se puede exportar y abrir por aplicaciones de edición. Es compatible con los objetos poligonales y con los de forma libre, debido a que integra geometrías de este tipo.

4. La fotografía o el vídeo proporcionan imágenes con diversos formatos (JPEG, TIFF, RAW, BMP, MPEG4, AVI...), que se pueden emplear para la planificación dinámica de los casos o para documentación de los mismos, sobre todo desde el punto de vista médico-legal.

Planificación

En esta fase se trabaja sobre los archivos, con el fin de realizar el plan de tratamiento, en base a una serie de principios:

1. La reposición de los dientes perdidos es la finalidad del tratamiento con implantes.

2. Se debe buscar el equilibrio oclusal y el correcto posicionamiento dentario.

3. La inserción de los implantes debe ser guiada prostodóncicamente.

4. La cirugía debe ser lo más precisa y lo menos invasiva posible.

5. En la medida de lo posible se debe procurar guiar la cirugía mediante sistemas de cirugía guiada pasiva o activa.

> **“LOS PROCEDIMIENTOS DEL FLUJO DIGITAL SON TOTALMENTE REPRODUCIBLES**

Para esta etapa es imprescindible el uso de aplicaciones específicas de planificación con el fin de integrar los diferentes archivos obtenidos. Hay múltiples aplicaciones en el mercado, pero en nuestra experiencia, Exocad y Nemostudio son las que nos permiten la combinación de los diferentes archivos para planificar correcta y completamente los casos.

La primera parte de la planificación es la de fusión de archivos que se realiza fusionando los datos PLY con el OBJ del escáner facial y con los DICOM de la radiología.

La segunda etapa es la planificación prostodóncica, en la que se realizan las exodoncias virtuales (si fueran necesarias) y la colocación de los dientes en los tramos edéntulos. En el caso que la aplicación lo permita (como ocurre con Nemostudio) se continúa directamente hacia la planificación quirúrgica. En el caso de que la aplicación no tenga el componente quirúrgico (como ocurre actualmente con Exocad), se genera un archivo STL, que se exporta a la aplicación de planificación quirúrgica.

La tercera etapa es la planificación quirúrgica, que se realiza, como se ha explicado, en base a la prostodóncica. La finalidad es la creación de una guía quirúrgica que dirija el posicionamiento y la inserción de los implantes. Esta guía debe ser lo más estable posible, y por ello se busca el soporte dentario, siempre que sea posible, y en su defecto, se emplean sistemas de fijación ósea para las guías de soporte mucoso no retentivas.

En esta etapa, el uso de los archivos PLY es importante, ya que facilita la separación de tejidos y el límite entre encía y diente, fundamental para optimizar los perfiles de emergencia y para verificar el correcto posicionamiento en plano frontal, sagital y oclusal del implante **(Figura 2)**.

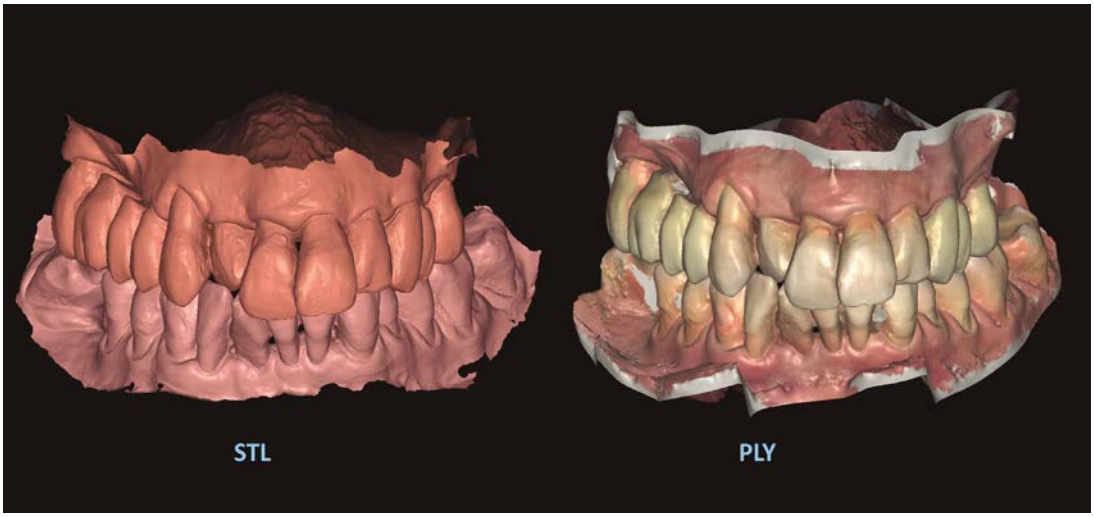

Figura 2. Archivos STL y PLY del mismo caso.

Cirugía

La finalidad de esta fase es, evidentemente, la inserción de los implantes. Dicha inserción se realiza bajo los principios clásicos de la Cirugía de implantes, basados en:

1. Fresado sistemático del alveolo implantario.
2. Adaptación del implante al eje protésico de la restauración.
3. Creación del correcto perfil de emergencia.
4. Cirugía lo menos invasiva posible.

Para poder cumplir estos principios resulta indispensable trabajar con guías quirúrgicas (*surgical guides*) o con plantillas quirúrgicas (*surgical templates*).

La diferencia entre ambas radica en su naturaleza:

1. La guía quirúrgica se diseña en base a la ubicación de los implantes y tiene una serie de perforaciones, calibradas para insertar a través de ella las fresas correspondientes, para labrar el alveolo implantario. La guía quirúrgica permite la correcta ubicación del implante en los ejes x e y, pero no resulta tan fácil la ubicación del eje z.

2. La plantilla quirúrgica, se diseña en base a la ubicación de los dientes en la restauración, y dirige la posición ideal de los implantes. Se puede emplear en algunas ocasiones como una guía de marcaje, para señalar la ubicación de los implantes en la arcada, cuando la disponibilidad de hueso es favorable, y también se puede emplear como complementaria de la guía quirúrgica, para dirigir la correcta angulación y posicionamiento de los implantes en el plano sagital (eje z), e incluso corregir la precisión de la guía quirúrgica.

Tras la inserción de los implantes, si estos han cumplido los requisitos necesarios para las técnicas de carga inmediata, se puede realizar la prótesis provisional, según los distintos tipos de carga ya descritos.

La confección de la prótesis provisional se puede hacer de una manera directa o indirecta. Sobre la directa, el modelado depende directamente del profesional, pero en la técnica indirecta la tecnología digital puede proporcionar una importante serie de ventajas:

1. Adaptación de la plantilla quirúrgica, que se puede rebasar y adaptar a los tramos edéntulos. El diseño de las plantillas debe hacerse con perforaciones oclusales en el lugar ideal de emergencia de los implantes y con pónticos ovoides tanto en las áreas de emergencia de los implantes como en los dientes pónticos. El material ideal para estas plantillas es el PMMA, ya que su bajo coste, unido a su alta estética, biocompatibilidad y capacidad de rebasado y adaptación con los materiales convencionales, hacen que su utilización sea la más indicada para estas guías.

2. Impresión digital directa sobre los implantes, mediante el uso de *scanbodies*, que, dada su alta fiabilidad, permite diseñar la prótesis y mecanizar la misma en plazos muy breves de tiempo.

3. También se pueden generar archivos PIC, que permiten tener la ubicación espacial y angulación de los implantes de manera exacta, pero siempre es necesaria una impresión de mucosas y de perfiles de emergencia para realizar la prótesis. Estos archivos PIC serán útiles para la prótesis definitiva, pero siempre será necesaria la impresión de los tejidos blandos (4-6).

“LA ELECCIÓN DEL ESCÁNER INTRAORAL Y EL DISEÑO DE LOS PILARES DE ESCANEADO SON FUNDAMENTALES PARA EL ÉXITO DEL TRATAMIENTO

Prótesis

La elaboración de la prótesis definitiva dependerá siempre de la impresión digital, realizada mediante el uso de *scanbodies* y de un escáner intraoral, que son los puntos más sensibles del procedimiento.

1. Impresión intraoral con escáner.

En cuanto al IOS a utilizar, en el mercado hay ya un alto número de dispositivos que permiten realizar de manera fiable una impresión sobre implantes, tanto de dientes unitarios, como de hemiarcadas e incluso de arcadas completas, si bien aún no hay un consenso acerca de este último (7-9).

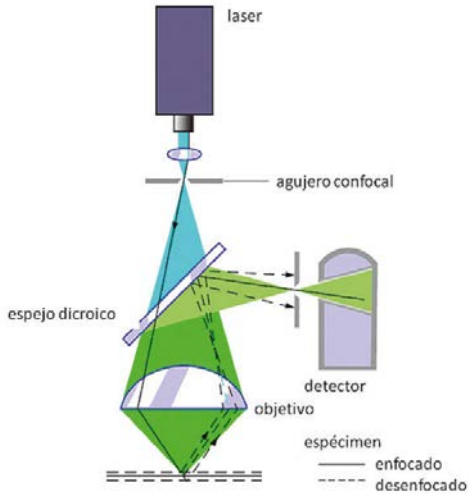

Figura 3. Esquema de la técnica de microscopía confocal. Adaptado de: Logozzo S. et al. (11)

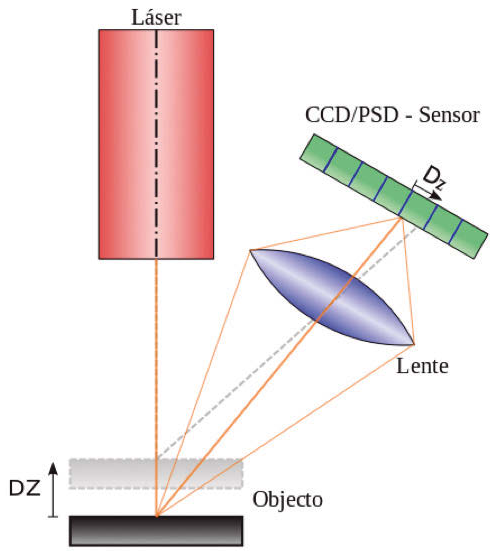

Figura 4. Esquema de la técnica de triangulación Adaptado de: Logozzo S. et al. (11).

La tecnología que emplean los diferentes sistemas de escaneo, puede ser, básicamente, de dos tipos: microscopía confocal o triangulación.

La microscopía confocal **(Figura 3)** consiste en un haz de láser que pasa a través de una apertura y luego se enfoca mediante una lente sobre la superficie de la muestra. La luz láser es dispersada y reflejada y así es recolectada por el objetivo. La mayor parte de luz que se encuentra fuera de foco es bloqueada, lo que resulta en la obtención de imágenes más nítidas. Los escaneos más lentos proporcionan una mejor relación señal-ruido, lo que da como resultado un mejor contraste y una mayor resolución (10).

La tecnología de triangulación **(Figura 4)** se basa en que el escáner proyecta un haz de luz a un objeto y cada rayo se refleja en el sensor donde se mide la distancia entre el haz de luz proyectada y luz reflejada. El ángulo existente entre el proyector de luz y el sensor se conoce y, por ello, la distancia del objeto se puede calcular con el teorema de Pitágoras (12).

La forma de trabajar de cualquier sistema de escaneo es la misma: se recogen datos en bruto en forma de nube de puntos y cada uno tiene las coordenadas de los 3 ejes (x, y, z) (13). Esta nube de puntos se registra primero en un sistema global de coordenadas, indicado por la posición del escáner, para que puedan ser unidos juntos más adelante en el proceso de reconstrucción de la imagen (14). De esta manera, cuanta mayor densidad de puntos tengamos (dependiente de la resolución o definición del escáner), más precisa será la reconstrucción de la superficie virtual.

Hay otro factor importante que puede afectar a la calidad de los datos, y se refiere a la morfología de la superficie a escanear: las superficies más profundas, afiladas, anguladas o con demasiadas referencias tienden a ser menos precisas en el escaneo (15-17). Esto nos permitirá, como veremos más adelante, definir las características que deben tener los *scanbodies* (ISB) para Implantología.

Una vez que los datos han sido adquiridos, comienza el proceso de reconstrucción de la imagen, mediante una fase de ingeniería inversa, recogiendo los puntos y adaptándolos a la superficie de donde provienen, a través de una serie de algoritmos matemáticos (18, 19).

Realmente, cada sistema tiene sus propios algoritmos, pero los más comunes de usar son los de repetición de puntos cercanos, basados en calcular la distancia entre puntos comunes en dos nubes de puntos separados. Cada nube genera una imagen digital que forma parte de

una malla poligonal, ya que la superficie escaneada se representa por una serie de polígonos (20) **(Figura 5)**.

Sin embargo, esta imagen, que es la que muestra el monitor, no es la imagen real, ya que hay defectos de los polígonos, y se debe realizar un post-procesado de la misma para eliminar el ruido y filtrar y ajustar las nubes de puntos, con el fin de obtener una malla completa y fiable.

La definición del IOS juega aquí un papel fundamental, ya que bajas resoluciones hacen que aumente el error global, en especial en las zonas con superficies con muchos detalles o curvaturas complejas (21).

Para muchos autores (21-23) el gran desafío de la fase de reconstrucción son las mandíbulas edéntulas, cuando el escáner no tiene suficientes puntos o se pierde la referencia entre nubes contiguas y las imágenes nos se pueden unir correctamente, o el algoritmo de reconstrucción elimina partes importantes, al ser identificadas como puntos repetidos. De todas maneras, esta técnica tiene resultados totalmente superponibles a las impresiones convencionales de arco completo (24).

La técnica de escaneado puede ser de dos maneras, con contacto de la punta del escáner con el diente, o sin contacto. En el primero de los casos, la distancia focal es constante, por lo que los escaneados pueden ser más rápidos y precisos, mientras que en el segundo, hay que mantener una distancia focal con respecto al objeto y la curva de aprendizaje es mayor.

El procedimiento de escaneo, con pequeñas variaciones entre sistemas, es similar, al seguir un patrón que permite recorrer toda la arcada dentaria y por todas las superficies **(Figura 6)**.

La técnica de escaneado debe ajustarse a la propuesta por el fabricante del mismo, pero en todo caso, es conveniente tener tres escaneos:

- Previo al tratamiento, que puede ser de la prótesis provisional que lleva el paciente en ese momento.
- De *scanbodies*, con el ajuste gingival, a ser posible en alta resolución.
- Del contorno gingival, sin *scanbodies*, para definir correctamente el perfil de emergencia **(Figuras 7-9)**.

2. *Scanbodies*

Los *scanbodies* (ISB) son la otra parte sensible del procedimiento prostodóncico ya que, si bien no hay

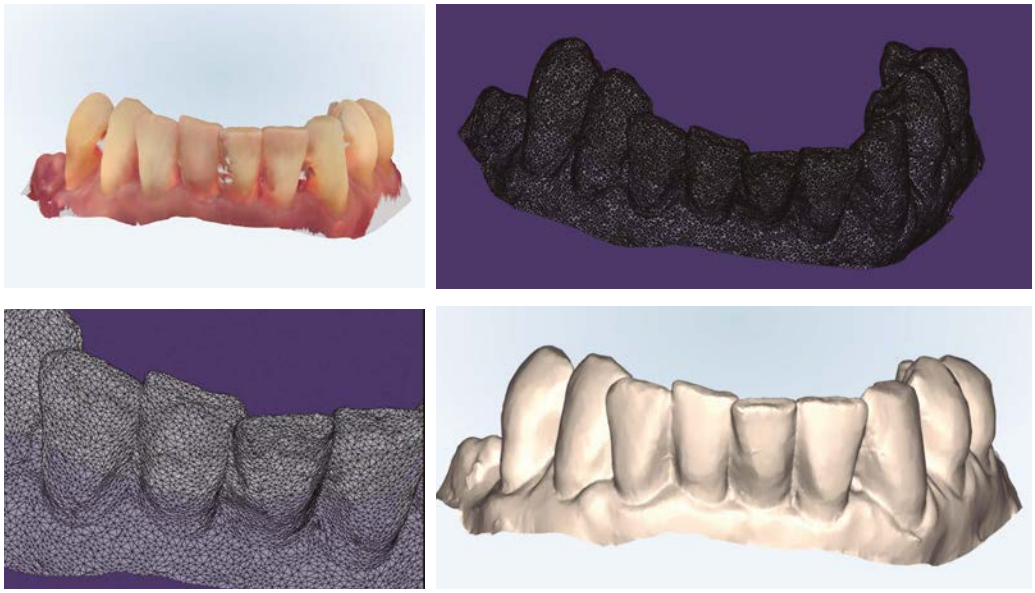

Figura 5. Construcción de malla: archivo directo del escáner, nube de puntos, construcción de malla de triángulos y archivo STL de superficies.

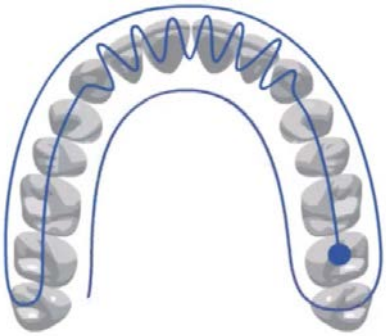

Figura 6. Recorrido del IOS en la arcada.

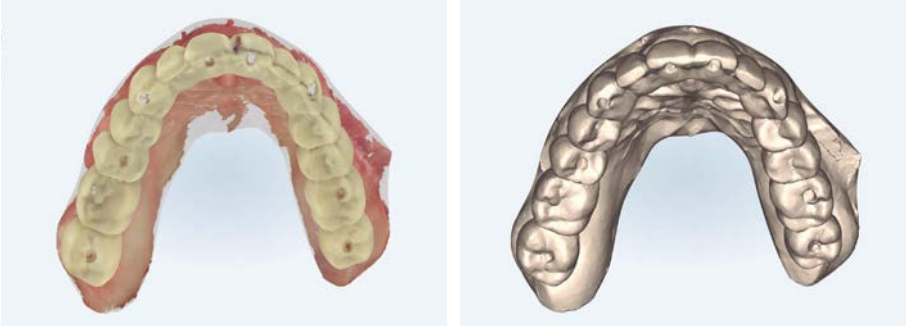

Figura 7. Escaneado previo al tratamiento.

Figura 8. Escaneado de contorno gingival.

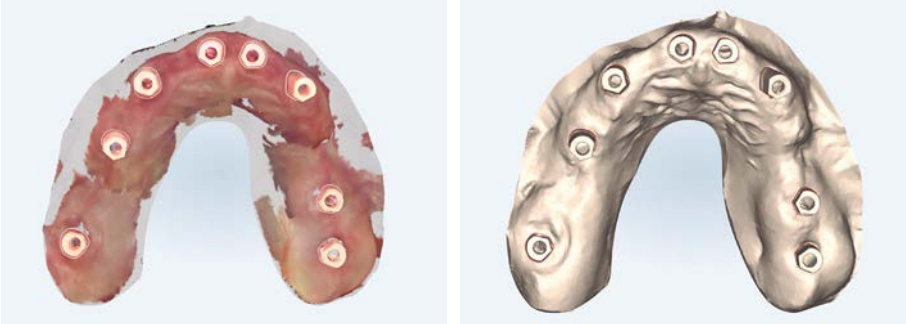

Figura 9. Escaneado de *scanbodies*.

demasiados estudios acerca del comportamiento y diseño de los mismos, aunque en algunos recientes se demuestra cómo la precisión entre el escaneado con *scanbodies* y la realizada de manera convencional es similar (25, 26).

Hay una serie de factores implicados en el proceso de escaneo como son la distancia entre los ISB, la profundidad del implante, el material del que están hechos, el torque de entrada de los mismos y la posición del ISB en la boca, que pueda dificultar el acceso (20).

En base a estas premisas, el diseño de los ISB debe cumplir una serie de características básicas:

- Base metálica.
- Diseño industrial, con superficie con suficientes puntos para que el escáner los pueda captar.
- Tamaño adecuado, para que el escáner pueda captarlos en su totalidad.
- No son necesarios diseños extravagantes o con formas geométricas redundantes, ya que el escaneo es de malla de puntos, no de superficies.
- Comprobación radiológica del ajuste sobre el implante **(Figura 10)**.

3. Diseño y realización de la prótesis

La técnica de prótesis a emplear (atornillada, cementada, conométrica, híbrida...), los materiales de la misma y el diseño final, dependerán de la indicación del prostodoncista y de las particularidades de diseño de cada caso, sin que tenga influencia o característica especial el uso del escáner intraoral.

“ LA FIABILIDAD DE LAS IMPRESIONES DE *SCANBODIES* CON ESCÁNER INTRAORAL SON CLÍNICAMENTE ACEPTABLES EN TODOS LOS CASOS

CASO CLÍNICO

Presentamos el caso de un varón, de 60 años, sin



Figura 10. Propuesta de diseño de *scanbody* para implantes.

antecedentes de interés, con sector anterosuperior rehabilitado hace más de 20 años con prótesis fija dento-implantosoprtada, que acude a consulta con movilidad, dolor y sangrado del sector anterosuperior, de más de 15 días de evolución.

Tras el tratamiento de urgencia (antibiótico, descontaminación con láser y RyA de los cuatro cuadrantes), se procedió a establecer el plan de tratamiento consistente en: exodoncia de los dientes 22, 21, 14, 15; explantación de 22; inserción de cuatro implantes en posición de 12, 21, 23, 25; relleno de alveolos postexodoncia con TCP; carga inmediata postquirúrgica con prótesis fija atornillada de PMMA y prótesis fija metal-cerámica, atornillada, pasado el tiempo de osteointegración de los implantes.

Se realizó el correspondiente estudio diagnóstico con impresión digital con IOS, escaneado facial , TAC con técnica CBCT y registros fotográficos.

El escaneado facial y la impresión se procesó con Exocad para definir la planificación prostodóncica, a partir de la cual se obtuvo un archivo STL, para su exportación a Nemoscan y para generar una plantilla quirúrgica en PMMA, que se emplearía para Cirugía y como provisional.

El archivo STL de la planificación, se exportó a Nemoscan, junto con los datos de CBCT y de impresión intraoral y de escáner facial, con lo que se reconstruyó completamente el macizo facial del paciente, se planificó la cirugía de inserción de implantes y se generó una guía quirúrgica, impresa, con anillas metálicas para la inserción de las fresas.

La cirugía de inserción de implantes se desarrolló bajo anestesia local, con sedación intravenosa y con guía quirúrgica y control con guía prostodóncica, para ajustar la precisión del fresado en el plano sagital.

Tras la inserción de los implantes, se rebasó la guía prostodóncica y se ajustó al perfil de emergencia de los implantes, con lo que se utilizó como prótesis provisional.

A los 6 meses de evolución, se tomaron nuevas impresiones digitales con ISB, y se confeccionó la prótesis definitiva ceramo-metálica atornillada **(Figuras 11-29)**.

CASO CLÍNICO (Figuras 11-29)

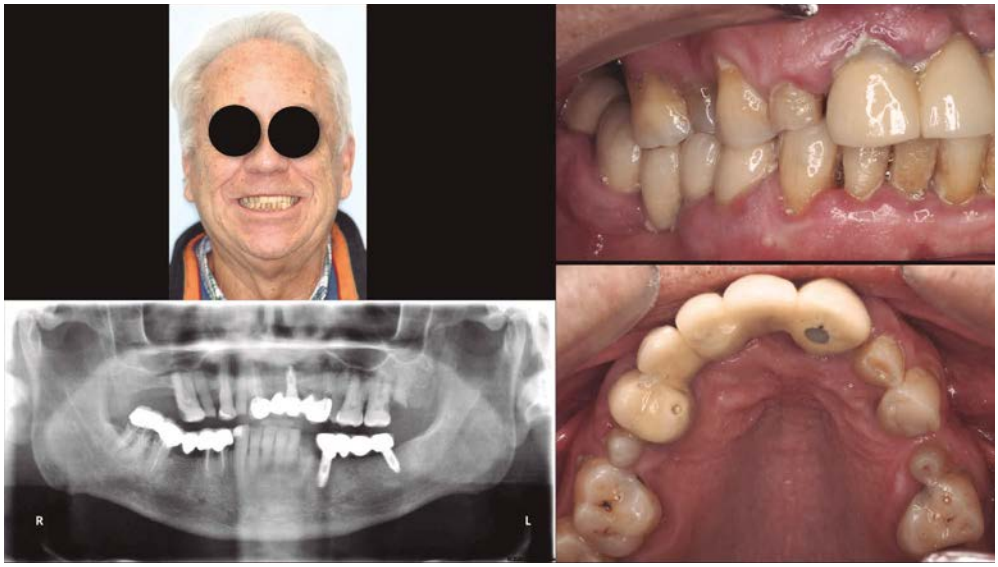

Figura 11. Diagnóstico fotográfico.

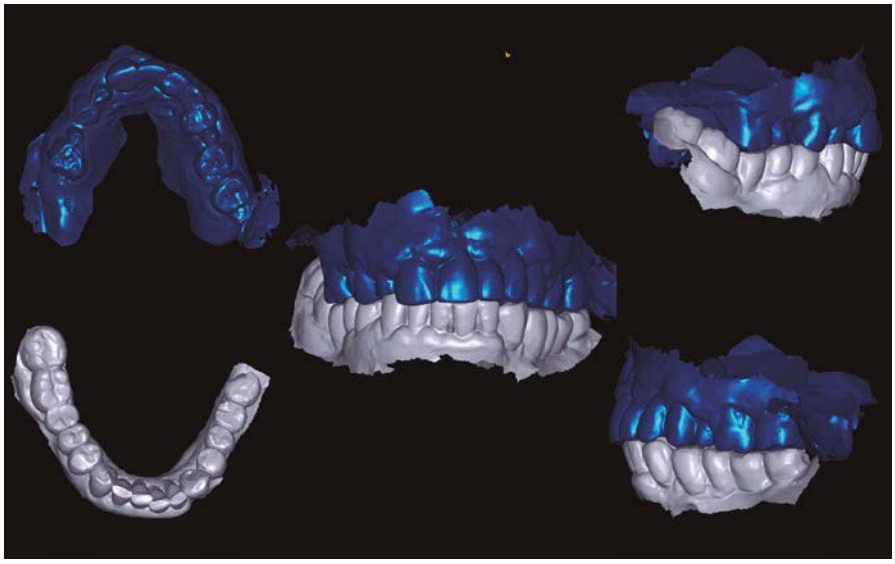

Figura 12. Impresión intraoral con IOS. Modelos STL.

Figura 13. Ajuste de la impresión intraoral al escáner facial.

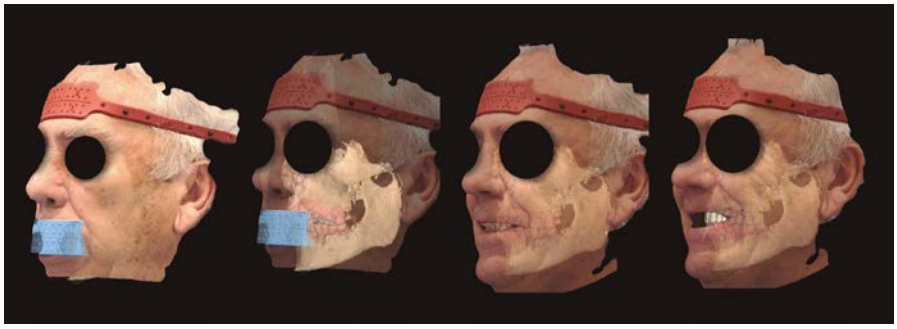

Figura 14. Ajuste de escáner facial, hueso e impresión intraoral.

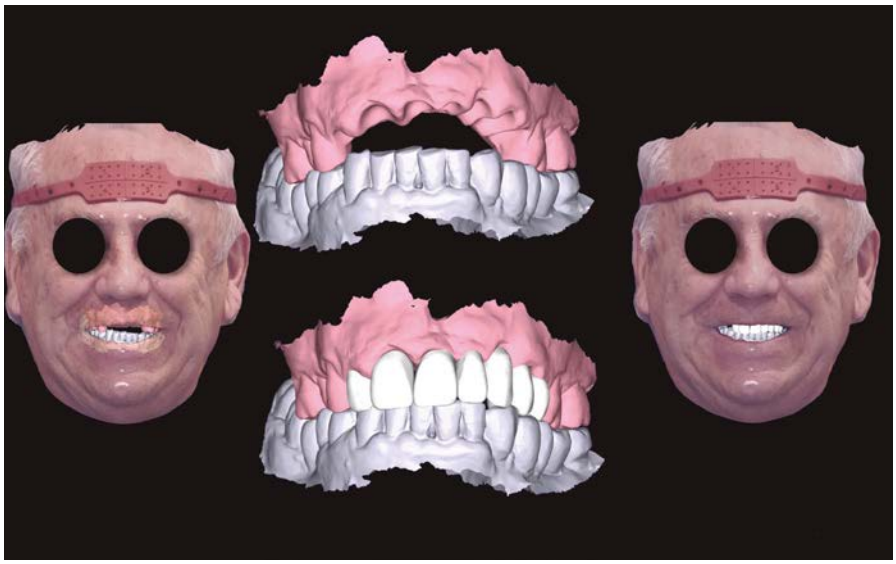

Figura 15. Diseño estético de la rehabilitación.

Figura 16. Estética de la restauración.

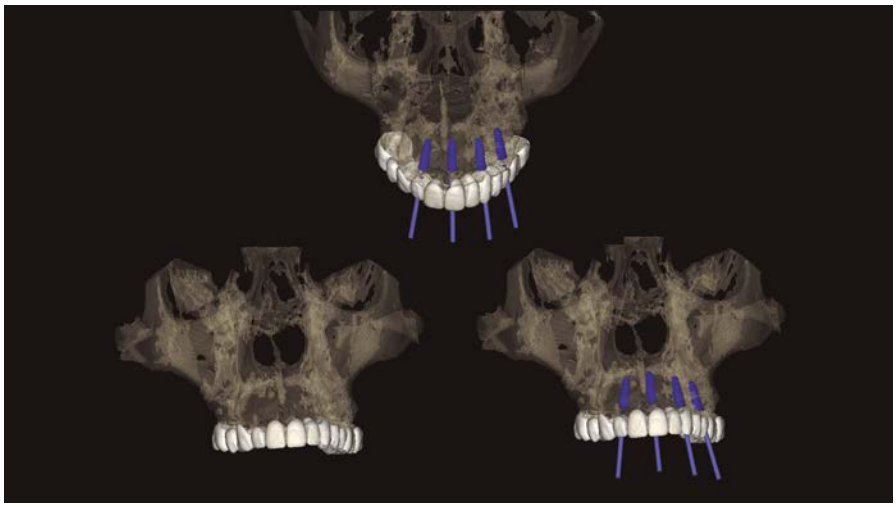

Figura 17. Planificación de Implantología. Plano frontal.

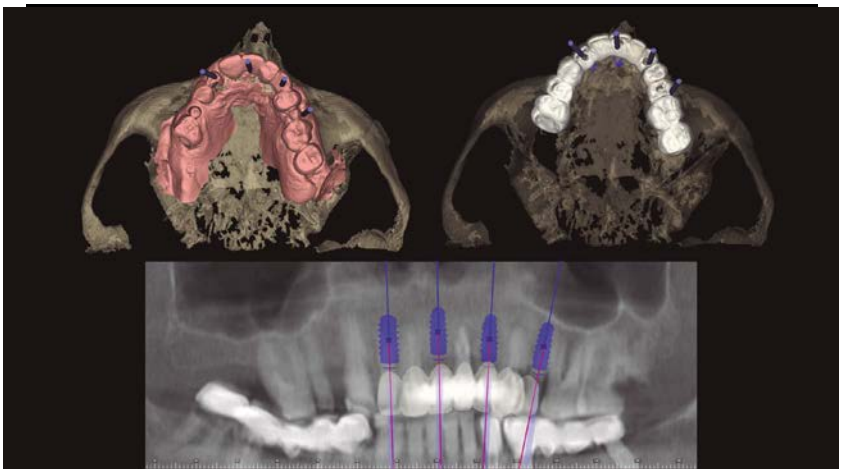

Figura 18. Planificación de Implantología. Plano oclusal.

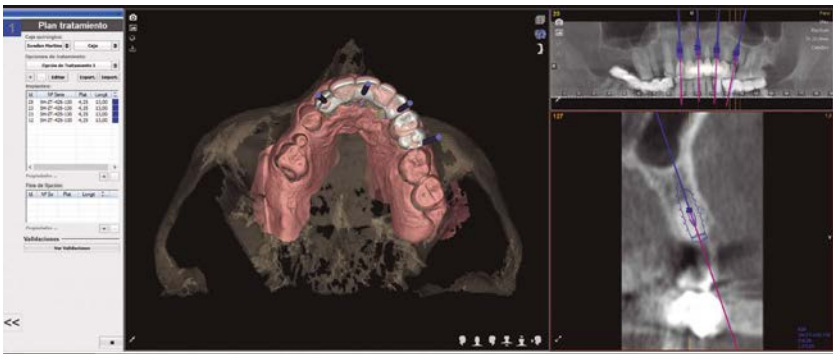

Figura 19. Planificación de Implantología. Plano sagital y selección de implantes.

Figura 20. Guías prostodóncica y quirúrgica.

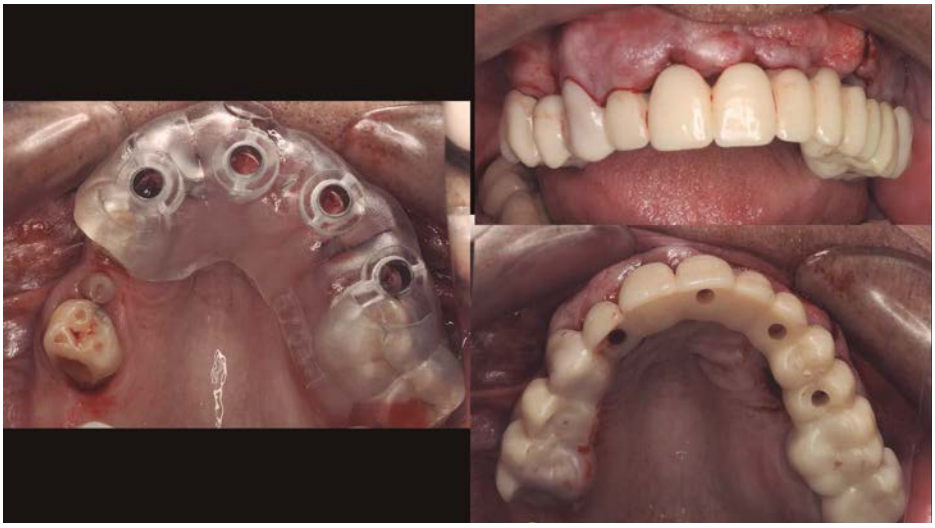

Figura 21. Adaptación de guías.

Figura 22. Cirugía guiada: fresado de implantes.

Figura 23. Cirugía: comprobación con guía prostodóncica de plano sagital y de emergencia de implantes.

Figura 24. Adaptación de la guía prostodóncica, rebase y finalización del provisional.

Figura 25. Control postquirúrgico a los siete días.

Figura 26. Control de los perfiles de emergencia y contorneado gingival a las 4 semanas.

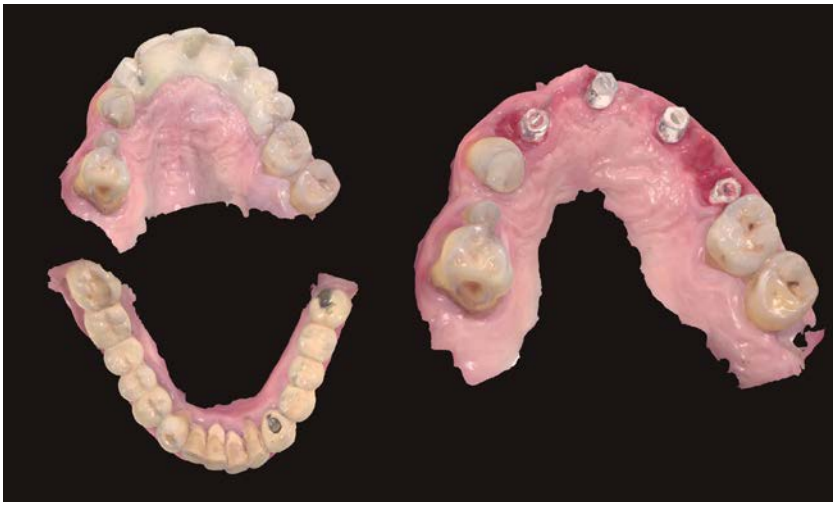

Figura 27. Impresión intraoral con IOS, sobre ISB, a los 6 meses.

Figura 28. Prótesis ceramo-metálica atornillada finalizada.

Figura 29. Finalización del caso y RX de control.

CONCLUSIONES

- El flujo digital en Implantología es real y fiable.
- La elección del escáner intraoral y el diseño de los pilares de escaneado (*scanbodies*) son fundamentales para el éxito del tratamiento.
- Los procedimientos de flujo digital son totalmente reproducibles.
- La fiabilidad de las impresiones de *scanbodies* con escáner intraoral son clínicamente aceptables en todos los casos.

AGRADECIMIENTOS

A DENTEO CAD-CAM, por su colaboración en el diseño de las prótesis, plantillas quirúrgicas y confección de las prótesis definitivas.

“EL FLUJO DIGITAL EN IMPLANTOLOGÍA ES REAL Y FIABLE Y SUS PROCEDIMIENTOS SON TOTALMENTE REPRODUCIBLES

BIBLIOGRAFÍA

1. **Misch C.** Implantología Contemporánea. Ed. Mosby 2008.
2. **Bowen A, et al.** Flujo digital con escáner facial en Implantología. Gaceta Dental. 2018; 300: 116-132.
3. **Bowen A.** Et al. Rehabilitación de maxilar superior con implantes cigomáticos facialmente guiada. Gaceta Dental 2018; 304: 76-89.
4. **Lie A, Jemt T.** Photogrammetric measurements of implant positions. Description of a technique to determine the fit between implants and su- perstructures. Clin Oral Implants Res. 1994; 5: 30-6.
5. **Jemt T, Lie A.** Accuracy of implant-supported prostheses in the edentulous jaw: analysis of precision of fit between cast gold-alloy frameworks and master casts by means of a three dimensional photogrammetric technique. Clin Oral Implants Res. 1995; 6: 172-80.
6. **Bergin JM, Rubenstein JE, Mancl L, Brudvik JS, Raigrodski AJ.** An in vitro comparison of photogrammetric and conventional complete-arch implant impression techniques. J Prosthet Dent. 2013; 110: 243-51.
7. **Heon et al.** Three-dimensional evaluation of the repeatability of scanned conventional impressions of prepared teeth generated with white- and blue-light scanners J Prosthet Dent. 2015; 114: 549-553.
8. **Papaspyridakos P, Chen CJ, Chuang SK, Weber HP, Gallucci GO.** A systematic review of biologic and technical complications with fixed implant rehabilitations for edentulous patients. Int J Oral Maxillofac Implants 2012; 27: 102-10.
9. **Del Corso M, Abà G, Vazquez L, Dargaud J, Dohan Ehrenfest DM.** Optical three-dimensional scanning acquisition of the position of osseointegrated implants: an in vitro study to determine method accuracy and operational feasibility. Clin Implant Dent Relat Res. 2009; 11: 214-21.
10. Marvin Minsky Steps Toward Artificial Intelligence. U. Harvard 1961.
11. **Van der Meer et al.** Application of Intra-Oral Dental Scanners in the Digital Workflow of Implantology PLOS ONE 2012; 7 (8): 1-8.
12. **Ireland AJ, McNamara C, Clover MJ, House K, Wenger N, Barbour ME, et al.** 3D surface imaging in dentistry - what we are looking at. Br Dent J. 2008; 205: 387-92.
13. **Campbell RJ, Flynn PJ.** A survey of free-form object representation and recognition techniques. Comput Vis Image Und. 2001; 81: 166-210.
14. **Giménez-González B, Hassan B, Özcan M, Pradíes G.** An in vitro study of factors influencing the performance of digital intraoral impressions operating on active wavefront sampling technology with multiple implants in the edentulous maxilla. J Prosthodont 2017; 26: 650-5.
15. **Giménez B, Özcan M, Martínez-Rus F, Pradíes G.** Accuracy of a digital impression system based on parallel confocal laser technology for implants with consideration of operator experience and implant angulation and depth. Int J Oral Maxillofac Implants 2014; 29: 853-62.
16. **Lin WS, Harris BT, Elathamna EN, Abdel-Azim T, Morton D.** Effect of implant divergence on the accuracy of definitive casts created from traditional and digital implant-level impressions: an in vitro comparative study. Int J Oral Maxilofac Implants 2015; 30: 102-9.
17. **Wang J, Z Yu, W Zhu, J Cao.** Feature-preserving surface reconstruction from unoriented, noisy point data. Comput Graph Forum 2013; 32: 164-76.
18. **Bernardini F, Rushmeier H.** The 3D model acquisition pipeline. Comput Graph Forum 2002; 21: 149-72.
19. **Seung JL, Park MK, Lee KH.** Full 3D surface reconstruction of partial scan data with noise and different levels of scale. J Mech Sci Technol. 2014; 28: 3171-80.
20. **Mizumoto et al.** Intraoral scan bodies in implant dentistry: A systematic review J. Prost Dent. 2018; 120 (3): 343-352
21. **Kim JE, Amelya A, Shin Y, Shim JS.** Accuracy of intraoral digital impressions using an artificial landmark. J Prosthet Dent. 2017; 117: 755-61.
22. **Lee JH.** Improved digital impressions of edentulous areas. J Prosthet Dent. 2017; 117: 448-9.
23. **Andreas E. et al.** In vivo precision of conventional and digital methods of obtaining complete-arch dental impressions J Prost Dent. 2016; 115: 313-320.
24. **Logozzo S. et al.** Recent advances in dental optics – Part I: 3D intraoral scanners for restorative dentistry Optics and Lasers in Engineering 54 (2014) 203–221.
25. **Ahlholm P, Sipilä K, Vallittu P, Jakonen M, Kotiranta U.** Digital versus conventional impressions in fixed prosthodontics: A review. J Prosthodont 2018; 27: 35-41.
26. **Papaspyridakos P, Gallucci GO, Chen CJ, Hanssen S, Naert I, Vandenberghe B.** Digital versus conventional implant impressions for edentulous patients: accuracy outcomes. Clin Oral Implants Res. 2016; 27: 465-72.