MEMBRANAS DE POLILACTATO PARA REGENERACIÓN ÓSEA

Dr. Antonio Bowen Antolín
Dr. Francisco Carroquino Cuevas
Dra. Susana David Fernández

Dr. Antonio Bowen Antolín
Médico Odontólogo. Doctor en Medicina y Cirugía.
Fellow European Board Oral Surgery.
Postragaduate Oral Implantology UCLA.

Dr. Francisco Carroquino Cuevas
Licenciado en Odontología.
Máster en Periodoncia UEM.

Dra. Susana David Fernández
Doctora en Odontología.
Profesora Asociada. Facultad de Odontología UCM.
Profesora Adjunta. Facultad de Odontología UEM.

Introducción

La rehabilitación de pacientes parcial o totalmente desdentados con implantes orales se ha convertido en una modalidad de tratamiento en las últimas décadas, con resultados fiables a largo plazo. Sin embargo, las condiciones locales desfavorables de la cresta alveolar, debido a la atrofia, la enfermedad periodontal y las secuelas de trauma pueden proporcionar un volumen óseo insuficiente o relaciones intermaxilares horizontales y sagital verticales desfavorables, que puedan imposibilitar la colocación del implante o una colocación incorrecta desde un punto de vista funcional y estético. Cinco métodos principales se han descrito para aumentar el volumen de hueso de sitios deficientes:

1. Osteoinducción mediante el uso de factores de crecimiento apropiado.

2. Osteoconducción en el que un material de injerto sirve como un andamio para el nuevo hueso.

3. Distracción osteogénica por el que se induce quirúrgicamente una fractura y los dos fragmentos de hueso se separan lentamente, con la regeneración ósea espontánea entre los dos fragmentos.

4. La regeneración ósea guiada (GBR), lo que permite espacios mantenidos por membranas de barrera para ser llenados con el hueso.

5. Los injertos de hueso revascularizados, donde un segmento de hueso vital se transfiere a su lecho receptor con su pedículo vascular, permitiendo de este modo la supervivencia inmediata del hueso y la necesidad de un proceso de remodelación/sustitución (1).

El concepto de regeneración ósea guiada se introdujo por primera vez hace más de 50 años, cuando los filtros de acetato de celulosa se utilizaron experimentalmente para la regeneración de nervios y tendones. Posteriormente, el acetato de celulosa (filtro de membrana MilliporeTM) mejoraba la curación ósea de la costilla, hueso radial y defectos de hueso femoral. Más tarde, una serie de estudios en animales proporcionan evidencia para demostrar que la ROG puede facilitar previsiblemente la regeneración ósea en defectos de tamaño crítico, así como la curación de defectos óseos alrededor de los implantes dentales mediante el aumento de la altura y la anchura alveolar antes de la colocación del implante. El principio básico de ROG implica la colocación de barreras mecánicas para proteger a los coágulos de sangre y para

aislar el defecto óseo del tejido conectivo circundante y de células epiteliales, proporcionando así células formadoras de hueso con acceso a un espacio aislado destinado a la regeneración ósea (particularmente los osteoblastos). Según este principio, el uso de una membrana como barrera es ventajosa para facilitar el aumento de los defectos de la cresta alveolar, inducir la regeneración ósea, mejorar los resultados de injerto óseo, y el tratamiento de implantes fallidos (2-3).

Diferentes investigadores han examinado la eficacia de la Regeneración ósea guiada para tratamientos de defectos óseos, con y sin implantes. Se han demostrado diferentes grados de éxito dependiendo del tipo de membrana utilizada, presencia o ausencia de material de injerto, tipo de injerto seleccionado y los factores locales y médicos por parte del paciente. En los últimos años, el uso de las membranas reabsorbibles se ha potenciado. Estas membranas no necesitaban una cirugía de reentrada para la retirada de la misma, como ocurría con las membranas no reabsorbibles (4).

Cuando el implante se coloca en una posición comprometida, por ejemplo, una posición fuera del eje axial, el uso de pilares angulados y/o porcelana rosa puede ser inevitable. Además, las fuerzas de masticación no axiales resultantes dirigidas a la restauración implantosoportada pueden aumentar el riesgo de complicaciones de prótesis, tales como el aflojamiento del tornillo del pilar, y la fractura del material restaurador, pilar, el tornillo y/o de la propia fijación del implante. Tomando todo en consideración, se prefiere la realización de procedimientos de aumento óseo predecibles para asegurar la posición correcta del implante en el reborde alveolar. A pesar de la disponibilidad de diferentes técnicas, la regeneración ósea guiada (ROG) se ha utilizado ampliamente para la correcta colocación del implante. Es una técnica predecible, fácil de usar y relativamente menos invasiva en comparación con otros métodos de injerto óseo avanzados. Esta técnica se puede realizar antes o simultáneamente con la colocación del implante y se utiliza con injertos óseos, tales como autoinjerto, aloinjerto o xenoinjerto, y las membranas de barrera pueden ser no reabsorbibles y reabsorbibles (5).

Dentro del tipo de membranas reabsorbibles podemos encontrar las membranas de colágeno y las membranas poliméricas. Las membranas poliméricas son valiosas en la preservación de hueso alveolar, en los alvéolos postextracción y la prevención de defectos del reborde alveolar, así como aumento del reborde alveolar para la colocación de implantes. Las membranas poliméricas se componen de poliésteres sintéticos, poliglicólicos (PGAs), polilácticos (PLA), o copolímeros. Estos materiales sintéticos pueden ser reproducidos de forma predecible en cantidades casi ilimitadas. Una ventaja clínica de la PGA, PLA y sus copolímeros es su capacidad de ser completamente biodegradada a dióxido de carbono y agua mediante el ciclo

de Krebs, por lo que no necesitan ser eliminados en una segunda cirugía.

Material y métodos

Membranas de ácido poliláctico

La membrana empleada es la GUIDOR matrix barrier (Sunstar GUIDOR®), que está formada por ácido poliláctico y ester de ácido cítrico, como un dispositivo de doble capa que se integra en los tejidos blandos y hace la función de membrana oclusiva celular, cumpliendo los requisitos de Nyman, Gottolow y Dhalin (6-8).

La capa externa de la membrana tiene una serie de microperforaciones rectangulares de 120 micras, realizadas de manera escalonada, para prevenir el crecimiento epitelial mientras que las perforaciones de la capa interna son circulares, para facilitar la adhesión celular (Figura 1).

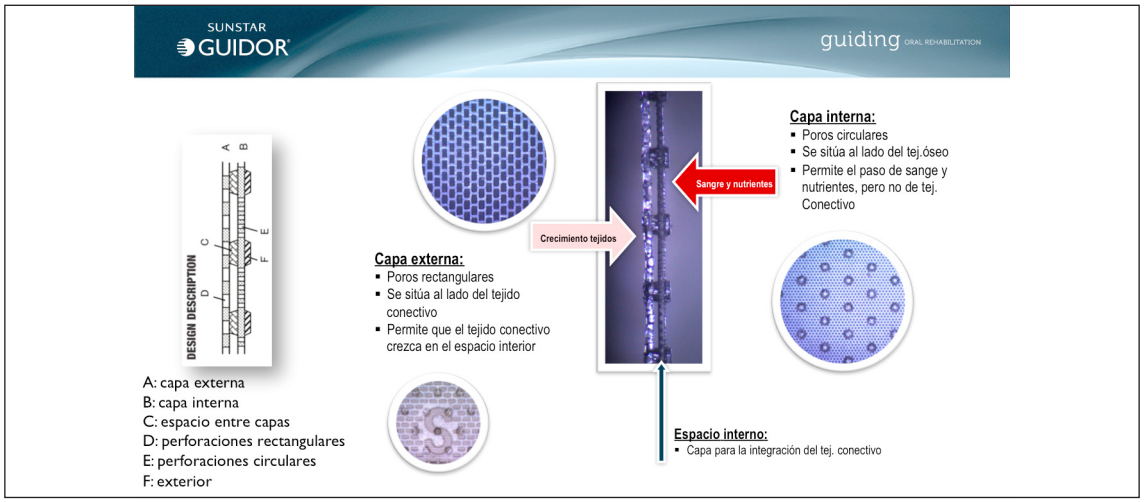

Fig. 1 *Estructura de la membrana.*

Es fácilmente manipulable a temperatura ambiente, y la función deseada es la de crear un espacio entre el defecto a regenerar y el tejido, que permite estabilizar el coágulo, función que se mantiene durante seis semanas.

Es biocompatible y se integra con el tejido y es reabsorbida por este pasados tres meses, cuando la matriz empieza a desintegrarse y a ser sustituida por tejido conectivo (9-11).

El metabolismo de sus componentes se realiza por vía Ciclo de Krebs, sin dejar residuos tóxicos (12) (Figura 2).

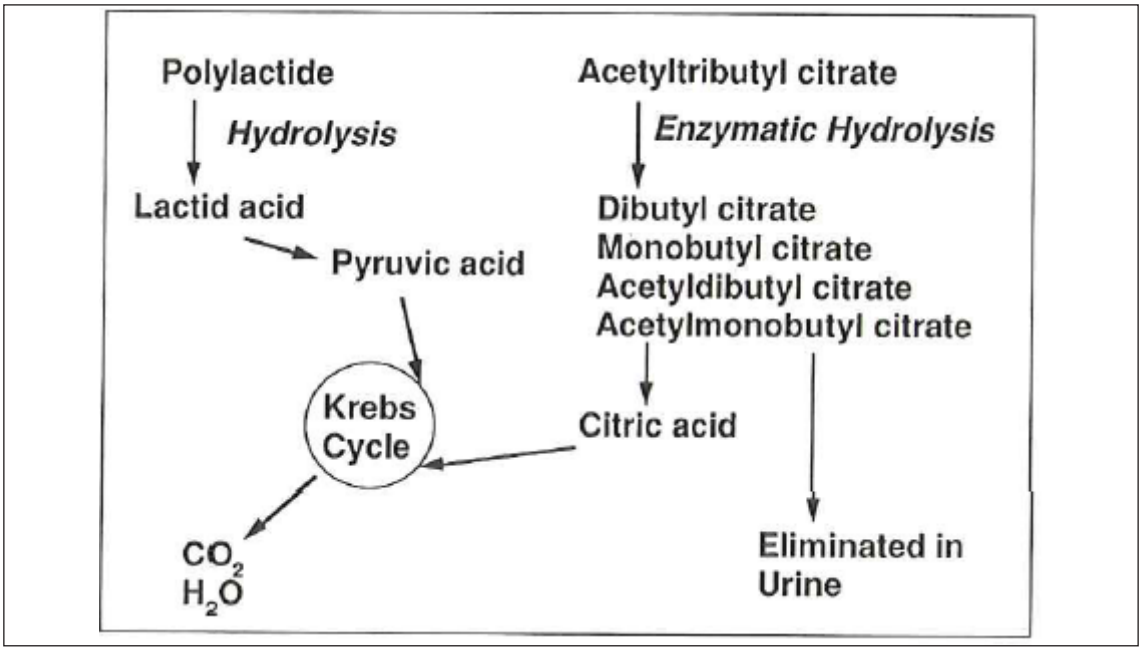

Fig. 2 *Degradación de los componentes de la membrana.*

Técnica quirurgíca

Hemos empleado estas membranas en casos de regeneración ósea para crecimiento óseo horizontal y/o vertical, en todos ellos, con relleno de la cavidad con materiales osteoconductores (Ver casos clínicos).

La técnica empleada ha consistido en la realización de un colgajo a espesor total, con incisiones periósticas de descarga, para asegurar cierre primario del defecto, legrado del área a regenerar mediante Degranulation Kit (Sunstar GUIDOR ®), incorporación del material de regeneración, adaptación de la membrana al defecto, inserción de membrana y sutura con teflón 4/0 (13-15).

Todos los pacientes siguieron tratamiento postquirúrgico con amoxicilina-ác. Clavulánico (500/125), AINE´s y gel tópico de clorhexidina (16).

Se realizaron controles clínicos y radiológicos a los 7, 15, 30 y 60 días y se evaluaron los

resultados finales con TAC (CBCT).

Caso clínico 1. Regeneración de granuloma periapical

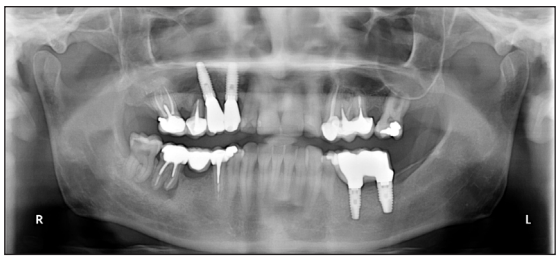

Fig. 1a *RX prequirúrgica.*

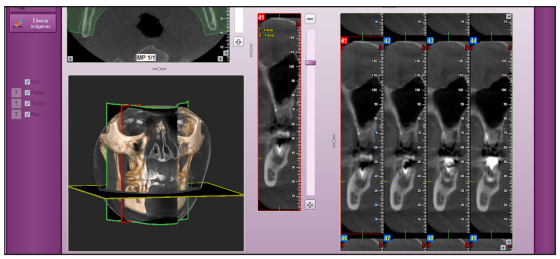

Fig. 1b *RX prequirúrgica.*

Fig. 2 *Imagen preoperatoria.*

Fig. 3 *Área postexodoncia.*

Fig. 4 *Membrana in situ.*

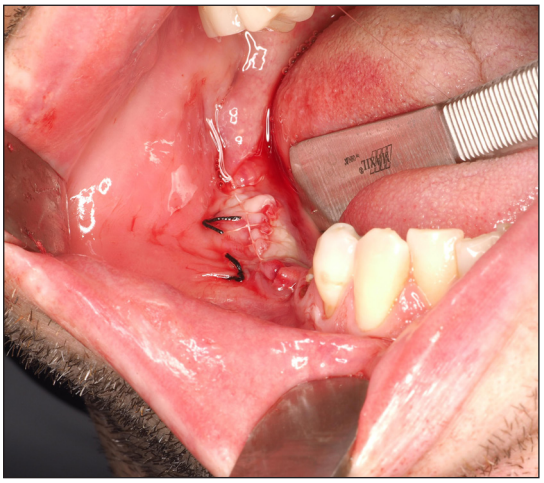

Fig. 5 *Sutura.*

Fig. 6 *Exposición de membrana.*

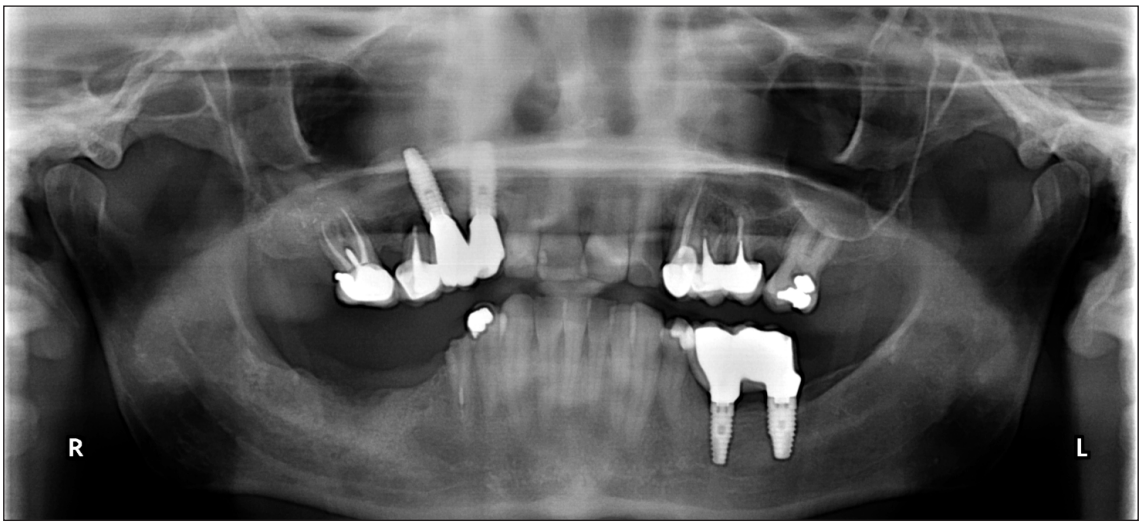

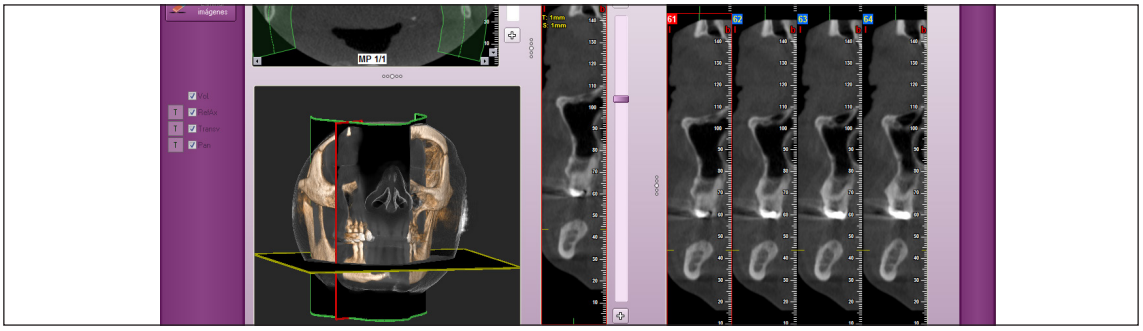

Fig. 7a y 7b *RX tras 90 días.*

Caso clínico 2. Regeneración post legrado cavidad quística

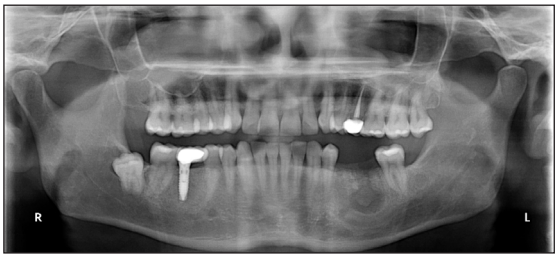

Fig. 1a *RX prequirúrgica.*

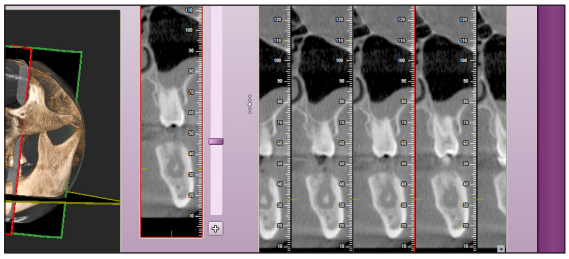

Fig. 1b *RX prequirúrgica.*

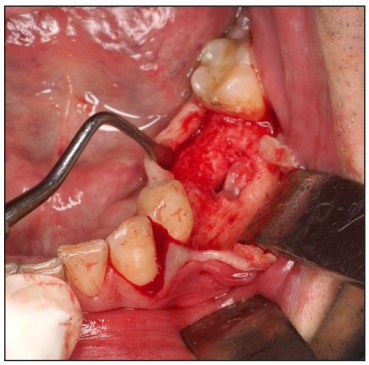

Fig. 2 *Campo quirúrgico.*

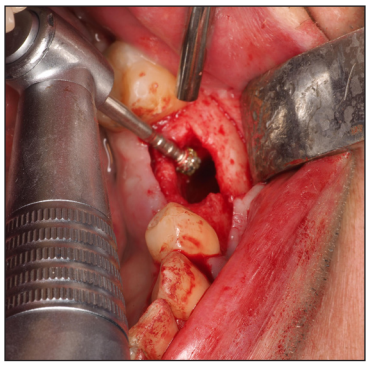

Fig. 3 *Desbridamiento con DegranulationKit (Sunstar GUIDOR®).*

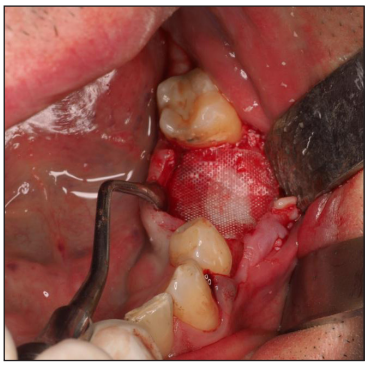

Fig. 4 *Inserción de membrana.*

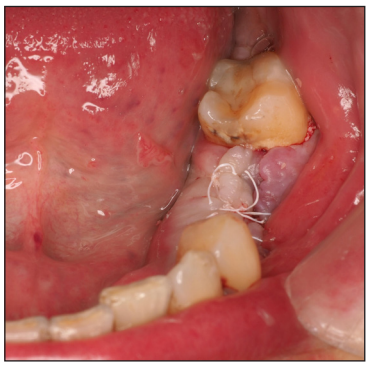

Fig. 5 *Sutura.*

Fig. 6 *Apertura en 90 días.*

Fig. 7 *7. Inserción de implantes.*

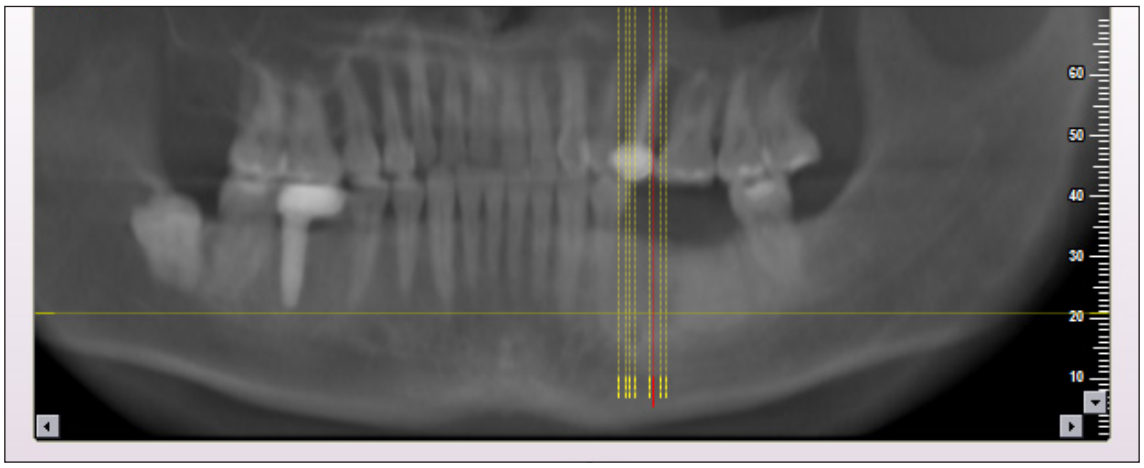

Fig. 8a *RX postquirúrgica tras 90 días.*

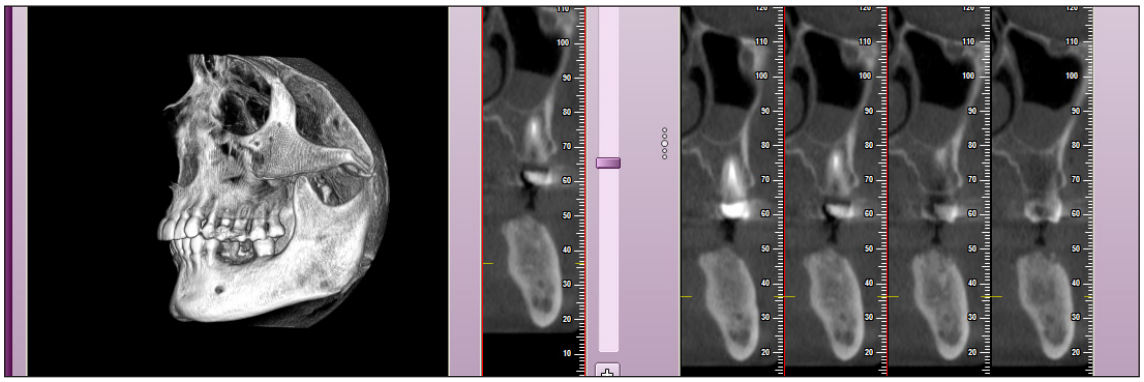

Fig. 8b *RX postquirúrgica tras 90 días.*

Caso clínico 3. Regeneración post explantación

Fig. 1 *RX prequirúrgica.*

Fig. 2 *Alveolo postexplantación.*

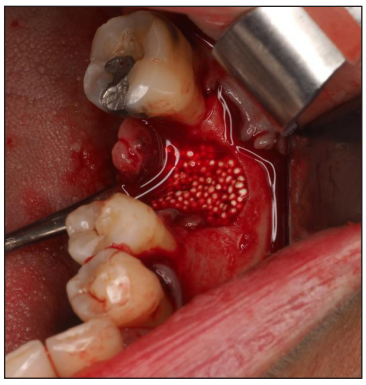

Fig. 3 *Relleno con Fosfato de calcio (Easy Graft Cristal Sunstar GUIDOR®).*

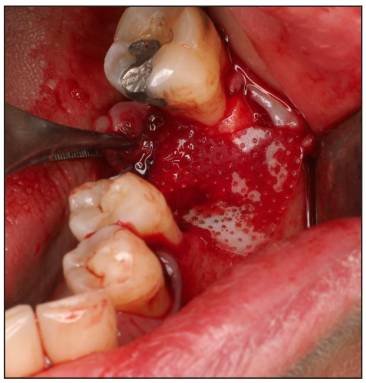

Fig. 4 *Inserción de membrana.*

Fig. 5 *RX inmediata postquirúrgica.*

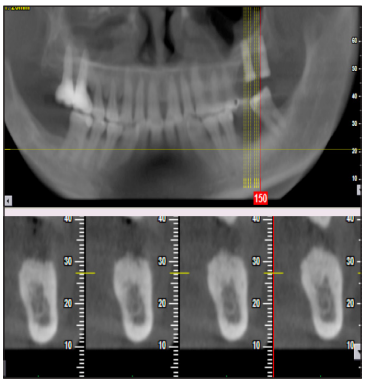

Fig. 6 *RX postquirúrgica tras 90 días.*

Discusiones y conclusiones

Exposición de la membrana (Figura 3).

Fig. 3 *Pequeña exposición tras dehiscencia de sutura.*

Aunque estas membranas son biodegradables, su uso se ha asociado con reacciones inflamatorias en el cuerpo. Cualquier encapsulación fibrosa o infiltrado inflamatorio de células (células gigantes multinucleadas, macrófagos, leucocitos polimorfonucleares, etc.) pueden estar presentes alrededor de la membrana.

En las membranas de PGA, la exposición prematura de la membrana en la cavidad oral provoca un inicio de reabsorción casi instantáneo, y el proceso de reabsorción se completa durante 3-4 semanas. Como resultado, esto podría llevar a la curación espontánea y el cierre de la herida. Por otro lado, un proceso de degradación demasiado rápida podría reducir el tiempo de la función de barrera y la capacidad «crear espacio» de la membrana, lo que podría afectar negativamente el resultado de la regeneración ósea (17).

En nuestra serie, la exposición de la membrana ha estado asociada al consumo de tabaco (exclusiva de pacientes fumadores) (18) y el tratamiento realizado ha consistido en la aplicación de geles de clorhexidina (19, 20), la remoción de la parte de membrana expuesta a partir de la sexta semana de forma general, o la eliminación de los restos con la ayuda de una pinza, en el caso que estos estuvieran próximos a desprenderse.

En ninguno de los casos ha habido complicaciones en cuanto a la viabilidad del injerto o complicaciones con la regeneración ósea.

Calidad del hueso obtenido.

Se midió al calidad del hueso obtenido en el área regenerada, a los cuatro meses de realizado el tratamiento, en unidades Hounsfield, con la aplicación IRYS 3D image (MyRay Cefla Group®).

Se realizó una medición en sentido mesio-distal al área regenerada y otra en sentido buco lingual en el punto medio de la zona y se compararon los valores con la escala de Misch (21) (Tabla 1) y (Figura 5).

D1:	> 1250 HU
D2:	850-1250 HU
D3:	350-850 HU
D4:	150-350 HU
D5:	<150 HU

Tabla. 1 *Escala de correlación Densidad ósea y U. Hounsfield (H.U.)*

Figura. 4 *Evolución de exposición completa de membrana, con reapertura a los 90 días tras retirada de membrana.*

Obteniéndose en todos los casos densidades superiores a D3 en ambas mediciones y perteneciendo al rango D2 (entre 850-1250 H.U.), en la mayor parte de las mediciones (75%), independientemente del material empleado para la regeneración, por lo que se obtiene un tejido válido para la inserción de implantes osteointegrados. regeneración, por lo que se obtiene un tejido válido para la inserción de implantes osteointegrados.

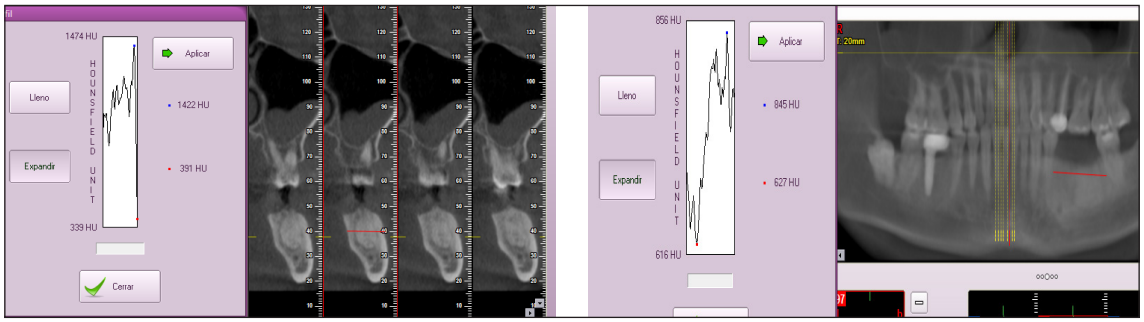

Figura. 5 *Análisis gráfico de la densidad ósea del área regenerada, medido en U. Hounsfield.*

Obteniéndose en todos los casos densidades superiores a D3 en ambas mediciones y perteneciendo al rango D2 (entre 850-1250 H.U.), en la mayor parte de las mediciones (75%), independientemente del material empleado para la regeneración, por lo que se obtiene un tejido válido para la inserción de implantes osteointegrados. regeneración, por lo que se obtiene un tejido válido para la inserción de implantes osteointegrados.

Cantidad de tejido regenerado

El volumen de hueso regenerado se midió en los dos sentidos:horizontal y vertical, a partir de los datos obtenidos con el TAC.

La regeneración vertical fue óptima en todos los casos, sin distinguir entre exposición de membrana o cierre primario. La media de regeneración en este sentido fue de 10 mm, que era la altura deseada en estos casos y, de toda manera, era la diferencia de altura entre el reborde alveolar y la base del defecto.

La regeneración horizontal fue absoluta, lo cual parece lógico por el efecto de «caja osteogénica» (22, 23), pero incluso en los casos con destrucción de la pared vestibular, la regeneración se alcanzó en todo su volumen, con la aparición de un tejido óseo compacto en la cortical del hueso, por lo que se puede demostrar que las membranas cumplieron su función incluso cuando hubo exposición de las mismas.

Bibliografía

1. Chiapasco M. Casentini P, Marco Zaniboni, M Bone. Augmentation Procedures in Implant Dentistry. Int J Oral Maxillofac Implants. 2009; 24 (Suppl): 237–259.

2. YD Rakhmatia et al. Current barrier membranes: Titanium mesh and other membranes for guided bone regeneration in dental applications Journal of Prosthodontic Research. 57 (2013) 3–14.

3. Jung RE, Fenner N, Hammerle CHF, Zitzmann NU. Long-term outcome of implants placed with guided bone regeneration (GBR) using resorbable and non-resorbable membranes after 12–14 years. Clin. Oral Impl. Res. 24, 2013, 1065–1073.

4. Carpio et al. Guided bone regeneration around endoosseus implants JPeriodontol. 2000; 71: 1743-1749.

5. Fu J-H, Oh T-J, Benavides E, Rudek I, Wang H-L. A randomized clinical trial evaluating the efficacy of the sandwich bone augmentation technique in increasing buccal bone thickness during implant placement surgery. I. Clinical and radiographic parameters. Clin Oral Impl Res. 25, 2014; 458–467.

6. Nyman S, Lindhe J, Karring T et al. New attachment following surgical treatment of human periodontal disease. J Clin Periodontol. 1982; 9: 290.

7. Gottolow J, Nyman S, Lindhe J, Karring R, Wennstram J. New attachment formation in the human periodontium by guied tissue regeneration. J Clin Periodontol. 1986; 13: 604-16.

8. Dhalin C. Scientific background of guided bone regeneration. En: Buser D, Dahlin C, Schenk RK, Guided bone regeneration in implant dentistry. Chicago: Quintessence Books; 1994.

9. Gottlow, Laurell, Lundgren, Mathisen, Nyman, Rylander,Bogentoft. Periodontal Tissue Response to a New Bioresorbable Guided Tissue Regeneration Device: A Longitudinal Study in Monkeys Intl J Perio Rest Dent. 14; 5: 437-449.

10. Miller N, Penaud J, Foliguet B, Membre H, Ambrosini P, Plombus M. Resorption Rates of 2 Commercially Available Bioresorbable Membranes. A Histomorphometric Study in A Rabbit Model. J Clin Periodontol. 23; 12: 1051-1059.

11. Sallum EA, Sallum AW, Nociti FH, Marcanotonio RAC, Toledo S. New Attachment Achieved by Guided Tissue Regeneration Using a Bioresorbable Polylactic Acid Membrane in Dogs Intl. J Perio Rest Dent. 18; 5: 503-510.

12. Hutmacher D, Hurzeler MB, Schliephake H. A review of material properties of biodegradable and bioresorbable polymers and devices for GTR and GBR applications. Int J Oral Maxillofac Implants. 1996; 11: 667-78.

13. Ehmke B, Rüdiger SG, Hommens A, Karch H, Flemmig TF. Guided Tissue Regeneration Using a Polylactic Acid Barrier. Part II: Predictors Influencing Treatment Outcome. J Clin Periodontol. 2003; 30; 4: 368-374.

14. Pretzl, Ti-Sun Kim, Steinbrenner, Dörfer, Himmer, Eickholz. Guided Tissue Regeneration with Bioabsorbable Barriers III 10-Year Results in Infrabony Defects. J Clin Periodontol. 2009; 36; 4: 349-356.

15. Nickles K, Ratka-Kruger P, Neukranz E, Raetzke P, Eickholz P. Open Flap Debridement and Guided Tissue Regeneration After 10 Years in Infrabony Defects. J Clin Periodontol. 2009; 36; 10: 976-8983.

16. Loos, Louwerse, Van Winkelhoff, Burger, Gilijamse, Hart, van der Velden. Use Barrier Membranes and Systemic Antibiotics in the Treatment of Intraosseous Defects J Clin Periodontol. 2002; 29; 10: 919-921.

17. Liu J, Kerns DG. Mechanisms of Guided Bone Regeneration. A Review The Open Dentistry Journal, 2014, 8, (Suppl 1-M3) 56-65.

18. Stavropoulos, Mardas, Herrero, Karring. Smoking affects the outcome of guided tissue regeneration with bioresorbable membranes: a retrospective analysis of intrabony defects J. Clin Periodontol 2004 945-950.

19. Zucchelli G, Pollini F, Clauser C, Sanctis de M. The Effect of Chlorhexidine Mouthrinses on Early Bacterial Colonization of Guided Tissue Regeneration Membranes. An In Vivo

Study J Periodontol 2000 71; 2: 263-271.

20. Rüdiger SG, Ehmke B, Hommens A, Karch H, Flemmig TF. Guided Tissue Regeneration Using a Polylactic Acid Barrier Part I: Environmental Effects on Bacterial Colonization J Clin Periodontol 2003 30; 1: 19-25.

21. Misch CE. Bone Density: A Key Determinant for Clinical Success. In: Misch CE. 2nd ed. Contemporary Implant Dentistry. St. Louis: Mosby; 1999: 109-118.

22. Kiloury F, Ponte A. The three dimensional reconstruction of the alveolar crest with mandibular bone block graft. A Clinical study. JOMI 2004. 19: 765-766.

23. Schettler D, Hottermann W. Clinical and experimental results of a sándwich- technique for mandibular alveolar ridge augmentation. J Max Fac. Surg. 1977; 5: 199-202.