Alternativas estéticas en el tratamiento implantológico del sector anterosuperior

Bowen Antolín, Antonio*
Nasimi, Abdul**
González de Vega y Pomar, Alfonso***
Carmona Rodríguez, Joaquín****
* Médico Odontólogo
Doctor en Medicina y Cirugía
** Licenciado en Odontología
Máster en Implantología
***Médico Estomatólogo
****Médico Odontólogo
Máster en Implantología
Universidad San Pablo. CEU
Madrid

Resumen

La pérdida de dientes del sector anterosuperior supone una importante complicación no sólo desde el punto de vista funcional, sino desde el fonético, estético e incluso psíquico del paciente.

La complejidad de las estructuras de la premaxila, sus importantes relaciones anatómicas y la evidencia de la retracción gingival y de la atrofia ósea prematura, son las que hacen que el tratamiento del frente anterosuperior haya sido estudiado, debatido y propuestas múltiples soluciones estéticas, que pretenden restituir el aspecto natural a nivel dentario y a nivel estético y de función.

En el concepto de estética del sector anterior, deben, pues, estar presentes los tres colores de la estética facial: blanco, amarillo y rosa, y por ello la incardinación de volumen óseo, perfil de emergencia y morfología dentaria serán determinantes a la hora de definir la planificación y aspecto final de la restauración

Palabras clave

Implantes, estética, atrofia ósea.

Estética ósea: problemas derivados de la atrofia maxilar en el sector anterior

Diversos autores han establecido una clasificación de la pérdida ósea en el maxilar superior (1-3), y ofrecer, así, una alternativa para el tratamiento de los defectos óseos.

La atrofia del reborde alveolar del maxilar superior es una proceso crónico, progresivo e irreversible (4), en el que la reabsorción ósea postextracción produce profundos cam-

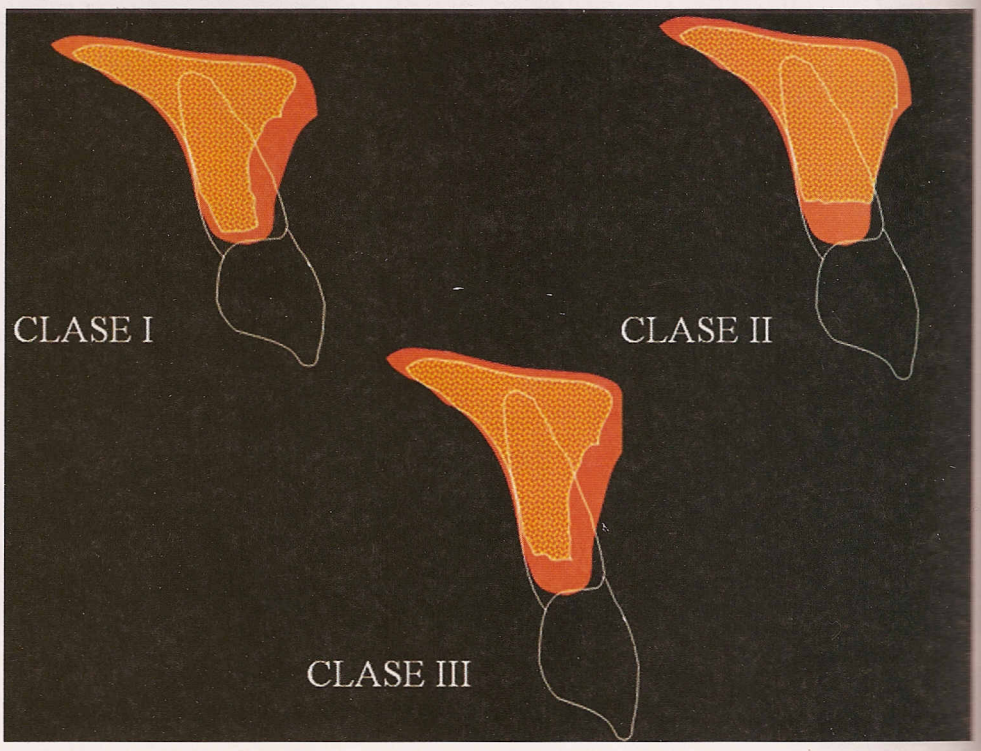

Figura 1. Clasificación Seibert

bios en la morfología y estructura del hueso maxilar, con una masiva pérdida de tejido óseo que comienza inmediatamente tras la exodoncia (5).

La reabsorción ósea en el maxilar se realiza de manera centrípeta y vertical, reabsorbiéndose los rebordes residuales y dirigiéndose hacia el paladar, o sea, a expensas de la pared vestibular, lo que en un primer momento nos va a condicionar el sentido de inserción de los implantes que se realiza en sentido vestíbulo-craneal (de fuera hacia dentro, y de abajo hacia arriba).

Desde un punto de vista clínico, parece más cómodo clasificar los defectos óseos, según establece Seibert (1983) (10), en tres tipos:

Clase I: Defectos de anchura: habitualmente debidos a la pérdida progresiva de la pared vestibular

Clase II: Defectos de altura: suelen ir asociados a los primeros, si bien son típicos de exodoncias antiguas en las que están asociadas las pérdidas de la pared vestibular y palatina, asociadas tanto al hecho de la exodoncia como a la involución senil

Clase III: Defectos combinados: son habituales cuando están asociados a exodoncias ya antiguas

Así visto, es imprescindible el diagnóstico del grado de atrofia maxilar, para determinar tanto la inserción del implante, como la longitud y diámetro de este, y para ello el mejor método es la realización de Tomografía Axial Computerizada, tanto para valorar la inclinación del implante (6) como la relación tridimensional (7), los accidentes anatómicos (8), e incluso la previsible evolución (9).

Estética gingival: problemas derivados de las alteraciones de los tejidos blandos

Tres conceptos van a ser determinantes a la hora de valorar la estética gingival de la restauración:

1. Anchura biológica

Se denomina anchura biológica al conjunto de tejidos epiteliales y conjuntivos que la naturaleza ha desarrollado alrededor de dientes e implantes para protegerlos de los factores nocivos liberados por la placa bacteriana y de la cavidad bucal.

El establecimiento de este sellado alrededor de la superficie del implante sucede siempre durante la fase de cicatrización de los tejidos ante la presencia de la porción transmucosa del implante. Esto implica una formación distinta entre implantes monofásicos y bifásicos. En los primeros la cicatrización ocurre en los días siguientes a la colocación del implante, mientras que en los bifásicos ocurre con la reintervención quirúrgica de la segunda fase.

En los implantes de dos fases existe un coste biológico mayor porque la remoción del elemento transmucoso para la inserción del componente protésico provoca la colonización bacteriana de la microfisura; esto activa una respuesta del organismo de aislamiento, con una emigración epitelial que se estabiliza sólo apicalmente al margen de conexión implanto-protésica. La necesidad de un reposicionamiento apical del epitelio determina una reducción del collar de tejido conjuntivo que disminuye su altura con respec-

Figura 2. Perfil de emergencia

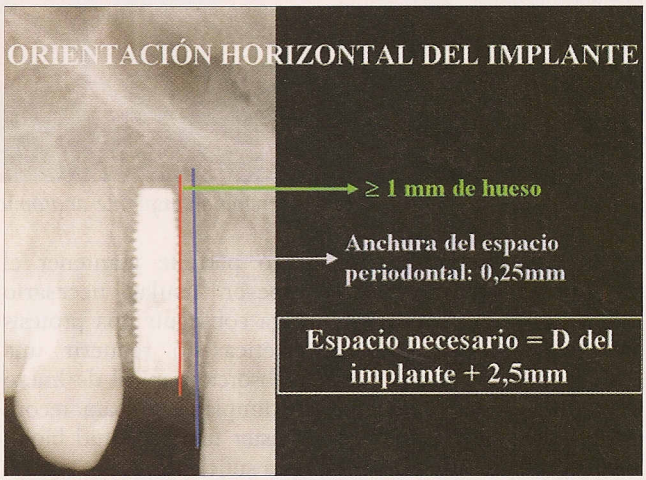

Figura 3. Orientación horizontal del implante

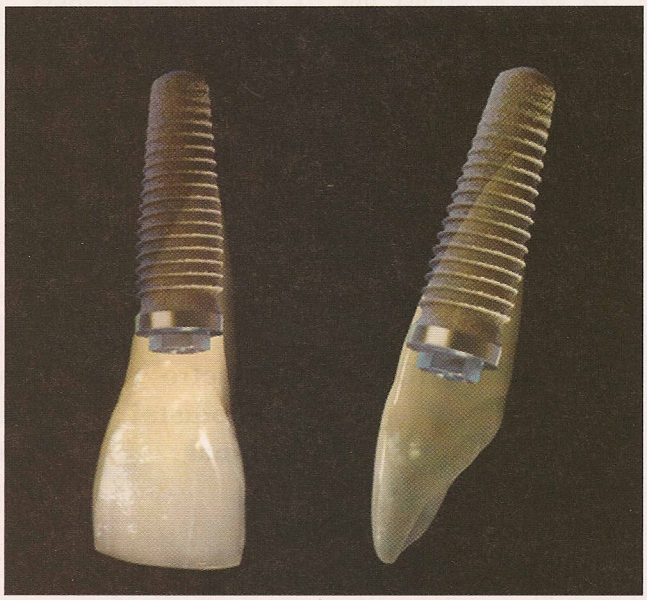

Figura 4. Adecuación del implante anatómico a la morfología radicular

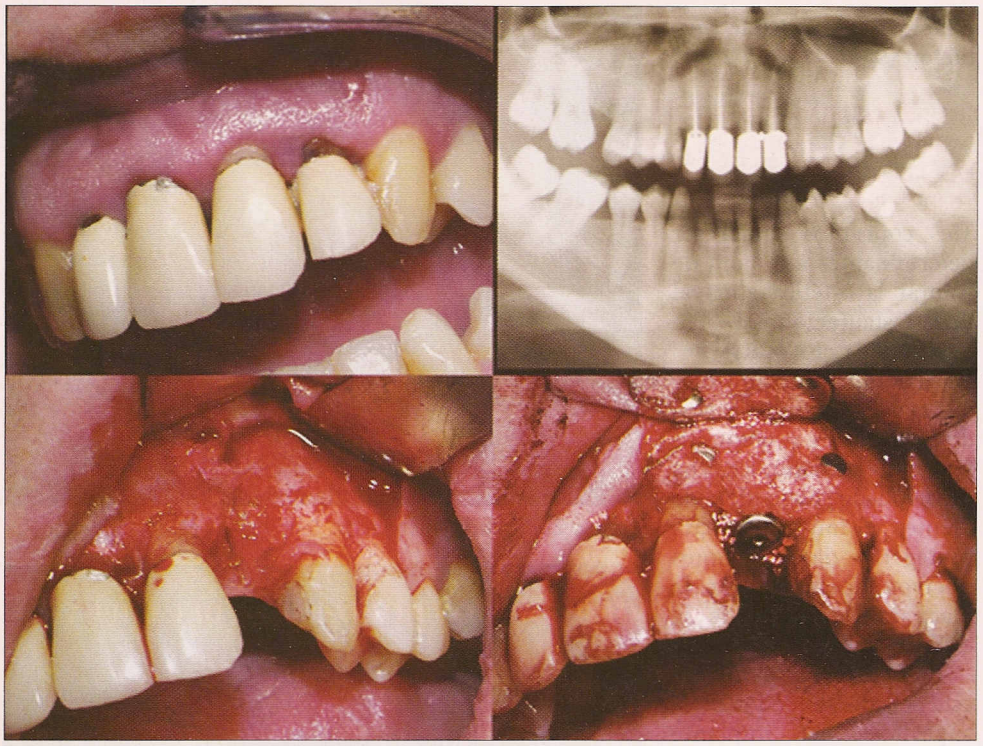

Figura 5. Caso 1. Preoperatorio, inserción de implante anatómico en 22 y regeneración ósea

to al existente alrededor de un implante monofásico. A su vez el conjuntivo, que tiene la necesidad de un espesor mínimo predeterminado, provoca una reabsorción de la cresta ósea para mantener ese espesor (11-14).

De aquí se deduce que una correcta conducta clínica es posicionar, independientemente de la metodología mono o bifásica empleada, 2 mm. por encima de la cresta ósea la conexión protésica del implante. Esto permite mantener el espesor tisular necesario para conseguir una prótesis estética sin requerir una reabsorción apical de hueso periimplantario para reconquistar una amplitud biológica suficiente.

2. Perfil de emergencia

Por perfil de emergencia entendemos que es el aspecto que tiene el contorno del implante y los tejidos que lo rodean, y que debe ser lo más parecido a la emergencia natural del diente, con una forma similar a la de las áreas cervicales de los dientes naturales, a fin de conseguir un doble objetivo: apariencia natural y buen resultado higiénico y estético.

Numerosas técnicas se han empleado para proporcionar un adecuado perfil de emergencia, tanto relativas a la morfología del implante como a aditamentos de prótesis y a técnicas quirúrgicas específicas.

Asimismo, el nivel de emergencia adquiere una importancia fundamental, ya que debe ser similar al de los dientes adyacentes a fin de evitar discrepancias de tamaño y forma, que condicionarían no sólo la estética de la zona, sino su posterior evolución al introducir importantes discrepancias corono-radiculares e incluso condicionar la morfología papilar.

En este sentido adquiere fundamental importancia el diámetro del implante y su posición con respecto a los dientes adyacentes. En la Tabla 1 señalamos cuáles son las dimensiones de los dientes del sector anterosuperior, por lo que a la hora de seleccionar el implante parece fundamental tenerlas en cuenta, a fin de ajustar lo máximo posible el diámetro del implante al original del diente.

3. Papila interdentaria

La papila interdentaria se encuentra situada coronalmente a la unión amelocementaria y su forma se define por el punto de contacto interdenta, la anchura de las superficies proximales de los dientes y la forma de unión amelocementaria. Además, en las zonas anteriores de la boca la papila puede tener una estructura piramidal o cónica (15, 16).

Por otra parte la pérdida del tejido óseo de soporte (áreas interproximales de los alveolos) condiciona la pérdida de la papila interdental, y su recuperación se realizará solamente en aquellos casos en los que se pueda regenerar dicho tejido óseo.

Múltiples técnicas se han empleado para la regeneración y mantenimiento de las papilas dentarias(17):

— Utilización de prótesis provisionales (18).

Dimensiones de los dientes anteriores del maxilar superior

LOCALIZACIÓN	Diámetro mesiodistal coronal	Diámetro mesiodistal cervical	Diámetro bucolingual cervical
Incisivo central	8,5	7,0	6,0
Incisivo lateral	6,5	4,0	5,0
Canino	7,5	5,5	7,0

Tabla 1

— Conformadores de tejido y sistemas de aditamentos estéticos (19).

— Diferentes incisiones (20).

— Técnicas quirúrgicas (21).

— Implantes especialmente diseñados para el mantenimiento de la encía papilar (Nobel Perfect).

De toda la literatura revisada, la inserción precoz de los implantes antes que se produzcan los fenómenos de reabsorción ósea maxilar, parece la única técnica efectiva para el mantenimiento de la papila (24).

Así pues, la posición ideal del implante debe coincidir con la altura más apical de la unión amelocementaria de los dientes vecinos y en caso de pérdida ósea periodontal debe estar localizada aproximadamente entre 1 y 2 mm, con respecto a la línea ósea remanente (21).

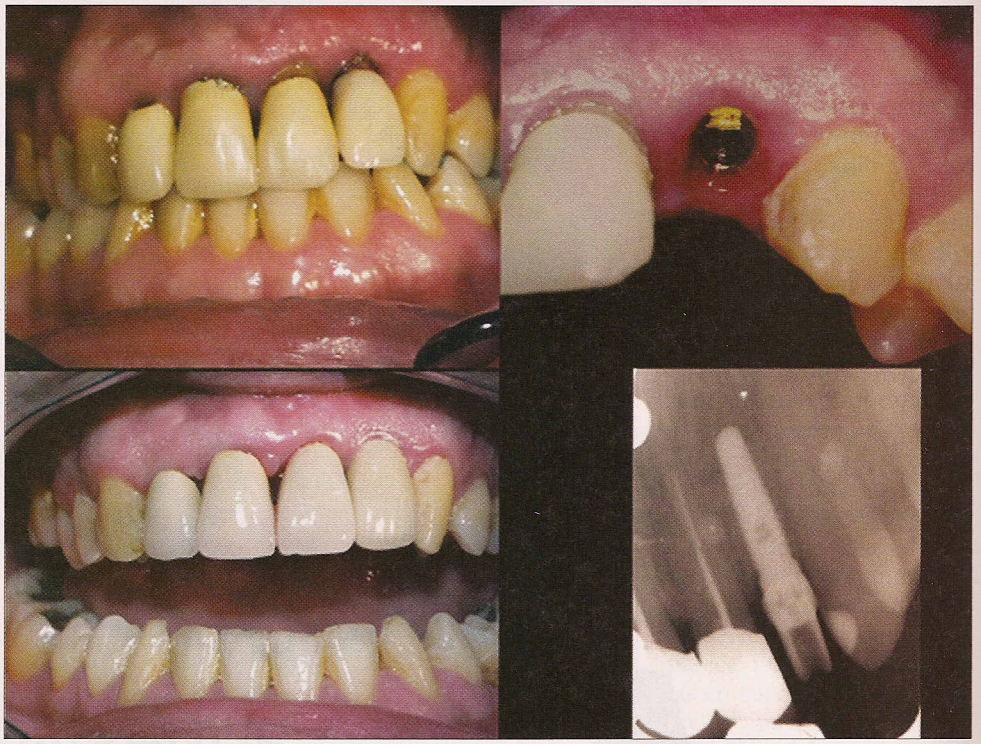

Figura 6. Caso 1. Conformación de papilas con provisional y aspecto definitivo

Estética dentaria: selección del implante y del pilar protésico

La estética dentaria parece siempre ser la principal preocupación del éxito de un tratamiento con implantes. De hecho, el trabajo previo, a nivel de conformación de tejido óseo y de los tejidos gingivales, no parece tener importancia frente a un diente con el tamaño y la forma adecuadas y el color correcto, pero todo esto es sólo posible cuando las premisas anteriores se han cumplido.

En la correcta estética dentaria van a intervenir dos factores:

- **Quirúrgicos**, relativos al tipo de implante, longitud, anchura, técnica y correcta angulación y ubicación.
- **Prostodóncicos**, relativos al tipo de aditamentos empleados, tipo de prótesis y ajustes marginales.

En cuanto a los primeros cabe señalar varios apartados:

— **Longitud y morfología del implante a utilizar:** desde hace tiempo se ha preconizado la utilización de los implantes anatómicos para la reposición de dientes perdidos por la adecuación de su perfil de emergencia821, anchura adecuada, y versatilidad de aditamentos protésicos disponibles (22).

En cuanto a la longitud de los implantes, deberá ser la mayor posible, siempre y cuando no se lesionen estructuras anatómicas adyacentes (23).

ORGANIGRAMA DE TOMA DE DECISIONES EN TRATAMIENTOS DEL FRENTE ANTERIOR

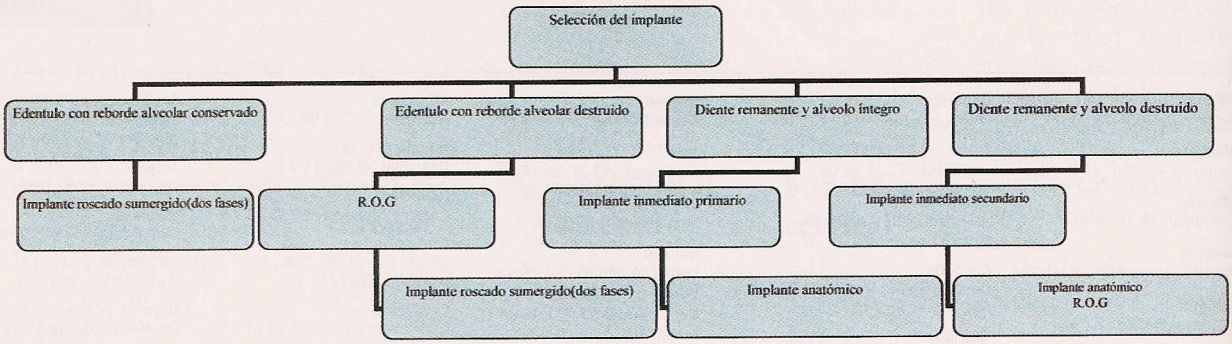

Tabla 2

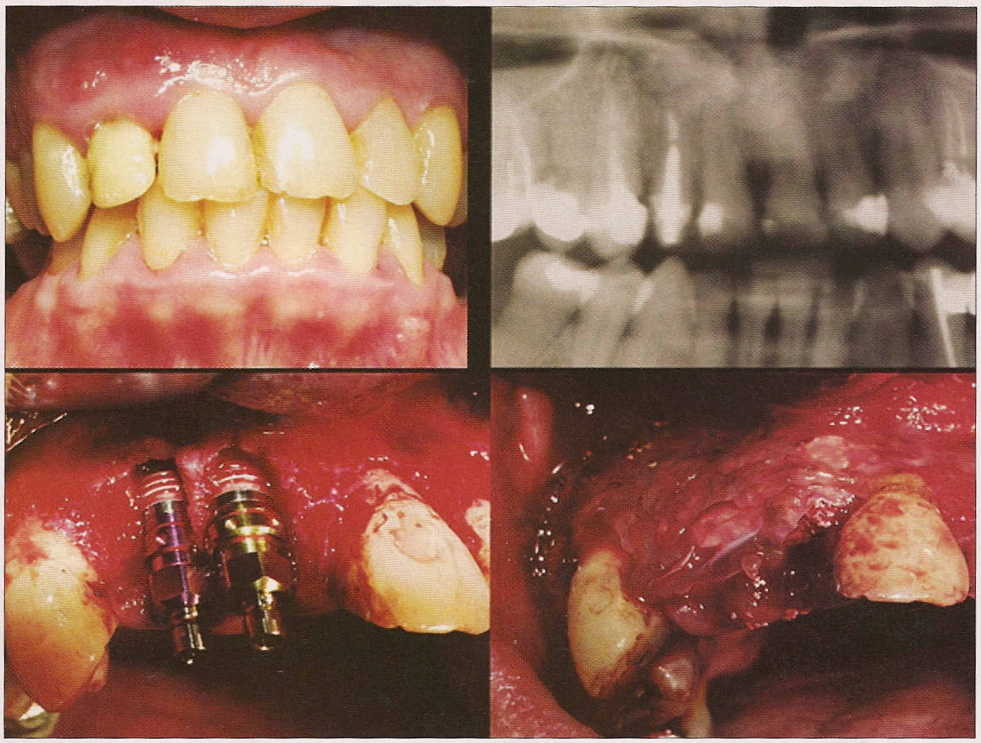

Figura 7. Caso 2. Preoperatorio, inserción de implantes anatómicos en área 11 y 12 y regeneración ósea

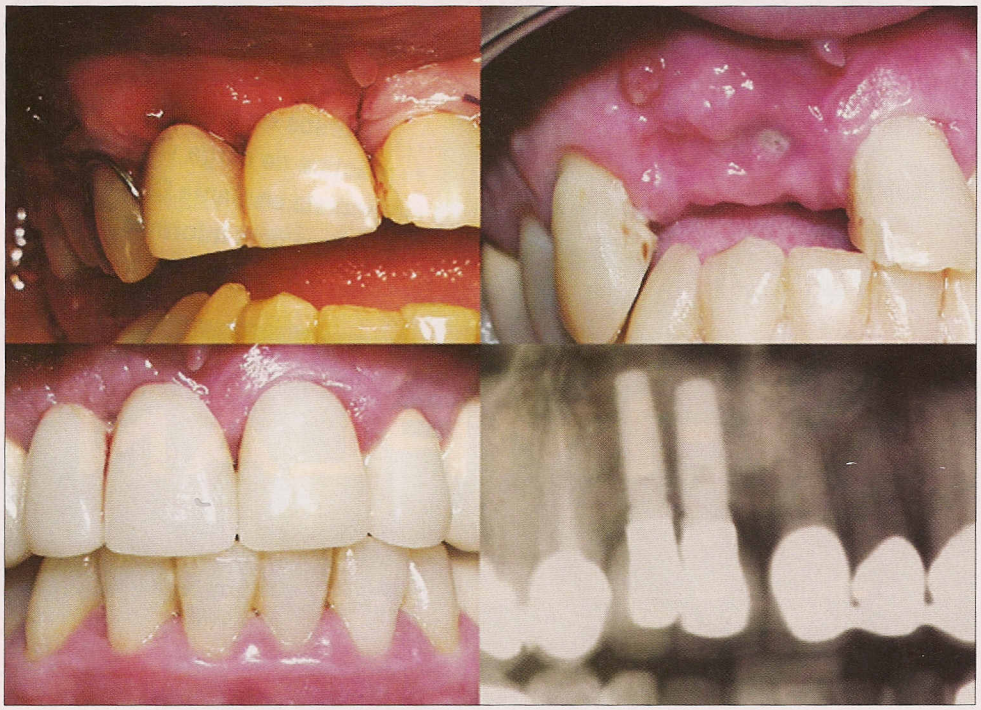

Figura 8. Caso 2. Conformación de papilas con prótesis parcial removible. Aspecto final

— **Anchura de los implantes:** Siguiendo a Palacc i (21) y a Renouard (15), la anchura debe adecuarse a la de los dientes que se van a reponer, y por ello cabe plantearse dos situaciones:

• Alveolos postextracción: lo ideal será insertar un implante con el diámetro que signifique la mínima discrepancia posible con respecto al implante, y en ese sentido las dimensiones más adecuadas son:

Incisivos centrales: 5 mm.
Incisivos laterales: 3,75 mm.
Caninos: 5 mm.

En el caso de la cresta alveolar atrófica, el diámetro vendrá dado por la cantidad de hueso disponible, aunque las dimensiones mínimas han de ser de 3,75 mm a nivel de caninos y de incisivos centrales, y de 3,3 mm a nivel de los laterales: de todas maneras, se puede emplear en estos casos implantes de plataforma extendida, que permiten adecuar el perfil de emergencia.

— **Técnica:** la técnica más adecuada debe individualizarse en cada caso, si bien tenderemos a insertar los implantes lo antes posible a fin de evitar la pérdida ósea prematura que producirá alteraciones difíciles de resolver.

De esta forma, la realización de implantes inmediatos postextracción parece ser la más adecuada, y la aplicación de protocolos de carga inmediata o de función inmediata con la utilización de prótesis provisionales, permitirán conservar tanto el patrimonio óseo como el correcto aspecto de los tejidos gingivales.

En otros casos, como la inserción diferida de implantes en crestas ya reabsorbidas, será necesaria una adecuada planificación así como la realización de guías quirúrgicas adaptadas, que permitan definir correctamente la ubicación de los implantes.

— **Ubicación y angulación:** la ubicación de los implantes parece evidente en los casos de implantes inmediatos postextracción, pero no así en aquellos casos en los que la reabsorción del hueso

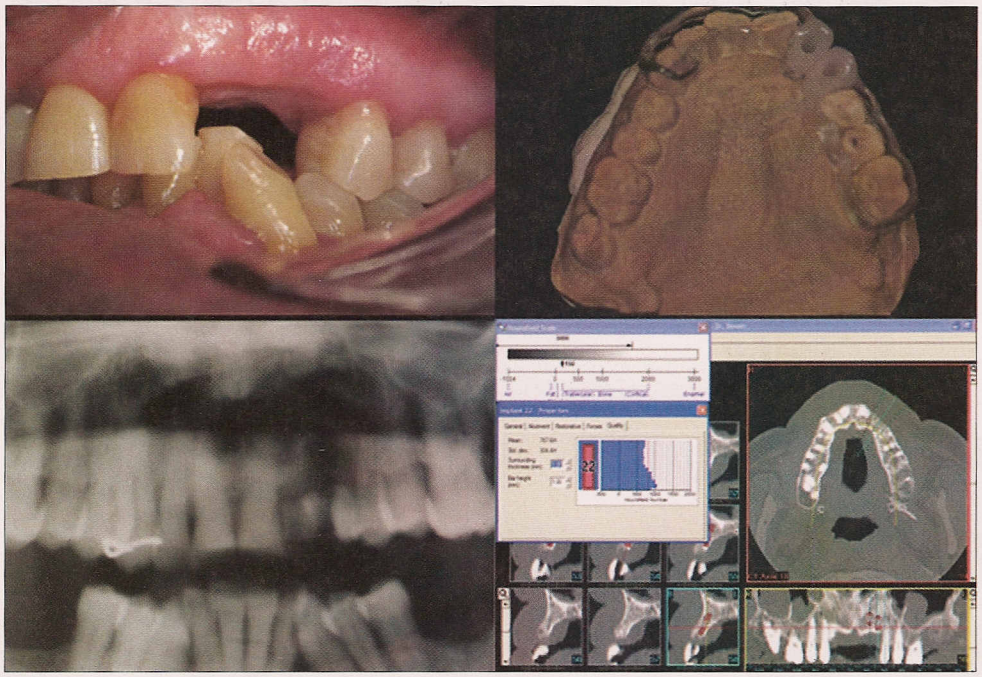

Figura 9. Caso 3. Ausencia de 22 y 23. Atrofia de reborde alveolar y planificación completa con sistema experto

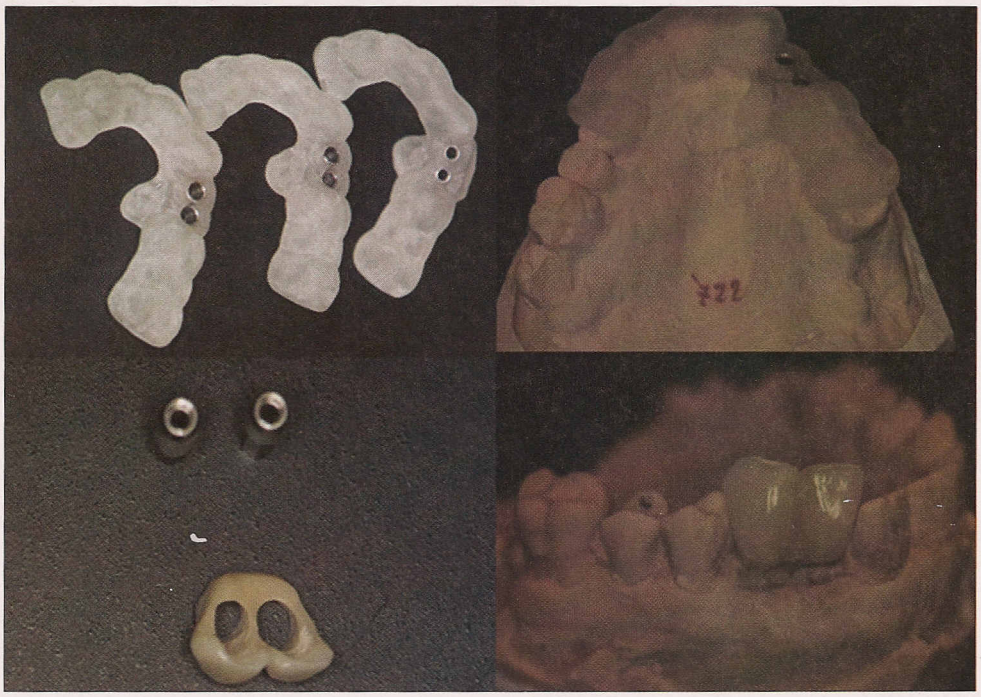

Figura 10. Caso 3. Guías quirúrgicas tridimensionales (CAD-CAM) y preparación de prótesis inmediata

alveolar condicione la técnica quirúrgica.

En estos últimos, será necesario realizar una planificación completa, y no siempre será necesario insertar un implante por diente perdido, ya que la armonía de formas y de perfiles se podría ver alterada decisivamente.

En cuanto a la angulación, el eje de inserción de los implantes debe pasar por el ápice del alveolo, si bien la dirección debe ser siempre hacia palatino, a fin de evitar perfiles de emergencia exagerados en sentido vestíbulo- palatino.

En cuanto a los factores prostodóncicos, estos van a estar definitivamente influenciados por la planificación y por la Cirugía de inserción de los implantes, de manera que la discusión no se ha de realizar entre prótesis cementada o atornillada, sino acerca de cuál va a ser el aditamento de prótesis que se va a utilizar (25).

La elección del aditamento ha de realizarse en el momento de la planificación, y nosotros nos decidimos por la utilización de pilares Procera, individualizados, a fin de mantener la adecuada estética y transparencia a nivel dentario y gingival.

En cuanto al sistema de conexión de pilarse (interno o externo), tanto uno como otro son perfectamente utilizables y los resultados esteticos y funcionales son superponibles, por ahora.

Conclusiones

La correcta estética del sector anterosuperior depende de la integración de los tres componentes, hueso, encía y diente, adecuándolos al caso en cuestión.

Los sistemas de implantes anatómicos son, en principio, los más adecuados para realizar los tratamientos implantológicos del sector anterosuperior.

La conformación de los tejidos periimplantarios puede requerir tanto la aplicación de técnicas regenerativas como de prótesis provisionales, no son excluyentes, y la evolución en estos casos es igualmente favorable.

Agradecimientos

Al Laboratorio Ávila Mañas por su colaboración en la realización de todas las prótesis de los casos incluidos en este artículo.

Correspondencia

Dr. Antonio Bowen
Santa Engracia, 135 -1ºB

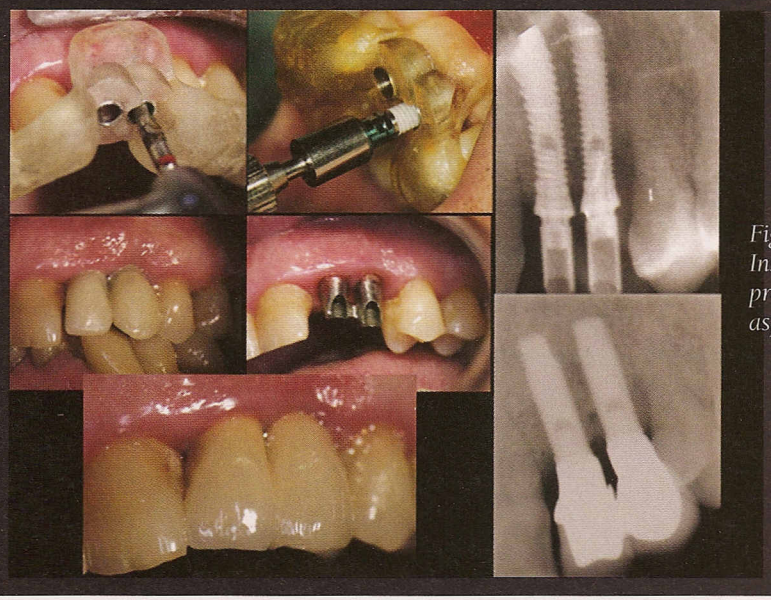

Figura 11. Caso 3. Inserción de implantes, prótesis provisional y aspecto final

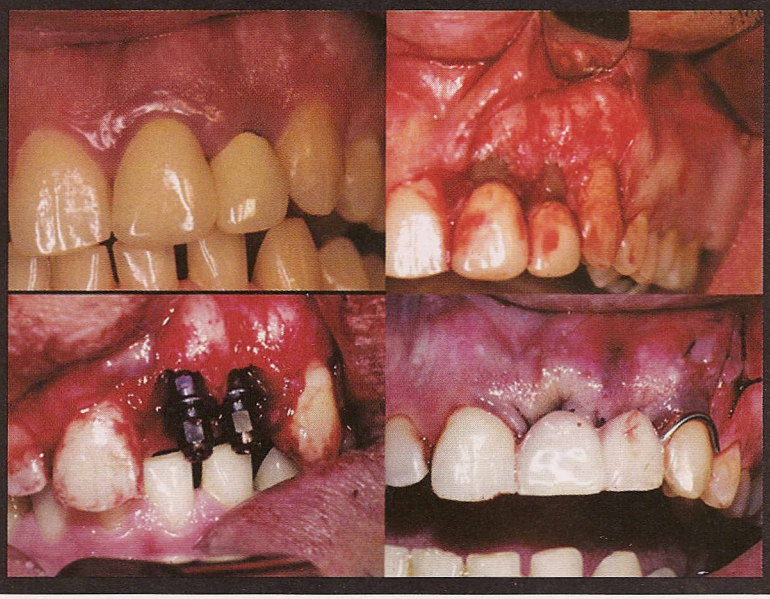

Figura 12. Caso 4. Exodoncia de 21-22, Inserción mediata de implantes y prótesis provisional removible

Bibliografía

1. **Lekholm, U., Zarb, G.A.** Patient selection and preparation. In Branemark, P.I.,Zarb, G.A.,Alberktsson,T.:Tissue-Integrated Prostheses,Osseointegration in Clinical dentistry. Quinttessenz, Berlin 1985.
2. **Fallschussel,G.K.H.** Zahnarztliche Implantologie Quinttessenz, Berlin 1986.
3. **Cawood,J.J.,Howell, R.A.** A Classification of the endentulous jaws.Int. J. Oral Surg. 17: 233-236, 1988.
4. **Athwood,D.A.** Reduction of residual ridges.A mayor oral disease entity.J.prosth. Dent. 25: 266-279, 1971.
5. **Athwood,D.A.** Bone loss of endentulous ridges.J.Periodont 50: 10-21, 1979.
6. **Lindquist S. et al** Speech before and after treatment with bridges on osseointegrated implants in the upper jaw. COIR 3: 57-62, 1992.
7. **Bolin A et al.** Ct en three dimention bone quality. Swed. Dent, 1995.
8. **Klinge B et al.** Location of the mandibular canal : comparison of microscopic findings, conventional radiogrphy and CT. JOMI, 1989.
9. **Weinberg LA,** New York University: CT scan as a radiologic database for optimum implat orientation. J.Prsthet. Dent., 1993.
10. **Seibert J.** Recostruction of deformed, partially edentulous ridges, using full thickness onlay grafts, ll. Prosthetic/periodontal interrelationships. Compend contin Educ Dent, 1983;4:549-562.