coleccionable20.tif 20/4/06 17:55 Página 233

CAPÍTULO XX

Tratamiento de las atrofias óseas maxilares: cirugía del seno maxilar

Dr. Juan Carlos Vara de la Fuente
Dr. Antonio Bowen Antolín

Introducción

Las técnicas de injertos subantrales de promoción ósea, más conocidas como técnicas de injertos inlay sinusales, o, más comúnmente, técnicas de elevación del piso del seno maxilar, o, simplemente de elevación del seno maxilar, se refieren a un procedimiento quirúrgico que sirve para incrementar la dimensión vertical del hueso en las porciones posterolaterales de los maxilares para hacer posible la inserción de implantes osteointegrados

Al ser la zona posterior del maxilar superior el área con mayor prevalencia de hueso tipo IV, cualquier ausencia dentaria en esta zona provoca una rápida reabsorción vertical y horizontal (vestíbulo-palatina), que en muchos casos se acompaña de un aumento de la neumatización del seno maxilar, y por ello, nos encontramos con una escasa disponibilidad ósea para la colocación de implantes.

Para tratar estos casos, se han empleado diferentes técnicas (injertos óseos inlay-onlay, implantes zigomáticos, implantes pterigoideos, implantes cortos de diámetro ancho), si bien la de elevación de piso sinusal es tal vez la más extendida y estandarizada, y con resultados más predecibles, en la actualidad.

Las indicaciones de esta técnica son varias (Reparación de comunicaciones oro-sinusales, reconstrucción de paladar hendido, osteotomía Le Fort I para injerto interposicional, reconstrucción post cirugía oncológica) si bien en este capítulo la referiremos sólo para su aplicación en los casos de inserción de implantes cuando no hay suficiente hueso disponible.

Fig 1 Clasificación de Cawood y Howell de las atrofias maxilares posteriores
Clase I. Dentado
Clase II. Postextraccion
Clase III. Reborde redondeado, adecuadas altura y anchura.
Clase IV. Reborde afilado, adecuada altura, inadecuada anchura.
Clase V. Reborde plano, altura y anchura inadecuadas.
Clase VI. Reborde deprimido con grandes variables de pérdida de hueso basal que puede ser amplia pero predecible.

Recuerdo anatómico

El seno maxilar es una cavidad con forma piramidal, cuyas dimensiones aproximadas son de 3 cm. de fondo en sentido antero-posterior, 2, 5 cm. de anchura y 3, 75 cm. de altura en la zona de molares, con un volumen medio de 15 c. c. (5-20 c. c.).

Su tamaño es inversamente proporcional al tamaño de la fosa canina, y su crecimiento es asimétrico estabilizándose en la adolescencia a la edad de 15 años. Surge como una evaginacion externa en el lado posterior del meato medio alrededor del segundo trimestre de la vida fetal. Al nacimiento es una estructura parecida a una hendidura con su eje largo paralelo a la inserción del cornete inferior. Durante la infancia va creciendo en altura y anchura, dependiendo de múltiples factores tanto anatómicos como fisiológicos, la posición final del piso del seno maxilar será determinada por la erupción de premolares y molares.

coleccionable20.tif 20/4/06 17:55 Página 234

Fig 2. Depresión anteromedial

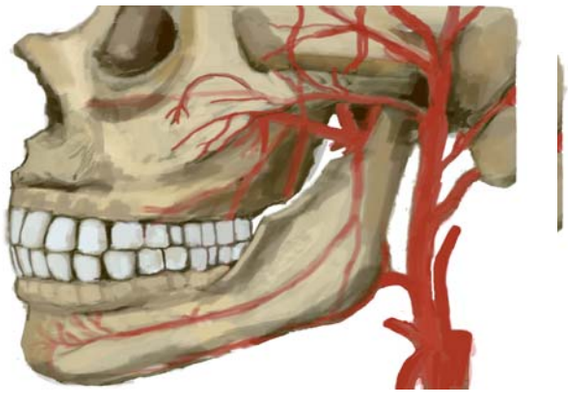

Fig 3. Vascularización del seno maxilar

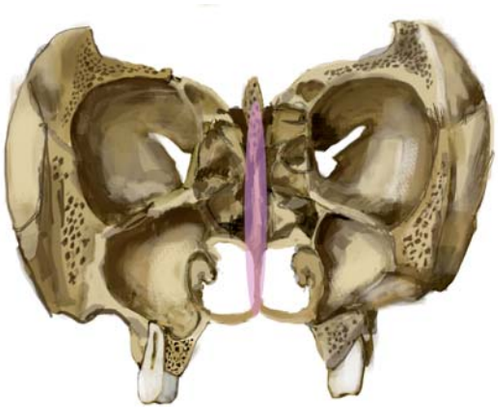

Fig 4. Unión sen-naso-lácrimo-etmoidal

Fig 5. Fragilidad de la pared postero-lateral

Fig 6. Aumento de la porción ósea palatina

Es una cavidad mixta, por un lado nasal por formar parte de las fosas nasales, con las que se comunica por el ostium a el meato medio (este orificio no se debe taponar en los procedimientos de la elevación sinusal, al ser el lugar de drenaje del seno maxilar, normalmente se sitúa a 30 mm. del piso del seno); pero también por otro lado es una cavidad dentaria por su relación intima con las raíces de premolares y molares superiores.

Sus límites anatómicos son:

— Pared anterior – La fosa canina y la cavidad nasal

— Pared posterior – La tuberosidad maxilar.

— Pared superior – El suelo de la orbita.

— Pared inferior – La cresta alveolar del maxilar superior

El seno maxilar es lobulado, y a veces prolongaciones de estos lóbulos (septos) forman tabiques completos, creando distintas dependencias en el seno. La localización de estos septos es de suma importancia antes de realizar la cirugía. Estos septos se pueden disponer tanto en sentido frontal como sagital.

El seno maxilar esta tapizado por la membrana de Schneider, que es una membrana mucosa de epitelio respiratorio, que es mas fina en fumadores; esta recubierta de un periostio fino que tiene una gran actividad osteoclástica, que se activa al desparecer la dentición del maxilar posterior, dando como resultado el aumento o neumatización del seno maxilar.

La irrigación del seno maxilar proviene de ramas de las arterias facial, maxilar interna, infraorbitaria, esfeno palatina y palatina mayor.

Desde el punto de vista de la Anatomía quirúrgica cabe destacar 5 importantes consideraciones:

1. Existencia de una prolongación anteriomedial del piso del seno maxilar, por la progresiva extensión de las cavidades sinusales, bajo los laterales del piso de las fosas nasales, a la que es difícil acceder.

2. Existencia de compromiso vascular, por la presencia de arteria intraósea procedente de las ramas terminales de las arterias ptérigo-maxilares, que se puede afectar por la osteotomía

3. Encrucijada naso-lácrimo-etmoidal, por lo que se puede afectar esa importante área por procesos infeccioso- inflamatorios sinusales.

4. Fragilidad de la pared posterior

coleccionable20.tif 20/4/06 17:55 Página 235

del seno maxilar, que puede ocasionar una hemorragia venosa por vasos del plexo venoso pterigoideo

5. Aumento de la porción ósea palatina, que puede impedir la realización de injerto óseo "de pared a pared", aprovechando dicha porción para insertar los implantes

HISTORIA

También denominado ANTRO DE HIGHMORE, ya que fue Nathaniel Highmore en 1651, el primero que le dio al seno maxilar su significado anatómico y clínico.

La técnica de elevación del seno maxilar fue descrita por primera vez por Boyne en 1965 para aumentar la cantidad de hueso para la colocación de una prótesis removible. Fue Tatum en 1977 quien hablo por primera vez de la posibilidad de utilizar el espacio antral para la colocación de implantes, basándose en el abordaje lateral que George Cadwell y Henri Luc describieron en 1918; en 1980 Boyne y James realizaron una descripción detallada de la elevación del piso del seno maxilar con el objetivo de colocar implantes; en 1986 Tatum publico la técnica estándar, y en 1996 tuvo lugar el "Sinus Consensous Conference" . En 1999, el 3º European Workshop in Periodontology señala cómo es un procedimiento válido para la inserción de implantes en sectores posteriores de los maxilares, con tasas de éxito similares a las zonas donde no se han insertado implantes, así como indica como de elección los injertos mmicroparticulados.

Finalmente, en 2005, los trabajos del grupo de Wallace en la Universidad de New York, demuestran la eficacia de los implantes de superficie rugosa, de los injertos con hidroxiapatitas microporosas y del uso de membrana en la pared lateral del seno

En 1984, Misch, estudia 385 elevaciones de seno y propone una clasificación en cuatro tipos de seno maxilar, según la altura del reborde óseo residual, subdivididos cada uno de ellos en dos tipos según la anchura ósea residual, y cada tipo y subtipo con un tratamiento específico. Esta clasificación sigue teniendo vigencia con algunas modificaciones.

Con todo ello se llevan practicando elevaciones de seno hace mas de 25 años, pero en los últimos años, debido a los avances en las superficies de los implantes, junto con los conocimientos en

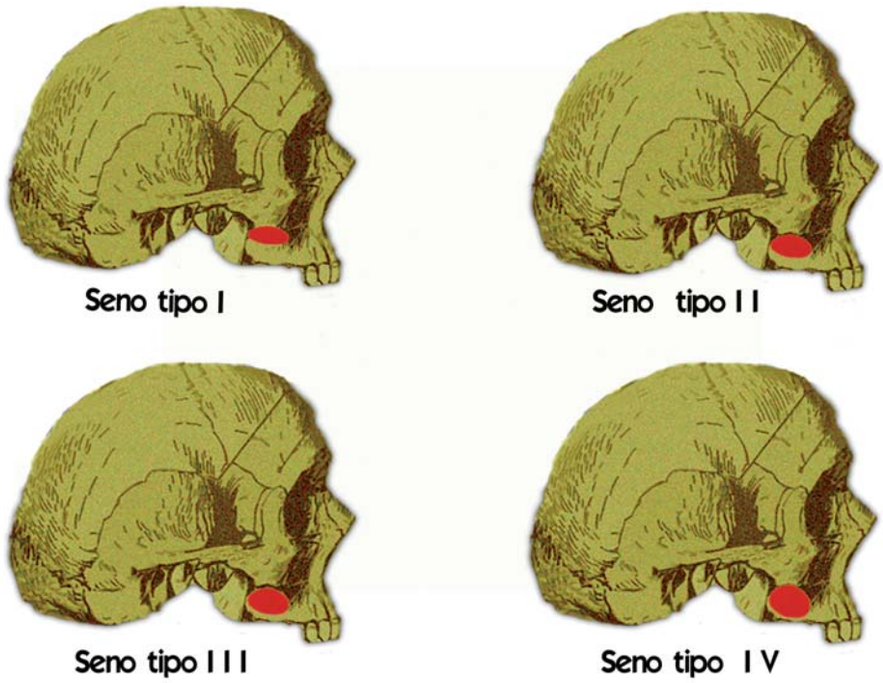

Fig 7. Clasificación de la atrofia sinusal

coleccionable20.tif 20/4/06 17:55 Página 236

biología ósea y los nuevos sistemas de regeneración ósea, podemos ofrecer a nuestros pacientes mayores índices de predictibilidad en nuestros tratamientos.

Requisitos

Realmente, el requisito fundamental es la no presencia del volumen de hueso necesario para insertar implantes, pero según lo descrito en la bibliografía, podemos señalar una serie de requisitos básicos:

— Altura del reborde alveolar residual menor de 10 mm.
— Anchura del reborde alveolar residual menor de 4 mm.
— No existencia de patología sinusal previa.
— No existencia de limitaciones anatómicas.

Cotraindicaciones

- **Anatómicas**:
  Inadecuada dimensión transversa del seno
- **Dento-oclusales**
  Inadecuado o gran espacio entre arcos
  Inapropiada relación intermaxilar
  Patología periapical asociada
  Enfermedad periodontal activa y sin tratamiento
- **Médicas**
  Enfermos terminales
  Factores que disminuyan la supervivencia del injerto
  Factores que contraindiquen la inserción de implantes
  Embarazo
  Diabetes II no controlada

Fig 8. Alternativas terapéuticas en el tratamiento de las atrofias

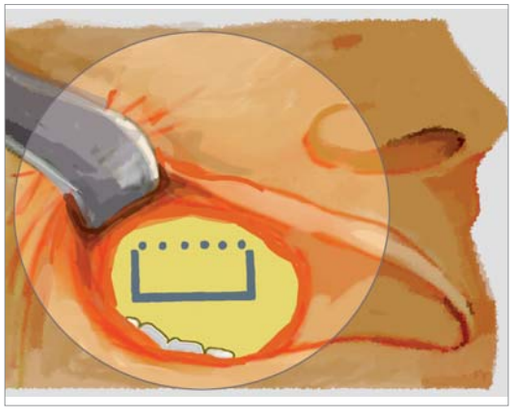

Fig 9. Técnica de Tatum: abordaje

Fig 10. Técnica de Tatum: osteotomía y fractura de la pared lateral

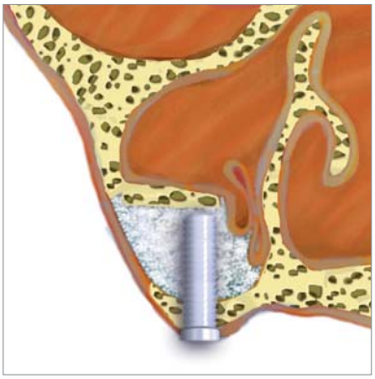

Fig 11. Técnica de Tatum: Injerto e implante

coleccionable20.tif 20/4/06 17:55 Página 237

- **Locales**
  Enfermedad séptica crónica del seno
  Sinusitis aguda y/o activa
  Persistencia de fístula oro-antral
  Tumores sinusales
- Hábitos
  Drogodependencias

Opciones de tratamiento

De acuerdo a la altura ósea residual, entre el piso del seno maxilar y la cresta alveolar, describiremos la siguiente clasificación terapéutica, modificada de la propuesta por Carl Misch en 1984, según lo indicado por Lozada y Salagaray (1993), las técnicas de Summers (1994), el estudio de Jensen (2002) y las conclusiones de Wallace (2005)

— Grado I – El hueso maxilar remanente es mayor de 10 mm. Tratamiento: Inserción de implantes de forma convencional sin elevación de seno.

— Grado II – El hueso maxilar remanente entre 8 y 10 mm. Tratamiento:

a) Colocación de implantes con elevación atraumatica del seno maxilar.

b) Colocación de implantes de diámetro ancho y longitud adecuada, sin romper la cortical sinusal.

c) En algunos casos, con altura residual entre 7-8 mm. podemos recurrir a la elevación atraumatica del seno maxilar, sobre todo si la anchura maxilar remanente nos permite la colocación de implantes de diámetro ancho.

— Grado III – La altura ósea residual esta comprendida entre 4 y 8 mm. Tratamiento: Inserción de implantes con elevación del seno maxilar con abordaje lateral en el mismo acto quirúrgico, la estabilidad primaria de los implantes viene dada por el hueso maxilar remanente.

— Grado IV – El hueso maxilar remanente es menor de 4 mm. Tratamiento: Elevación del seno maxilar por vía lateral y colocación diferida de los implantes en un segundo tiempo quirúrgico, después de la maduración del injerto antral.

TECNICA QUIRÚRGICA

Elevación atraumática del piso del seno maxilar

La técnica de osteotomos fue descrita por Summers en 1994, para la colocación de implantes en huesos tipo III y IV de la clasificación de Lekholm y Zarb, en el maxilar superior, en la zona de la tuberosidad y por debajo del suelo del seno maxilar; sin la necesidad de utilizar fresas.

En la técnica original, los osteotomos están numerados del 1 al 5 y con cada número va aumentando el diámetro, son de forma cilindro-cónica y con una concavidad superior para provocar la compactación y la elevación de partículas óseas.

Es necesario conocer con exactitud la altura ósea remanente hasta el piso sinusal, mediante ortopantomografia,

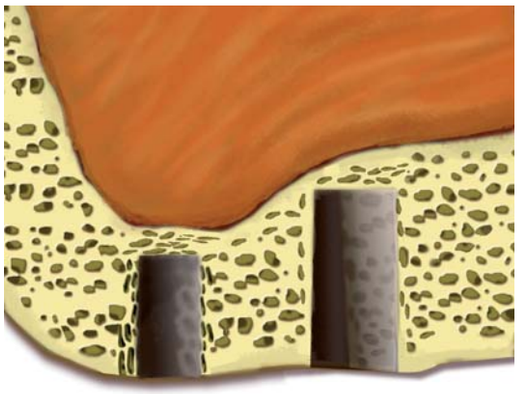

Fig. 12 Técnica de Summers (elevación atraumática del seno): preparación de alveolos

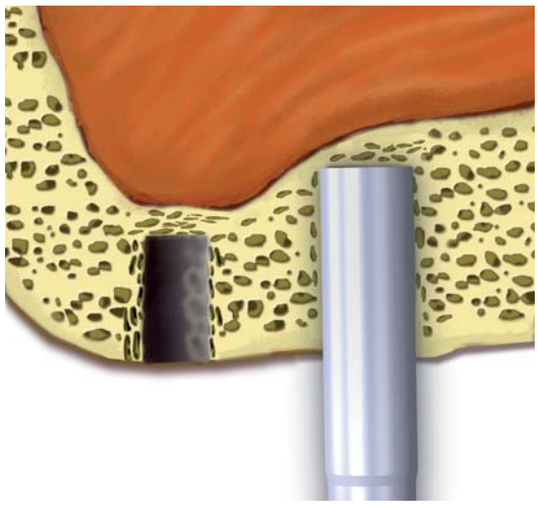

Fig. 13 Técnica de Summers (elevación atraumática del seno): aplicación de osteotomos

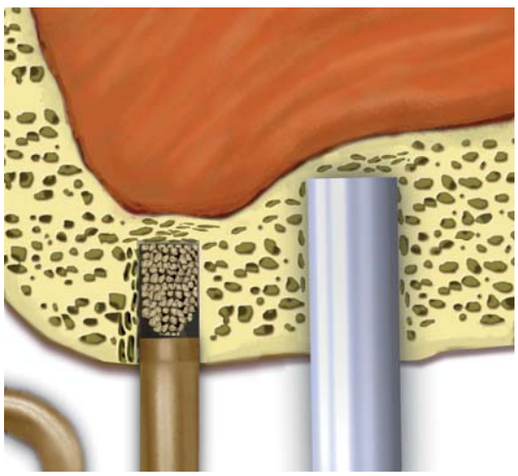

Fig. 14 Técnica de Summers (elevación atraumática del seno): inserción de injerto

coleccionable20.tif 20/4/06 17:55 Página 238

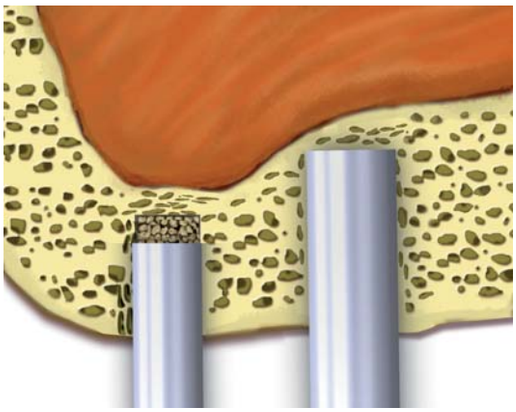

Fig. 15 Técnica de Summers (elevación atraumática del seno): compactación de injerto

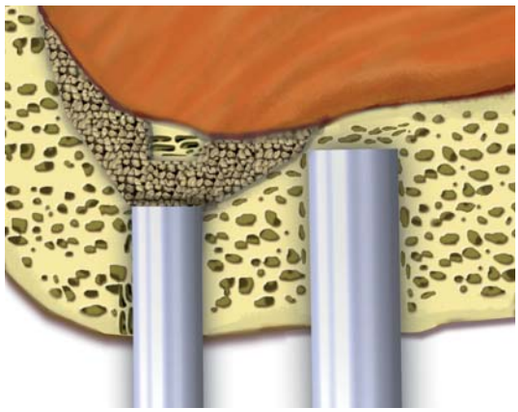

Fig. 16 Técnica de Summers (elevación atraumática del seno): fractura de cortical

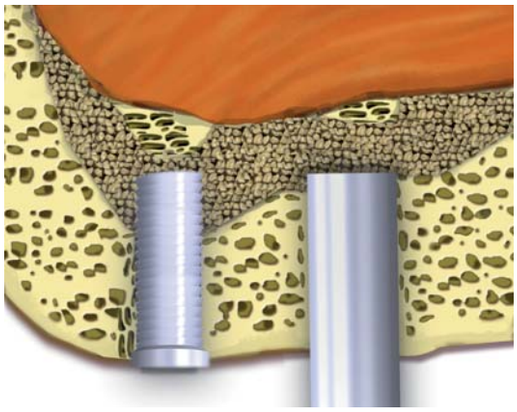

Fig. 17 Técnica de Summers (elevación atraumática del seno): elevación del piso del seno

Fig 18. Técnica de Tatum modificada o de la ventana lateral: incisión

TAC e incluso radiografías periapicales intraoperatorias.

El abordaje es por vía crestal a través del lecho del implante., y la técnica se realiza comenzando la instrumentación propia de la secuencia de implantes, llegando con la fresa de 2mm. hasta 1 mm. del piso del seno maxilar (para favorecer la entrada de los osteotomos), y mediante el uso de osteotomos se va aumentando el diámetro del lecho implantario, para conseguir la compactación en las paredes laterales del hueso maxilar (qué no suele ser de buena calidad, con escasa trabeculacion) y al compactarlo, se aumenta la densidad ósea en la zona y conseguimos una mejor estabilidad primaria del implante que se va a colocar. En huesos tipo IV basta con girar la mano hacia apical para labrar el lecho, mientras que en huesos tipo III es necesario golpear suavemente con un martillo quirúrgico, o ayudarnos de las fresas, alternativamente.

Una vez que el lecho tiene el diámetro de el implante que se va a insertar, se procede a fracturar la cortical del piso del seno con los osteotomos, y si es necesario se utiliza un martillo con ligeros golpes sobre el osteotomo, con lo que se consigue la elevación localizada de la cortical del seno maxilar junto con la membrana de Schneider.

Se indica la colocación de injertos óseos particulados (autógenos o xenoinjertos) entre la cortical sinusal y el osteotomo para introducirlos en el neoespacio formado mediante compactación del material de injerto a través del lecho del implante. La introducción del injerto en el lecho implantario se realiza con un instrumento adecuado.

Con esta técnica se puede colocar un implante de 2-3 mm. de mayor

coleccionable20.tif 20/4/06 17:55 Página 239

longitud que el lecho labrado, y además obtener anclaje bicortical. Si se es cuidadoso en todos los pasos de la técnica es casi imposible la perforación de la membrana.

La principal desventaja de la elevación atraumatica es la ausencia de visión directa de la membrana sinusal y del injerto que se coloca, mientras que la principal ventaja es la del mínimo traumatismo quirúrgico que sufre el paciente.

De esta técnica se han publicado numerosas variaciones, ya que la versatilidad de ella permite adaptarla a los usos y maneras de cada cirujano, y, en general, con todas las descritas, se han conseguido resultados superponibles a la técnica original:

— El abordaje mediante el uso de punch.

— La instrumentación con fresas se realiza siguiendo la sistemática quirúrgica de cada fabricante y los osteotomos solo se utilizan para romper la cortical del piso del seno, sin que se realice la compactación ósea.

— La fractura del piso del seno maxilar se realiza de forma controlada con las propias fresas con las que se labra el lecho implantario.

— Injerto de tipo bloque.

— Colocación de membrana de colágeno para proteger la membrana de Schneider del injerto óseo particulado y compartimentar mejor el neoespacio formado.

— Algunos autores publican elevaciones atraumaticas con injerto de 5-6 mm. y en la pared mesial del seno de hasta 7-8 mm. . Otros autores sin embargo, dicen que elevaciones mayores de 5 mm. producen la rotura de la membrana de Schneider.

— Uso combinado de trepano (sacabocados) y osteotomo, con impulsión hacia el seno de un bloque de hueso alveolar de casi la totalidad de la altura ósea residual, la zona labrada se rellena con injerto óseo y membrana de regeneración y en un segundo acto tras la maduración del injerto, se colocan los implantes con una longitud de casi el doble de la altura residual ósea inicial.

Elevación traumática del piso del seno maxilar

La incisión se realiza a nivel crestal o ligeramente hacia palatino, desde el área del primer premolar superior, o incluso del canino, según la longitud del seno junto con dos incisiones de descarga en la mucosa vestibular, a nivel de los extremos mesial y distal de dicha incisión, oblicuas para obtener un colgajo mas ancho en su base, y que permita un campo suficientemente amplio. En bastantes ocasiones, basta con realizar sólo la descarga a nivel mesial, prolongando la incisión distal hasta el área de la tuberosidad maxilar. El despegamiento mucoperióstico es a espesor completo.

La osteotomía de la ventana de acceso al seno maxilar, se practica en la pared vestibular maxilar (tipo Caldwell-Luc). Se realiza mediante instrumental rotatorio: contra ángulo, pieza de mano o turbina; con fresa redonda de diamante, de carburo de tungsteno o de acero, o incluso discos, o trefinas; siempre con abundante irrigación con suero salino estéril. Últimamente, se está aplicando también bisturíes de ultrasonidos (piezocirugía) con excelentes resultados.

El diseño de la ventana puede ser rectangular, ovalado o semicircular, de unos 20 mm. de longitud y 10 mm. de altura; y se extiende desde el área del primer o segundo molar hasta la pared anterior del seno. La osteotomía inferior debe ser paralela a la cresta alveolar maxilar y a 1- 3 mm. por encima del piso del seno maxilar, y la osteotomía superior debe quedar 4 mm. por debajo del limite del colgajo realizado. Las osteotomías verticales deben ser ligeramente divergentes. Las osteotomías se deben realizar muy cuidadosamente para no dañar la membrana de Schneider, que se aprecia por transparencia gris azulada, según se avanza en la confección de esta ventana quirúrgica. La osteotomía superior no debe ser completa para que actúe como eje de bisagra.

Una vez que la membrana sinusal se insinúa completamente, se procede a empujar la ventana ósea hacia el interior del seno, mediante un instrumento romo rotando el fragmento óseo hacia apical, a través del eje de bisagra de la osteotomía superior, para que sirva como nuevo techo de la cavidad que vamos a crear.

Durante todo este procedimiento hay que actuar con cuidado para no perforar la membrana sinusal, que se debe ir despegando con instrumental especifico, para que acompañe al fragmento óseo en su rotación (se debe tener especial cuidado con pequeñas aristas que hayan quedado de las osteotomías practicadas que son causa muy frecuente de perforación de la membrana).

Existe una maniobra ideada por Rosenlicht, la cual consiste en tapar la nariz al paciente y decirle que inspire profundamente, lo que nos ayudara a despegar la membrana sinusal; si la membrana no se moviliza, puede indicar una perforación. La maniobra de Basalva consiste en tapar la nariz del paciente e indicarle que intente espirar, y si vemos la aparición de burbujas de aire nos indica que existe una perforación de la membrana sinusal

Una vez se ha despegado totalmente la membrana de Schneider y visualizado su integridad durante todo el proceso de despegamiento de la misma, se procede a la colocación del injerto con la inserción simultanea de implantes o no según el caso clínico, como se vio en las opciones de tratamiento.

Previo a la inserción del material

coleccionable20.tif 20/4/06 17:56 Página 240

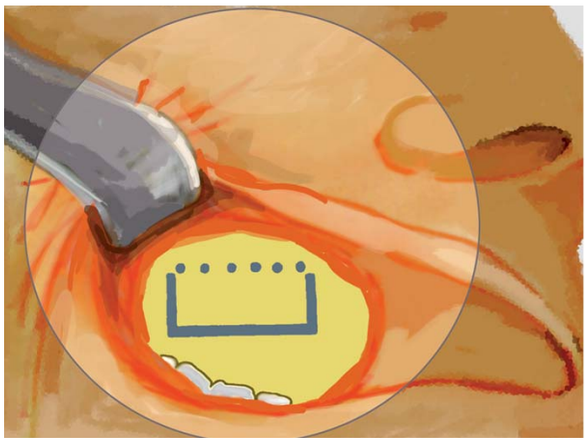

Fig 19. Técnica de Tatum modificada o de la ventana lateral: líneas de osteotomía

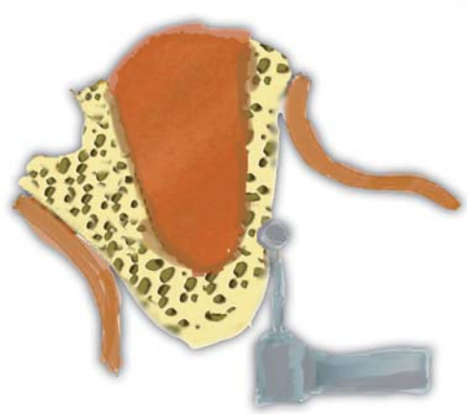

Fig 20. Técnica de Tatum modificada o de la ventana lateral: osteotomía con rotatorio

Fig 21. Técnica de Tatum modificada o de la ventana lateral: fractura de ventana lateral

Fig 22. Técnica de Tatum modificada o de la ventana lateral: membrana de piso de seno

Fig 23. Técnica de Tatum modificada o de la ventana lateral: injerto de pared medial

Fig 24. Técnica de Tatum modificada o de la ventana lateral:inserción de implante

coleccionable20.tif 20/4/06 17:56 Página 241

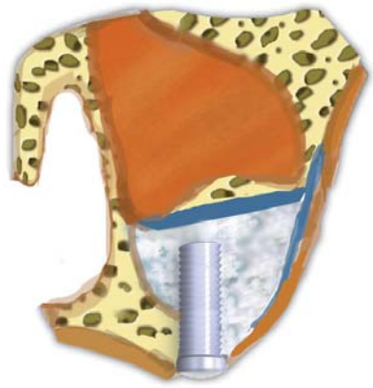

Fig 25 Técnica de Tatum modificada o de la ventana lateral: relleno de pared lateral y membrana lateral

de injerto, se debe comprobar que tengamos una buena irrigación de la zona, y en los casos en que no tengamos un sangrado espontáneo, debemos reavivar el interior de la cavidad sinusal para provocar un sangrado que favorezca la neoformacion ósea, mediante:

— Cucharillas curvas para rascar el suelo del seno y provocar el sangrado.

— Realizar múltiples y pequeñas perforaciones, con fresa de acero redonda y fina, desde la cortical externa a la interna.

— Hacer micro-perforaciones en la ventana ósea.

Posteriormente a esto, se adapta una membrana reabsorbible generalmente de colágeno, al techo de la nueva cavidad sinusal, tanto si la membrana está perforada como si no, y se labran los lechos de los implantes, si es el caso, y se procede a la inserción del material de injerto.

Si se van a colocar implantes en el mismo acto quirúrgico, se introducirá una primera porción de injerto en la pared medial del seno, para luego colocar los implantes y terminar con más aposición de injerto en la pared lateral, hasta rellenar completamente la cavidad sinusal, y compactándola de la manera adecuada, observando siempre que el material de injerto esté "teñido" o invadido por sangre.

En cuanto al tipo o tipos de injerto, ya señalamos en el capítuloXVIII de este Atlas (pág 201-216), cómo el material adecuado debe cumplir los tres ejes de la Regeneración ósea, y por ello, a modo de sistematización, proponemos la técnica que habitualmente realizamos:

• para los senos tipo II, en los que la técnica que realizamos es la de elevación atraumática con osteotomos, empleamos PRGF con hidroxiapatitas microporosas.

• Para los senos tipo III, en los que la técnica que empleamos es la elevación traumática de seno con inserción simultánea de implantes, empleamos PRGF con hidroxiapatitas microporosas y, si la obtención es sencilla, sin abrir un segundo campo quirúrgico, añadimos hueso autólogo.

• Para los senos tipo IV, en los que la técnica que empleamos es la elevación traumática de seno con inserción diferida (entre 6 y 9 meses) de implantes empleamos PRGF con hidroxiapatitas microporosas y hueso autólogo, procedente de un segundo campo quirúrgico (cresta iliaca, mentón, etc).

Finalmente, se prepara una segunda membrana reabsorbible (de colágeno) para la pared lateral del seno maxilar con el fin de cubrir la zona del abordaje realizado, y aislar el injerto de los tejidos blandos.

Se debe reposicionar el colgajo realizado y suturar sin tensión; es muy importante un sellado minucioso de los tejidos blandos, que queden cerrados de forma hermética.

Una vez terminado el procedimiento quirúrgico se realiza ortopantomografia de control y se instaura al paciente tratamiento médico con: antibiótico, antiinflamatorio no esteroideo, corticoide oral (si es necesario), colutorios de clorhexidina y analgésicos, así como las medidas postoperatorias comunes a toda cirugía oral (frío local, dieta blanda, etc.). Se deben evitar maniobras de hiperpresión en las primeras jornadas (submarinismo, vuelos en cabinas sin presurizar, estornudos, tos…), y se debe procurar que en todo momento el ostium del seno permanezca permeable, empleando los fármacos necesarios para ello. También se debe tranquilizar al paciente, advirtiéndole de la posibilidad de epistaxis postquirúrgicas

En los casos de senos maxilares Grado IV, la colocación de implantes es en un segundo acto quirúrgico, que se puede realizar entre los 6 y 9 meses tras la elevación de seno, dependiendo del tipo de injerto utilizado, y de la evolución general del paciente, si bien el estudio radiológico nos indicará con precisión el momento adecuado.

coleccionable20.tif 20/4/06 17:56 Página 242

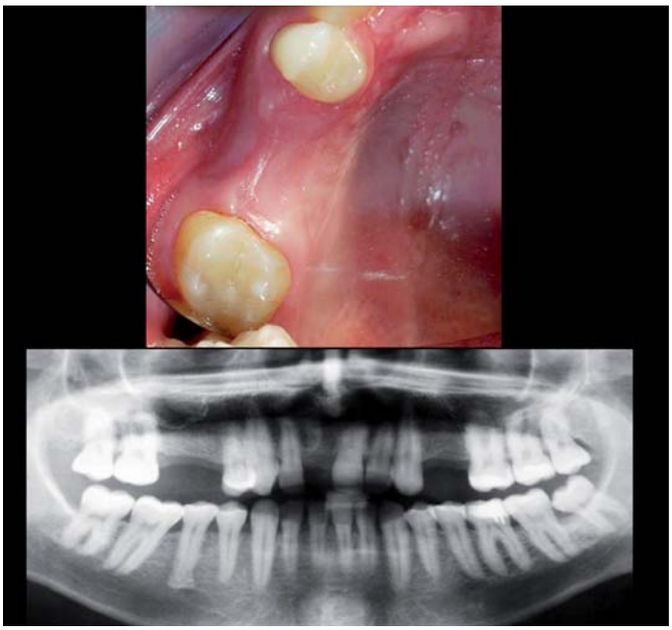

Fig 26. Caso 1: Seno tipo II y elevación atraumática de seno: preoperatorio

Fig27 Caso 1: aplicación secuencial de osteotomos

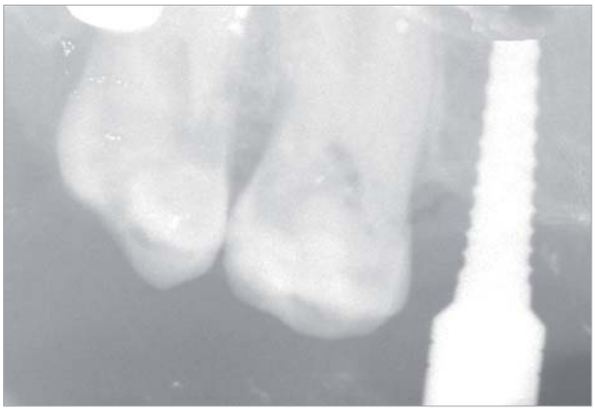

Fig 28. Caso 1: comprobación radiológica: osteotomo en piso del seno

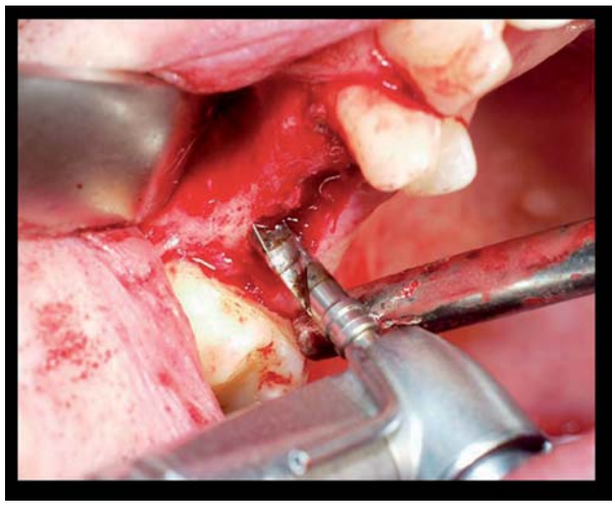

Fig 29. Caso1: secuencia de fresado: fresa final a longitud de trabajo

coleccionable20.tif 20/4/06 17:56 Página 243

Fig 30. Caso 1: inserción transalveolar del injerto

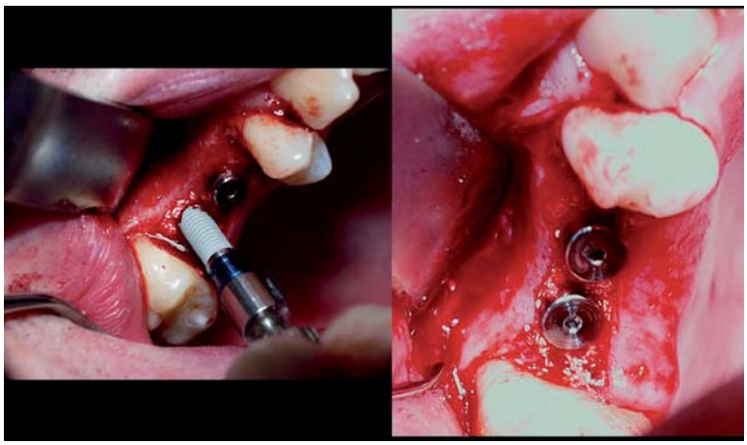

Fig 31. Caso 1: insrción de implantes



Fig 32. Caso 1: Comprobación radiológica

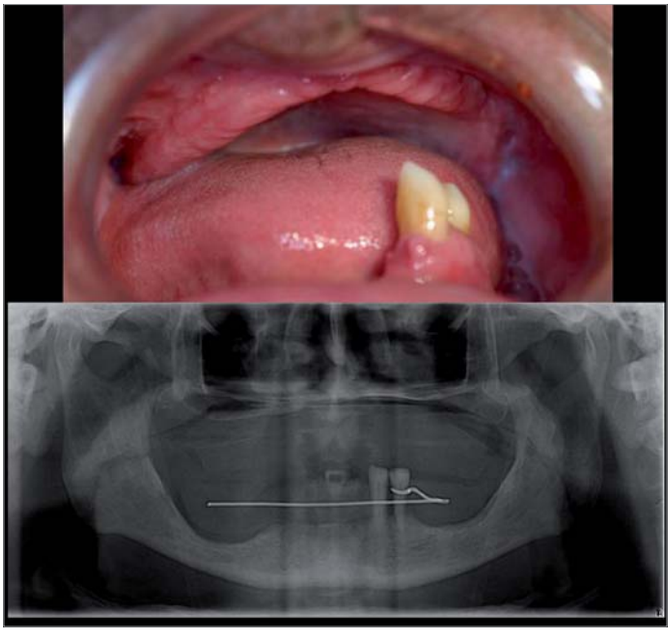

Fig 32. Caso 1: Comprobación radiológica

coleccionable20.tif 20/4/06 17:56 Página 244

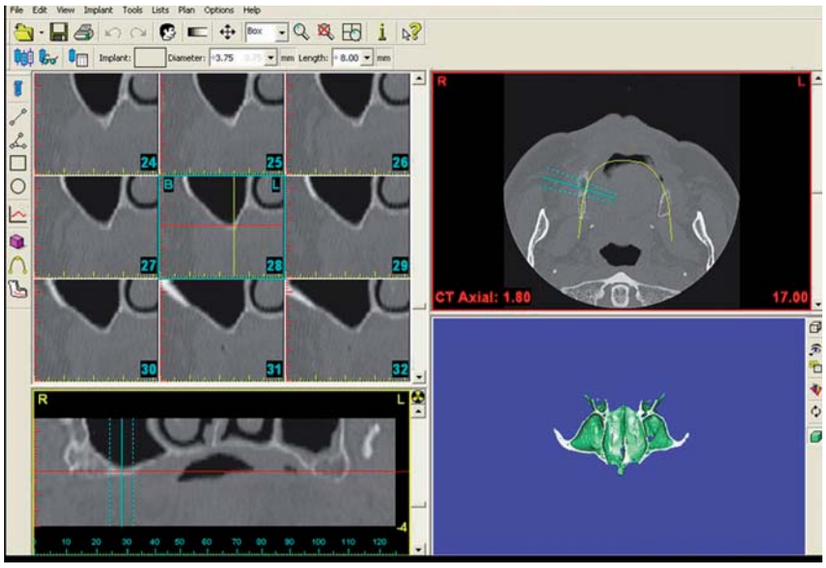

Fig 34 Caso 2 : tomografía axial de maxilar superior

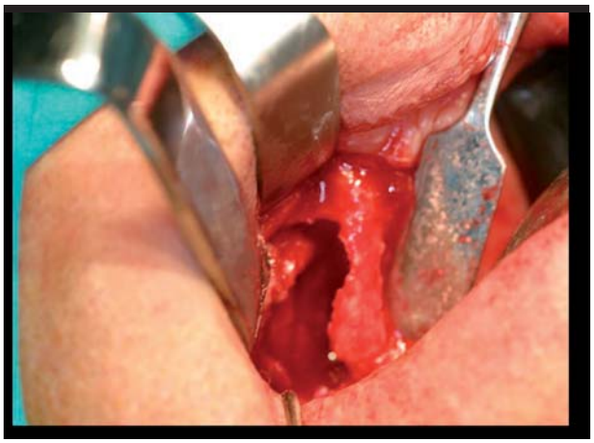

Fig 35. Caso 2: apertur a de ventana y luxación de pared

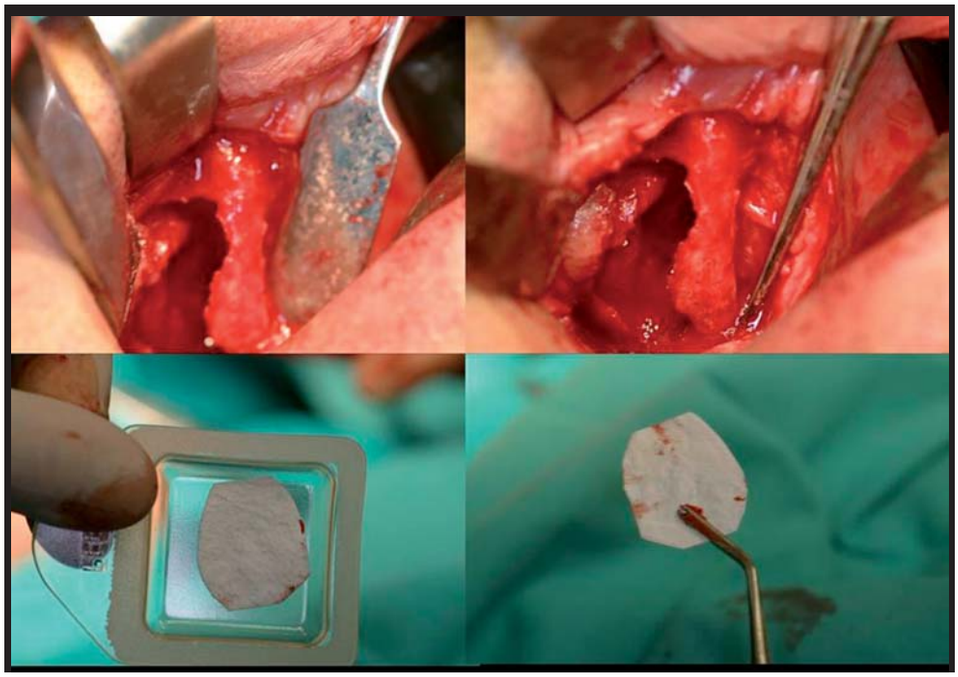

Fig 36. Caso 2: despegamiento de membrana de Schneider y adaptación de membrana de ROG

coleccionable20.tif 20/4/06 17:56 Página 245

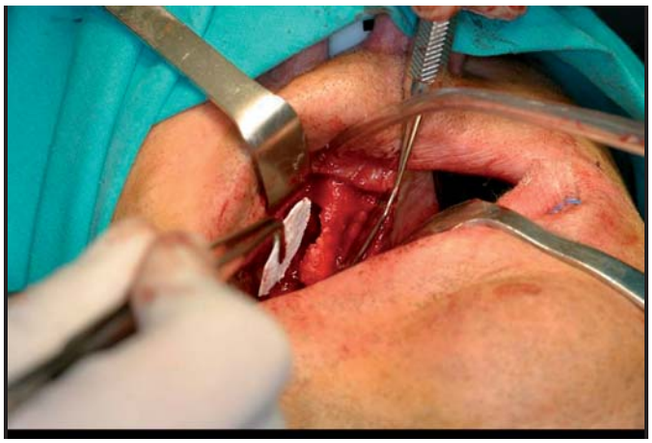

Fig 37. Caso 2: Inserción de membrana de piso de seno

Fig 38. Caso 2: relleno de seno con injerto

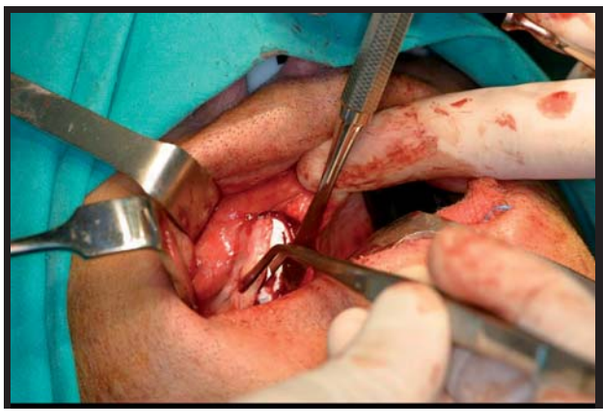

Fig 39. Caso 2: adaptación de membrana de pared lateral

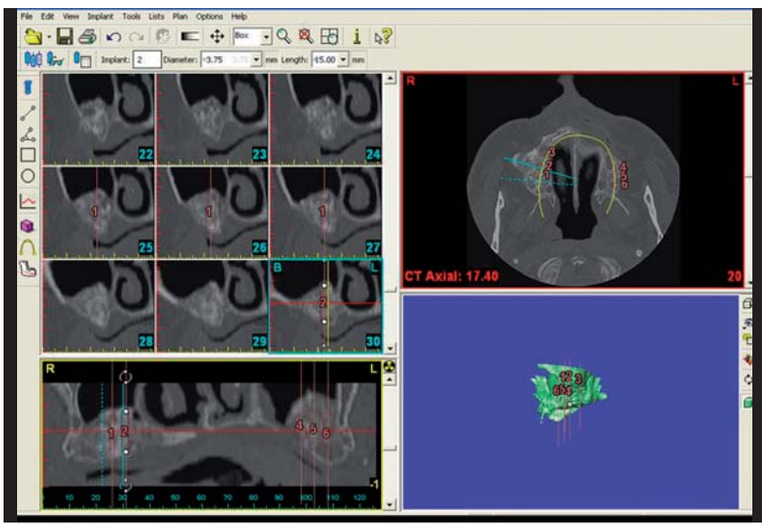

Fig 40. Caso 2: TAC. Evolución a los 6 meses

coleccionable20.tif 20/4/06 17:56 Página 246

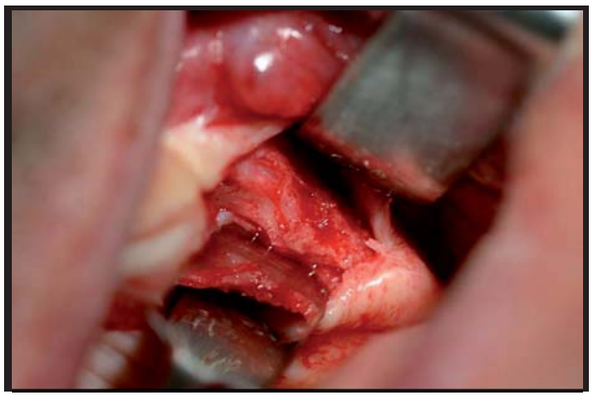

Fig 41. Caso 2: apertura y comprobación del área

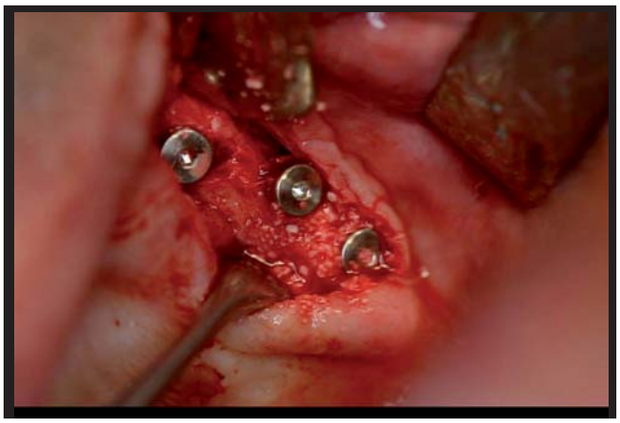

Fig 42. Caso 2: inserción de implantes

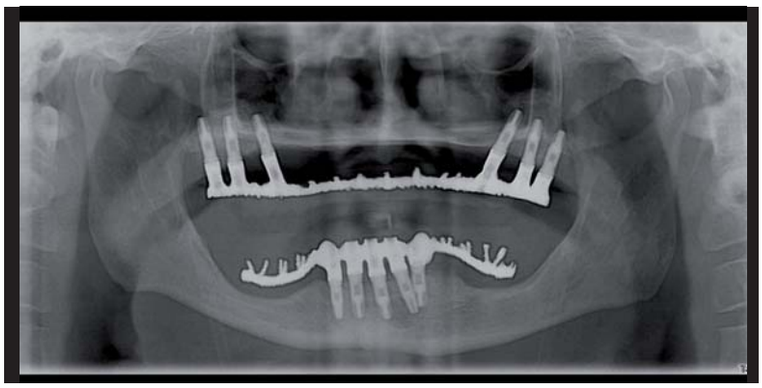

Fig 43 Csso 2: Radiografía final con rehabilitación

Fig 44. Caso 3: Seno tipo III y elevación traumática de seno con técnica de Tatum modificada con doble membrana, inserción simultánea de implantes e injerto de PRP e hidroxiapatita microporosa. Preoperatorio

coleccionable20.tif 20/4/06 17:56 Página 247

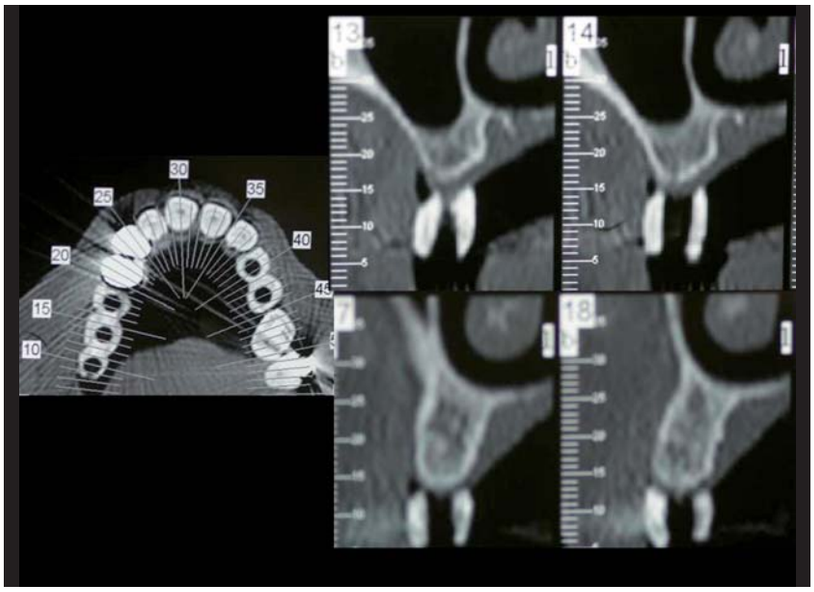

Fig 45. Caso 3: Tomografía axial computerizada de sector posterosuperior derecho

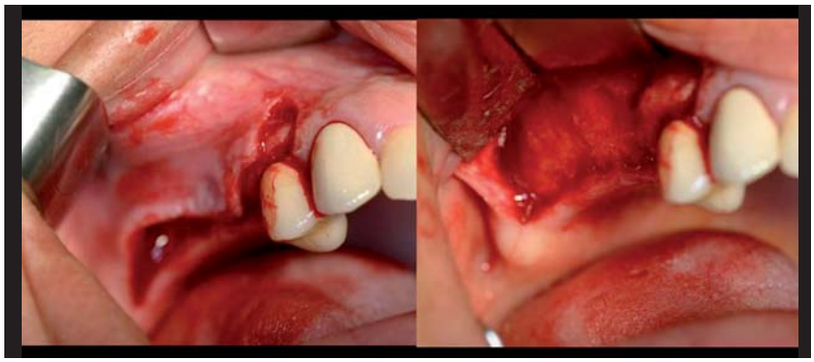

Fig 46. Caso 3: incisión y despegamiento

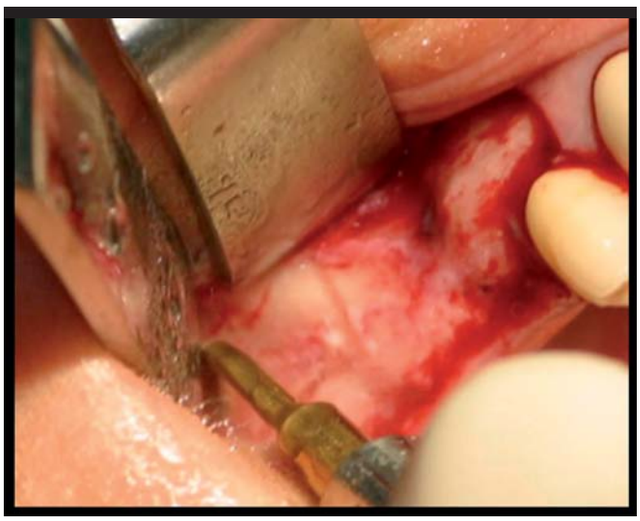

Fig 47. Caso3:: Preparación de ventana de acceso lateral con piezocirugía

coleccionable20.tif 20/4/06 17:56 Página 248

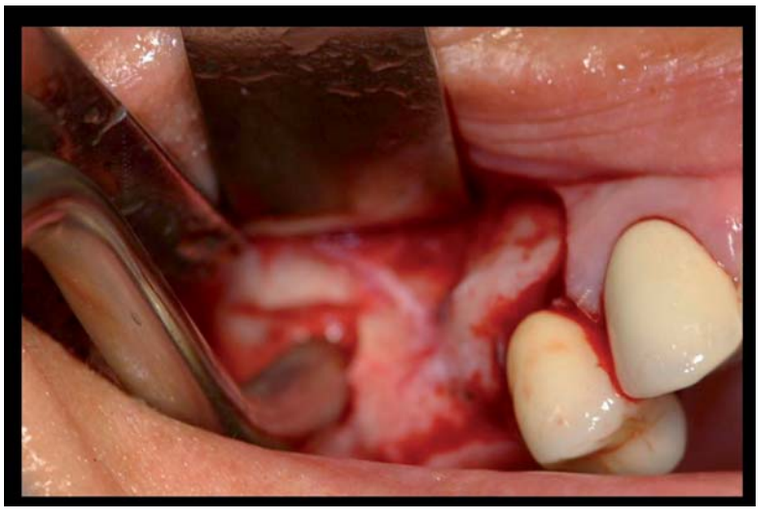

Fig 48. Caso 3: Fractora de pared lateral del seno

Fig 49. Caso 3: Apertura del seno

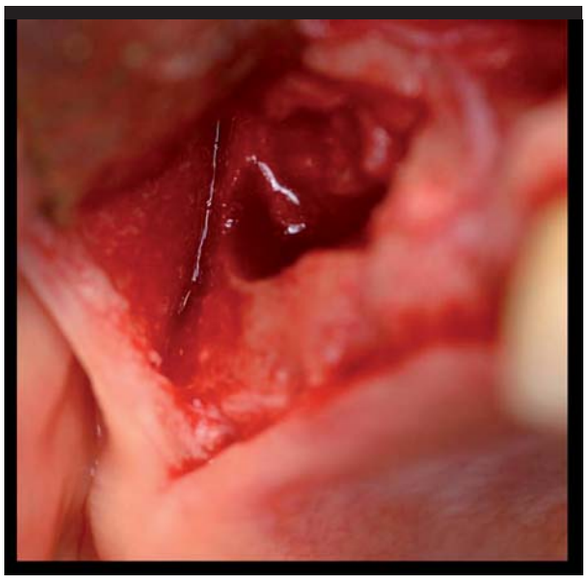

Fig 50. Caso 3: Despegamiento de membrana con piezocirugía

coleccionable20.tif 20/4/06 17:56 Página 249

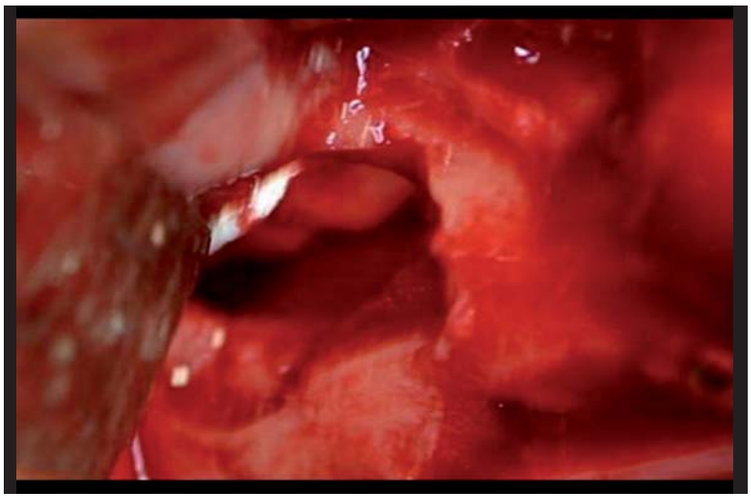

Fig. 51 Caso 3: Adaptación de membra na de piso sinusal

Fig 52. Caso 3: Relleno de pared medial de seno

Fig 53. Caso 3: Pared medial con injerto. Fresado de alveolos de impalntes

coleccionable20.tif 20/4/06 17:56 Página 250

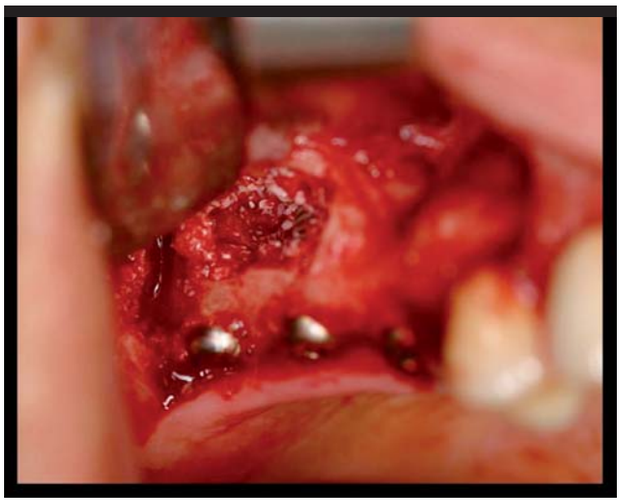

Fig 54. Caso 3: Implantes insertados en seno

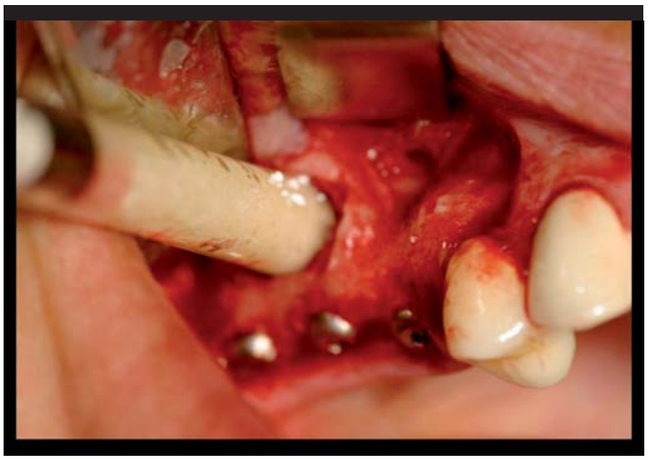

Fig 55. Caso3: Relleno de pared lateral de seno

Fig 56. Caso 3: Pared lateral compactada

Fig 57. Caso 3: Adaptación de membrana de pared lateral

coleccionable20.tif 20/4/06 17:56 Página 251

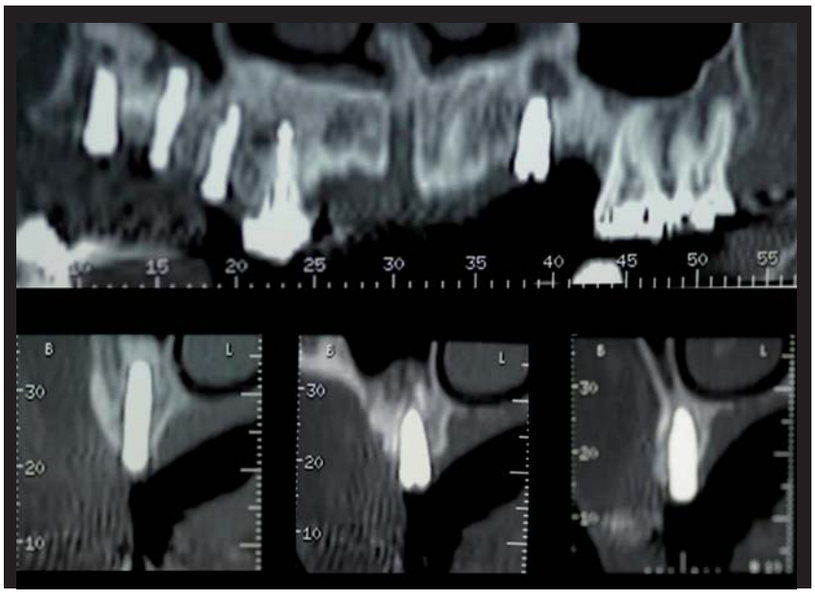

Fig 58 Caso 3: Control radiológico tras 6 meses de evolución

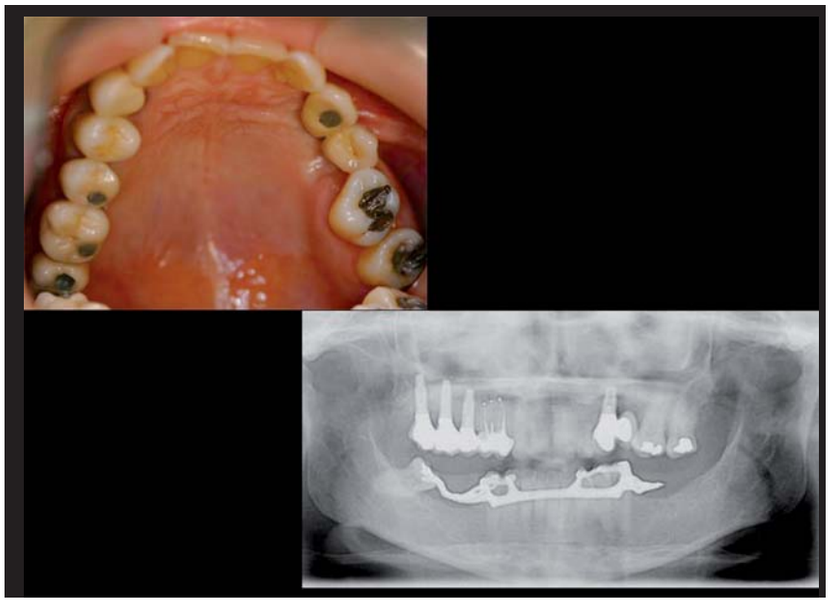

Fig 59. Caso 3: Prótesis insertada en boca. Ortopantomografía final

Complicaciones

Las complicaciones mas frecuentes derivadas de la cirugía del seno maxilar son:

— Intraoperatorias

- Perforación de membrana
- Fractura del reborde alveolar residual
- Obstrucción del ostium
- Hemorragia de la arteria intraósea de pared sinusal externa
- Daño a dentición adyacente

— Postoperatorias tempranas

- Dehiscencia de sutura
- Infección aguda
- Pérdida de implante
- Pérdida de injerto
- Exposición de la membrana de ROG

— Postquirúrgicas tardías

- Pérdida de injerto
- Fallo de implante
- Migración de implante (aspiración en seno maxilar)
- Comunicación buco-sinusal
- Dolor crónico
- Sinusitis crónica
- Mucocele
- Trombosis séptica del seno cavernoso.

coleccionable20.tif 20/4/06 17:56 Página 252

BIBLIOGRAFÍA

Bowen A., Vara J. C., Sánchez A. Diagnostico en Implantologia. Gaceta Dental 2005 (coleccionable: Atlas practico de implantologia oral. Capitulo V).

Bowen A. y cols. Regeneración ósea. Gaceta Dental 2006 (coleccionable: Atlas practico de implantologia oral. Capitulo XVIII).

Boyne JP., James RA. Grafting of the maxillary sinus floor with autogenous marrow and bone. J Oral Surg 1980; 38: 613-6.

Block M., Kent J. Maxillary sinus bone grafting. 1995; 29: 78-502.

Misch CE. Implantologia contemporanea. Ed. Mosby Doyma 1995.

Padrós A. y cols. Elevación del seno maxilar mediante discos para la osteotomía y colocación simultanea de implantes. Descripción de la técnica. Rev. Esp. Odontoestomatológica de Implantes 2005; 13 (3): 159-164.

Misch C. Maxillary sinus augmentation for endosteal implants. Organized alternative treatment plans. Int. J. Oral Implant 1987; 4: 49-58.

Pikos Michael A. Maxillary sinus membrane repair: report of a technique for large perforations. Implant Dentistry. Vol. 8 nº 1, 1999.

Sada Moreno, E. El seno maxilar en la implantologia. Comentarios y técnica del coagulo. Prof. dent., vol. 3, nº2. Febrero 2000 pags. 97-102.

Fugazzotto PA. Técnica modificada para elevaciones sinusales mediante sacabocados y osteotomos: consideraciones técnicas y discusión de indicaciones. Rev. Esp. Odontoestomatológica de Implantes 2002; 10 (2). 91-95.

Summers RB. A new concept in maxillary implant surgery: The osteotome technique. Compend Contin Educ Dent. 1994; 2: 152-160.

Summers RB. The osteotome technique(Part II): The ridge expansion osteotomy (REO) procedure. Compend Contin Educ Dent 1994; 15(4): 422-434.

Summers RB. The osteotome technique (Part III): Less invasive methods of elevating the sinus floor. Compend Contin Educ Dent 1994; 15 (6).

Salagaray V, Lozada J. Técnica de elevación sinusal. Injerto subantral de inducción ósea. Madrid 1993

Baladrón y cols. Cirugia avanzada en implantes. Ediciones Ergón. 2000

Testut, L; Latarjet, A (1975). Tratado de anatomía humana. Tomo I. Salvat Editores. Barcelona.

Sinus Graft Consensous Conference, Academy of Osseointegration, Wellesley, MA, Nov 16-17, 1996. Int J Oral Maxillofac Implants 1998; 13(suppl).

Wallace S, Tarnow D, Froum S. Decision making for sinus graft surgery: Techniques based in clinical and histologic success. Amaeican Academy od osseointegration fifteenth annual meeting. New Orleans. March 10th, 2000.

Froum S, Tarnow D, Wallace S, Roher M, Cho Sc. Elevación del suelo del seno empleando una matriz ósea bovina inorgánica con o sin hueso autógeno: Análisis clínico, histológico, radiográfico e histomorfométrico. 2º parte de un estudio prospectivo en curso. Rev. Int Odont Res Perio 1998; 18: 529-43.

Tatum H. Maxillary and sinus implant reconstruction. Dent. Clin. Nort 1986; 30: 207-229

Chavanaz M. Maxillary sinus: Anatomy, physiology, surgery, and bone grafting related to implantology-Eleven years of surgical experience(1979-1990). J Oral Implantol 1190; 16: 199-209.

Padrós A, Arano JM. Implantes de corta longitud. Una revisión razonada de su uso. Revista Odontoestomatológica de implantes 1994; 57-72.

Lamberti VS. Subantral graft: clinical application of the biological principles osseoinduction in the treatment of posterior maxillary atrophy. Int. J. Dent. Symp. 1994; (1): 56-59.

Hirsch JM, Eriksson. Maxillary sinus augmentation using mandibular bone graft and simultaneous installation of implants. A surgical technique. Clin Oral Implants Res 1991; 2: 91-96.

Betts, Miloro M. Modification of the sinus lift procedure for septa in the maxillary antrum. J. Oral and Maxillofac. Surgery. 1994; 52: 332-333.

Van den Bergh JP, Ten Bruggenkate CM, Disch FJ, Tuinzzing DB. Anatomical aspects of sinus floor elevation. Clin Oral Implants Res 2000 Jun; 11(3): 256-265.

Timmenga N, Raghoebar GM, van Weissenbruch R, Vissink A. Maxillary sinus floor elevation surgery. A clinical, radiographic and endosopio evaluation. Clin Oral Impl res. 2003; 14: 322-328.

Benet O. Padros A. Padulles E. Elevación del seno maxilar. Revisión de la literatura. Gaceta Dental febrero 2005.

Anitua Aldecoa E. Un nuevo enfoque en la cirugía y prótesis sobre implantes. Puesta al día Publicaciones s. l. Vitoria. 1996.

Wallace SS, Froum SJ, Cho SC, Elian N, Monteiro D, Kim BS, Tarnow DP. Sinus augmentation utilizing anorganic bovine bone (Bio-Oss) with absorbable and nonabsorbable membranes placed over the lateral window: histomorphometric and clinical analyses. Int J Periodontics Restorative Dent. 2005 Dec; 25(6): 551-9.

Emmerich D. Sinus Floor Elevation Using Osteotomes: A Systematic Review and Meta-Analysis Journal of Periodontology 2005, Vol. 76, No. 8, Pages 1237-1251.

Lang, Thorkild, Lindhe et al. Proceedings of the 3rd European Workshop on Periodontology. Quintessence books. 1999. Barcelona.