Dr. Antonio Bowen Antolín
Médico Odontólogo. Universidad Complutense de Madrid (UCM).
Doctor en Medicina y Cirugía (UCM).
Fellow European Board Oral Surgery.
Director Máster en Implantología y Periodoncia. Universidad Isabel I.

Dra. Margarita Vázquez Gómez
Doctora en Odontología. Universidad Rey Juan Carlos (URJC). Máster en Implantología y Periodoncia Universidad Isabel I. Profesora de Grado en Periodoncia (URJC).

Dra. Paola Lapietra
Doctora en Odontología. Universidad de Erlangen-Nuremberg (Alemania). Experta en estudios clínicos de biomateriales.

APLICACIÓN DE UN INJERTO DE FOSFATO DE CALCIO BIFÁSICO Y ÁCIDO POLILÁCTICO PARA EL MANTENIMIENTO DEL VOLUMEN VESTIBULAR CON IMPLANTES INMEDIATOS

INTRODUCCIÓN

La colocación de implantes osteointegrados como parte del tratamiento rehabilitador de nuestros pacientes ha sido bien documentado en la literatura, siendo éste uno de los tratamientos con mayor predictibilidad en el campo de la Odontología (1).

En los últimos años han aumentado en gran medida los estudios relacionados con la colocación de implantes inmediatos a la extracción del diente, puesto que esta técnica ofrece ciertas ventajas, tales como que disminuye el número de cirugía y los tiempos totales de tratamiento; permite mejorar los resultados estéticos en los casos adecuadamente diagnosticados y ejecutados; minimiza el trauma quirúrgico, sobre todo en los casos en los que se pueden realizar procedimientos sin colgajo, y se reduce la necesidad de procedimientos complejos de injerto óseo (2).

Tras la extracción del diente se inician los procesos de remodelación y reabsorción, que afectan en mayor medida al aspecto vestibular de la tabla ósea (3). El motivo principal por el que se reabsorbe este proceso es porque la tabla vestibular, sobre todo en el sector anterior, suele ser muy estrecha, (1 mm o menos en aproximadamente el 83% de los casos) (4, 5), de modo que gran parte de esta tabla está constituida por hueso fasciculado (Bundle Bone (BB)), el cual recibe su irrigación del ligamento periodontal y los vasos supraperiósticos del tejido blando vestibular. Por ello, al realizar la extracción, el BB pierde la irrigación proveniente del ligamento periodontal y se produce la reabsorción, la cual se potencia si realizamos un colgajo a espesor total.

Estos procesos, que ocurren predominantemente dentro de las primeras semanas posteriores a la extracción, conducen a una gran cantidad de pérdida de volumen, especialmente en el aspecto horizontal de la cara vestibular de la cresta alveolar, seguido por la aparición de un defecto vertical (6-9).

056-067 Ciencia_Antonio Bowen.indd 56 27/6/22 10:12

Para compensar la pérdida de volumen, se han propuesto varios procedimientos quirúrgicos, que incluyen la inserción del implante mediante cirugía sin colgajo (10), una orientación más palatina del implante en su colocación, el aumento de tejidos duros y blandos (11, 12), la provisionalización inmediata y posiblemente el uso de cambio de plataforma.

En cuanto a las técnicas empleadas para conseguir mantener o minimizar la reabsorción que atañen a los tejidos blandos, la de elección es el empleo de cirugía mucogingival mediante un injerto de tejido conectivo (13).

Para conseguir minimizar esa pérdida ósea a expensas de tejido duro se ha propuesto el relleno del espacio entre la tabla ósea vestibular y la superficie del implante con un injerto óseo, pues parece compensar el proceso de remodelado óseo tras la extracción y promover la formación de nuevo hueso. Se han publicado en la literatura distintas técnicas que emplean aloinjertos o xenoinjertos para el relleno del alveolo postextracción; sin embargo, no acaban de mostrar una total eficacia, debido a la falta de reabsorción de los mismos (14).

Por este motivo, cada vez se recurre más al empleo de materiales aloplásticos, basados en hidroxiapatita o fosfato tricálcico para la regeneración ósea en Implantología.

El fosfato beta tricálcico presenta capacidad osteoconductiva y ha demostrado ser reabsorbible y, a su vez, capaz de estimular una nueva formación ósea. Para mejorar la capacidad osteoformadora y evitar la migración de células desde otros tejidos se han utilizado membranas, entre otras, de ácido poliláctico mostrando resultados favorables en la regeneración ósea guiada.

En este sentido, se ha propuesto el uso de un compuesto de fosfato de calcio bifásico (BCP), que contiene un 60% de hidroxiapatita y un 40% de ß-fosfato tricálcico, con los gránulos de ßTCP recubiertos con una micro película de polilactato, elaborado por Guidor, con el nombre comercial de Easy-Graft® Crystal, como material de relleno del *gap* en la colocación de implantes inmediatos.

MATERIAL Y MÉTODO

Se seleccionaron 10 dientes maxilares y/o mandibulares con indicación de extracción, por motivos periodontales, endodóncicos o por fractura radicular, que fuesen a ser rehabilitados con implantes osteointegrados, en 10 pacientes en los que las tablas óseas vestibulares tras la exodoncia fueran continuas o la pérdida de hueso no fuera mayor al 50%.

> **“LA COLOCACIÓN INMEDIATA DE LOS IMPLANTES NO EVITA LA REABSORCIÓN ÓSEA EN SÍ MISMA, Y A MENUDO SE OBSERVAN MARCADAS ALTERACIONES DE VOLUMEN AL FINAL DEL PERIODO DE CICATRIZACIÓN**

Los criterios de inclusión utilizados fueron los siguientes: pacientes de ambos sexos, mayores de 18 años y periodontalmente sanos, que requirieran extracción y decidan rehabilitarse mediante implantes osteointegrados. Los criterios de exclusión usados fueron pacientes embarazadas o en etapa de lactancia, pacientes con enfermedad sistémica descompensada o con enfermedades óseas, uso de bifosfonatos, fumadores actuales o que estuvieran tomando actualmente medicamentos anticoagulantes, dosis altas de corticosteroides, tratamiento con antibióticos en los últimos 30 días, radioterapia o quimioterapia y mala higiene oral.

Los pacientes con tablas óseas alveolares vestibulares/bucales dehiscentes, fenestradas o discontinuas, determinadas tras el estudio del CBCT de referencia antes de la extracción, o en los que tras la extracción del diente no estaba presente más del 50% de la altura del hueso bucal, fueron tratados con regeneración ósea guiada y excluidos del estudio.

Procedimiento quirúrgico

Se realizaron las exodoncias, utilizando un enfoque mínimamente traumático. Se realizó un legrado del

056-067 Ciencia_Antonio Bowen.indd 57 27/6/22 10:12

alveolo para eliminar todo el tejido granulomatoso y se irrigó el lugar con una solución salina isotónica estéril. A continuación, se colocó un implante en el lecho del alveolo del diente extraído, fresando en la pared lingual, siguiendo el protocolo de fresado indicado por el fabricante.

El espacio entre la pared vestibular del implante y la cara interna de la tabla vestibular (*gap*) se rellenó con Easy-Graft® Crystal (Guidor, USA) y, a continuación, se procedió a la sutura de la zona mediante puntos simples de 4/0 **(Figuras 1, 2 y 3).**

Los medicamentos prescritos a todos los pacientes fueron amoxicilina-clavulánico 550/125 mg (7 días) o 300 mg de clindamicina (7 días) para los participantes que declararon ser alérgicos a la amoxicilina, y 25 mg de dexketoprofeno (4 días). Se indicó a todos los participantes que se enjuagaran con gluconato de clorhexidina al 0,12% durante 30 segundos dos veces al día, y que evitaran cepillarse o tocar la zona quirúrgica durante 2 semanas. Las suturas se retiraron 2 semanas después de la cita quirúrgica. Se citó a los participantes a las 1, 2, 4, 12 y 24 semanas para controlar el proceso de cicatrización.

Análisis radiográfico

Se llevaron a cabo estudios radiográficos con CBCT (New Tom 5G; 110 kV; 2 mA) el día del estudio clínico y a los 6 meses después de la extracción de los dientes y colocación inmediata del implante osteointegrado con relleno del *gap* con Easy-Graft® Crystal.

Para evaluar los cambios radiográficos lineales desde la situación inicial hasta los 6 meses, los datos se

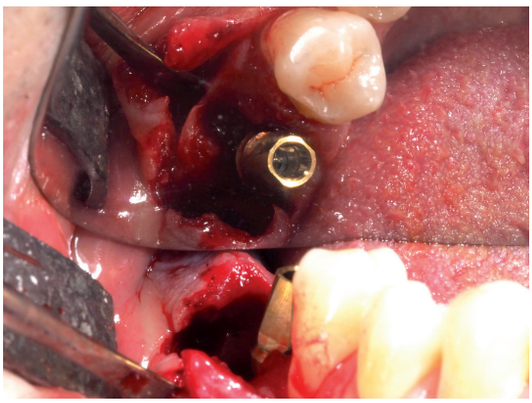

Figura 1. Colocacion del implante en el alveolo postextracción.

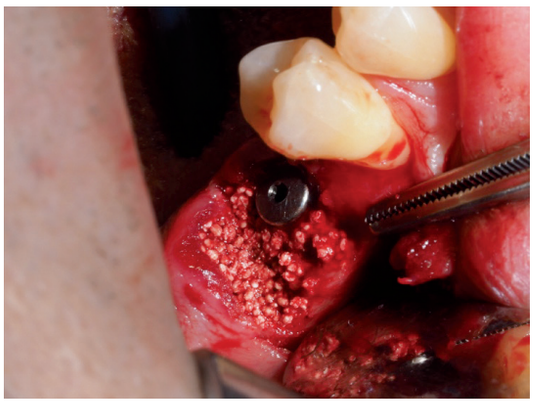

Figura 2. Relleno del *gap* con Easy-Graft® Crystal.

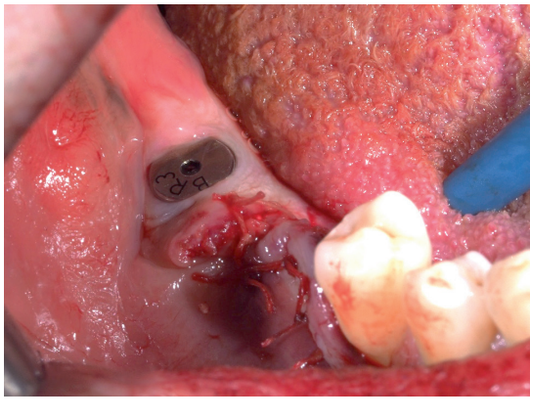

Figura 3. Sutura de la zona.

056-067 Ciencia_Antonio Bowen.indd 58 27/6/22 10:12

convirtieron al formato DICOM (*Digital Imaging and Communications in Medicine*) y se importaron al software InVesalius 3. Mediante el empleo de este programa, el CBCT previo se transformó en un modelo de malla de la superficie maxilar y mandibular, creando archivos STL que, posteriormente, se superpusieron al CBCT realizado a los 6 meses de la colocación del implante osteointegrado. Los datos fueron analizados mediante el empleo de un software de planificación implantológica (NemoScan, NemoTec, Biotech).

Evaluaciones lineales

Para cada paciente, se superpusieron los modelos radiográficos prequirúrgicos (MR0) y posquirúrgicos de 6 meses (MR1). La técnica de superposición incluía la selección de los mismos tres dientes en cada modelo. A continuación, el software pudo realizar una alineación y superposición automáticas de los dos modelos. El error medio de alineación de los dos conjuntos de datos se mantuvo por debajo de 0,1 mm para todos los sujetos.

Antes del análisis, se seleccionó el modelo prequirúrgico (MR0) como referencia, mientras que los modelos posquirúrgicos (MR1) se seleccionaron como modelo de test frente a la referencia. Para cada participante, a fin de medir la remodelación lineal, se obtuvieron 3 secciones transversales bidimensionales bucopalatinas: una en el centro del lugar de extracción (SC), otra en mesial (SM) y una tercera en distal (SD). En cada uno de estos cortes y para cada caso, se trazó en el modelo referencia una línea uniendo la parte más coronal de la cresta en vestibular con la parte más coronal de la cresta palatina/lingual, una segunda línea fue trazada 2 mm de manera paralela y apical a esta primera línea y, por último, se realizó otra línea paralela y 2 mm apical a la segunda, tal como se ve reflejado en la **Figura 4**.

En cada una de estas líneas se midió la anchura del hueso (AH) desde la pared vestibular a la palatina o lingual, tanto en el modelo prequirúrgico (MR0) **(Figura 5)**, como en el posquirúrgico (MR1) **(Figura 6)** y fueron comparadas mediante análisis lineales, el cual fue realizado por un solo examinador externo calificado (L.S.G.).

RESULTADOS

Descriptiva

En el presente estudio se evaluaron 10 implantes unitarios colocados en 10 pacientes diferentes. La muestra está formada por 6 hombres y 4 mujeres, todos ellos no fumadores. La edad de los pacientes que integraron el total de la muestra se situó en un intervalo de 25 y 64 años, siendo la edad media de la muestra de 47,1 años con una desviación estándar de 10,5 **(Gráficos 1 y 2)**.

Todos los implantes cicatrizaron sin complicaciones. Hasta la última visita de seguimiento, los pacientes no registraron ni comunicaron ningún acontecimiento adverso. Las profundidades de sondaje eran fisiológicas y no se encontraron signos de periimplantitis o mucositis periimplantaria. Todos los implantes presentaban suficiente cantidad de encía queratinizada alrededor de los mismos, en torno a 2-5 mm.

Estudio de cambios lineales

Para el análisis de los cambios lineales del hueso transcurridos los 12 meses se muestran los resultados en las **Tablas 1, 2 y 3**.

La pérdida media del nivel óseo marginal varió de 0,41 a 0,61 mm en la parte mesial, de 0,39 a 0,57 mm en la parte distal de los implantes y de 0,63 a 0,82 mm en el corte central.

DISCUSIÓN

Existen varios procedimientos para limitar los procesos de remodelación ósea tras la extracción de un diente y regenerar el volumen faltante. Esto incluye, por ejemplo, la cicatrización espontánea, la posterior colocación de implantes con regeneración ósea guiada (ROG) concomitante o procedimientos de preservación de la

> **“CADA VEZ SE RECURRE MÁS AL EMPLEO DE MATERIALES ALOPLÁSTICOS, BASADOS EN HIDROXIAPATITA O FOSFATO TRICÁLCICO PARA LA REGENERACIÓN ÓSEA EN IMPLANTOLOGÍA**

056-067 Ciencia_Antonio Bowen.indd 60 27/6/22 10:12

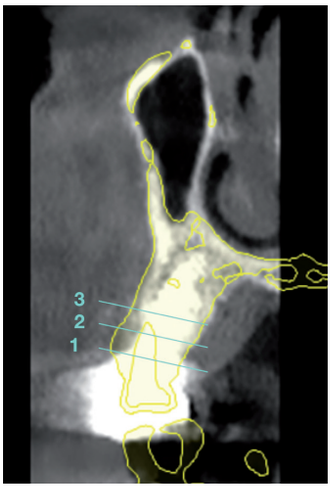

Figura 4. Donde se muestra la superposición del modelo de referencia (MR0) y el modelo test (MR1) y el trazado de las líneas en las que se llevaron a cabo las mediciones. Línea 1: que une la parte más coronal de la tabla vestibular con la parte más coronal de la tabla lingual. Línea 2: paralela a la anterior y 2 mm apical a la misma. Línea 3: paralela a la anterior y 2 mm apical a la misma.

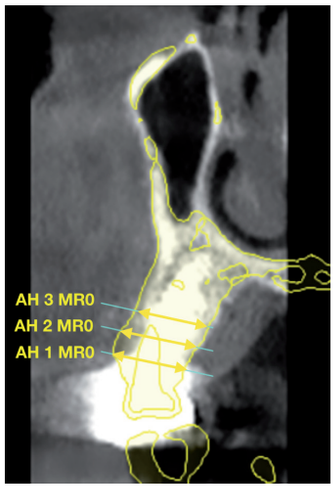

Figura 5. Anchura de hueso (AH) medida en las tres líneas determinadas anteriormente en el modelo prequirúrgico (MR0).

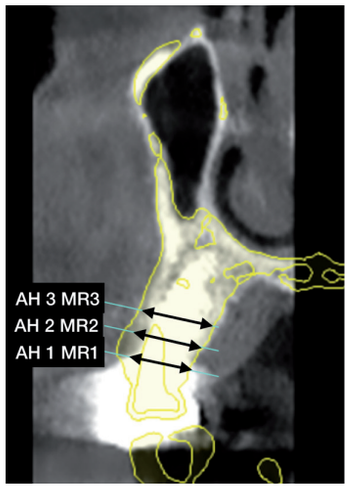

Figura 6. Anchura de hueso (AH) medida en las tres líneas determinadas anteriormente en el modelo postquirúrgico (MR1).

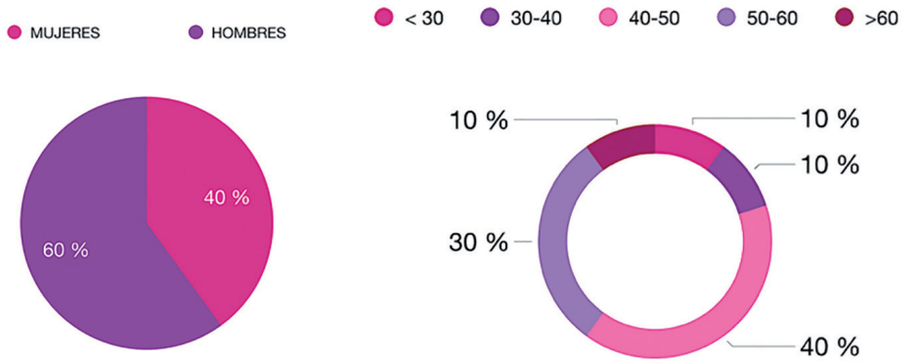

Gráficos 1 y 2.

056-067 Ciencia_Antonio Bowen.indd 62 27/6/22 10:12

Tabla 1. Examen radiográfico de las dimensiones de la cresta ósea en la sección MESIAL

	MR0	MR1	MRO - MR1 (mm)	MR0- MR1 (%)
AH 1	8.54 ± 1.21	7.93 ± 1.18	0,61 ± 0.45	6.87 ± 5.45
AH 2	8.97 ± 1.42	8. 45 ± 1.45	0.52 ± 0.36	5.89 ± 4.24
AH 3	9.34 ± 1.76	8.93 ± 1.83	0.41 ± 0.31	4.84 ± 3.78

AH: Altura de hueso en línea 1, 2 y 3
MR0: Modelo prequirúrgico
MR1: Modelo postquirúrgico

Tabla 1. Examen radiográfico de las dimensiones de la cresta ósea en la sección MESIAL.

Tabla 2. Examen radiográfico de las dimensiones de la cresta ósea en la sección DISTAL

	MR0	MR1	MRO - MR1 (mm)	MR0- MR1 (%)
AH 1	8.62 ± 1.25	8.05 ± 1.21	0,57 ± 0.49	6.41 ± 5.48
AH 2	9.09 ± 1.54	8. 58 ± 1.51	0.51 ± 0.41	5.77 ± 4.29
AH 3	9.51 ± 1.82	9.12 ± 1.87	0.39 ± 0.33	4.60 ± 3.82

AH: Altura de hueso en línea 1, 2 y 3
MR0: Modelo prequirúrgico
MR1: Modelo postquirúrgico

Tabla 2. Examen radiográfico de las dimensiones de la cresta ósea en la sección DISTAL.

Tabla 3. Examen radiográfico de las dimensiones de la cresta ósea en la sección CENTRO

	MR0	MR1	MRO - MR1 (mm)	MR0- MR1 (%)
AH 1	8.87 ± 1.32	8.05 ± 1.23	0,82 ± 0.49	9.23 ± 8.34
AH 2	9.24 ± 1.53	8. 53 ± 1.52	0.71 ± 0.41	8.04 ± 7.24
AH 3	9.67 ± 1.91	9.04 ± 1.91	0.63 ± 0.37	7.43 ± 6.38

AH: Altura de hueso en línea 1, 2 y 3
MR0: Modelo prequirúrgico
MR1: Modelo postquirúrgico

Tabla 3. Examen radiográfico de las dimensiones de la cresta ósea en la sección CENTRO.

056-067 Ciencia_Antonio Bowen.indd 64 27/6/22 10:12

“DESDE EL PUNTO DE VISTA BIOLÓGICO, EL ALVEOLO TRAS LA EXTRACCIÓN DEL DIENTE SE CURA SIMULTÁNEAMENTE A LA OSTEOINTEGRACIÓN DEL IMPLANTE

cresta y la posterior colocación de implantes con o sin ROG simultánea.

Desde un punto de vista clínico, las estrategias de tratamiento deben tener como objetivo optimizar la anchura y el volumen de la cresta, minimizar el número y la invasividad de las intervenciones quirúrgicas, y reducir los costes y la morbilidad del paciente. Este estudio se diseñó para evaluar la cicatrización de los tejidos duros tras la extracción del diente y la colocación del implante de forma inmediata con relleno del *gap* con Easy-Graft® Crystal (Guidor, USA). Los parámetros estudiados se evaluaron tras 12 meses de cicatrización.

El procedimiento descrito aquí propone un enfoque en una sola cirugía para acortar el tiempo total del tratamiento. Desde el punto de vista biológico, el alveolo tras la extracción del diente se cura simultáneamente a la osteointegración del implante. El relleno del *gap* con el injerto óseo crea una situación clínica comparable a la que suele producirse tras un procedimiento de preservación de la cresta, pero con la colocación simultánea de implantes. Al final del periodo de cicatrización, la remodelación espontánea de la zona postextracción ha sido compensada por el relleno óseo del hueco, preservando más del 90% del volumen original de la cresta alveolar, tal y como se desprende de las mediciones registradas en las **Tablas 1, 2 y 3** tras la comparación de las imágenes del modelo prequirúrgico (MR0) y postquirúrgico (MR1).

Dentro de los límites de esta investigación clínica, los datos presentados aquí apoyan la afirmación de que el injerto óseo que rellena el espacio entre el hueso remanente y el implante recién colocado desempeña un papel clave en la preservación de la remodelación vestibulopalatina de la cresta tras la extracción dentaria.

La colocación inmediata de los implantes no evita la reabsorción ósea en sí misma, y, a menudo, se observan marcadas alteraciones de volumen al final del periodo de cicatrización (15, 16). La magnitud de la pérdida de volumen óseo varía en función del grosor inicial de la tabla ósea vestibular en la zona de tratamiento (17).

Rellenar el espacio periimplantario con un biomaterial promueve la formación ósea y compensa el modelado y la remodelación de las paredes óseas del alveolo (18, 20). En un ensayo clínico aleatorizado y controlado que evaluaba los sitios de implante inmediatos después de un periodo de observación de 12 meses, los alveolos de control no tratados demostraron una reducción significativamente mayor de la altura y la anchura de la cresta en comparación con los alveolos de prueba, en los que el *gap* se rellenó con un sustituto óseo. Mientras que las zonas de control perdieron más del 20% de la anchura original, las zonas de test, donde se rellenó con el injerto óseo, solo sufrieron una reducción del 8% (19), valores que concuerdan con los resultados de nuestro estudio.

La influencia positiva de la preservación de la cresta alveolar alrededor de los implantes postextracción inmediata también se ha descrito en estudios experimentales (26). El uso de aloinjertos para rellenar los defectos óseos alrededor de los implantes dio como resultado un nivel de contacto hueso-implante situado más coronal que los sitios de control no tratados (22, 23).

CONCLUSIONES

La colocación inmediata de implantes con relleno del espacio periimplantario con Easy-Graft® Crystal desempeña un papel clave en la preservación de la remodelación vestibulopalatina de la cresta tras la extracción dentaria.

Los datos sugieren que el relleno del espacio entre el hueso y el implante compensa la remodelación del hueso marginal y mantiene el volumen original de la cresta ósea de los alveolos intactos.

056-067 Ciencia_Antonio Bowen.indd 66 27/6/22 10:12

BIBLIOGRAFÍA

1. **Buser D, Sennerby L, De Bruyn H.** Modern implant dentistry based on osseointegration: 50 years of progress, current trends and open questions. Periodontology 2000 2017 Feb; 73 (1): 7-21.
2. **Chen.** Consensus Statements and Recommended Clinical Procedures Regarding Surgical Techniques 2009.
3. **Chen ST, Wilson J, Thomas G, Hämmerle CHF.** Immediate or early placement of implants following tooth extraction: review of biologic basis, clinical procedures, and outcomes. The International journal of oral and maxillofacial implants 2004; 19 Suppl: 12-25.
4. **Huynh-Ba G, Pjetursson BE, Sanz M, Cecchinato D, Ferrus J, Lindhe J, et al.** Analysis of the socket bone wall dimensions in the upper maxilla in relation to immediate implant placement. Clinical oral implants research 2010 Jan; 21 (1): 37-42.
5. **Caneva M, Salata LA, De Souza SS, Bressan E, Botticelli D, Lang NP.** Hard tissue formation adjacent to implants of various size and configuration immediately placed into extraction sockets: an experimental study in dogs. Clinical oral implants research 2010 Apr:no.
6. **Araújo MG, Sukekava F, Wennström JL, Lindhe J.** Ridge alterations following implant placement in fresh extraction sockets: an experimental study in the dog. Journal of clinical periodontology 2005 Jun; 32 (6): 645-652.
7. **Schropp L.** Bone healing and soft tissue contour changes following single-tooth extraction: A clinical and radiographic 12-month prospective study Patient movement and motion artefacts in cone beam CT View project. 2003 -09.
8. **Cardaropoli G, Araújo M, Lindhe J.** Dynamics of bone tissue formation in tooth extraction sites. An experimental study in dogs. Journal of clinical periodontology 2003 Sep; 30 (9): 809-818.
9. **Tan WL, Wong TLT, Wong MCM, Lang NP.** A systematic review of post-extractional alveolar hard and soft tissue dimensional changes in humans. Clinical oral implants research 2012 Feb; 23 (s5): 1-21.
10. **Fickl S, Zuhr O, Wachtel H, Bolz W, Huerzeler M.** Tissue alterations after tooth extraction with and without surgical trauma: a volumetric study in the beagle dog. Journal of clinical periodontology 2008 Apr; 35 (4): 356-363.
11. **Thoma DS, Buranawat B, Hämmerle CHF, Held U, Jung RE.** Efficacy of soft tissue augmentation around dental implants and in partially edentulous areas: a systematic review. Journal of clinical periodontology 2014 Apr; 41 (s15): S77-S91.
12. **Christensen DK, Karoussis IK, Joss A, Hämmerle CHF, Lang NP.** Simultaneous or staged installation with guided bone augmentation of transmucosal titanium implants. A 3-year prospective cohort study. 2003 Dec 01.
13. **Yoshino S, Kan JYK, Rungcharassaeng K, Roe P, Lozada JL.** Effects of Connective Tissue Grafting on the Facial Gingival Level Following Single Immediate Implant Placement and Provisionalization in the Esthetic Zone: A 1-Year Randomized Controlled Prospective Study. The International journal of oral and maxillofacial implants 2014 Mar; 29 (2): 432-440.
14. **Spinato S, Agnini A, Chiesi M, Agnini AM, Wang HL.** Comparison between graft and no-graft in an immediate placed and immediate nonfunctional loaded implant. Implant dentistry 2012 Apr; 21 (2): 97-103.
15. **Botticelli D, Berglundh T, Lindhe J.** Hard-tissue alterations following immediate implant placement in extraction sites. Journal of clinical periodontology 2004 Oct; 31 (10): 820-828.
16. **Sanz M, Cecchinato D, Ferrus J, Pjetursson EB, Lang NP, Lindhe J.** A prospective, randomized-controlled clinical trial to evaluate bone preservation using implants with different geometry placed into extraction sockets in the maxilla. Clinical oral implants research 2010 Jan; 21 (1): 13-21.
17. **Ferrus J, Cecchinato D, Pjetursson EB, Lang NP, Sanz M, Lindhe J.** Factors influencing ridge alterations following immediate implant placement into extraction sockets. Clinical oral implants research 2010 Jan; 21 (1): 22-29.
18. **Tomasi C, Sanz M, Cecchinato D, Pjetursson B, Ferrus J, Lang NP, et al.** Bone dimensional variations at implants placed in fresh extraction sockets: a multilevel multivariate analysis. Clinical oral implants research 2010 Jan; 21 (1): 30-36.
19. **Cardaropoli D, Gaveglio L, Gherlone E, Cardaropoli G.** Soft Tissue Contour Changes at Immediate Implants: A Randomized Controlled Clinical Study. The International journal of periodontics & restorative dentistry 2014 Sep; 34 (5): 631-637.
20. **Tarnow DP, Chu SJ, Salama MA, et al.** Flapless postextraction socket implant placement in the esthetic zone: Part 1. The effect of bone grafting and/or pro-visional restoration on facial-palatal ridge dimensional change. A retrospective cohort study.
21. **Caneva M, Botticelli D, Pantani F, Baf- fone GM, Rangel IG Jr, Lang NP.** Deproteinized bovine bone mineral in marginal defects at implants installed immediately into extraction sockets: An experimental study in dogs. Clin Oral Implants Res 2012; 23: 106-112.
22. **Ricardo E, De La Cierva G, Cabarcos EL.** «Biomateriales cerámicos y poliméricos para Regeneración ósea».
23. **Bowen A, Ariño B, Garrido MA, Arnáiz González FJ .** Regeneración ósea periimplantaria con fosfato de calcio bifásico y ácido polilácctico. Gaceta Dental: Especial Implantes Julio 2014: 2-14.