Implantes anatómicos

Dr. Antonio Bowen Antolín
Médico odontólogo
Práctica privada en Implantología y Cirugía Bucal
Madrid

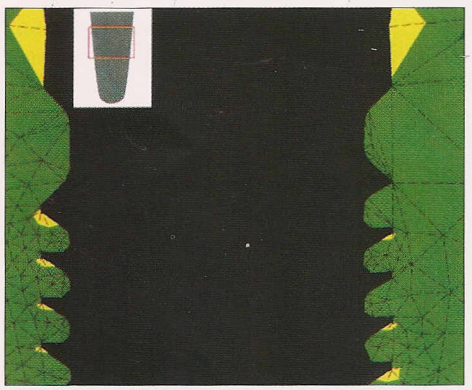

A

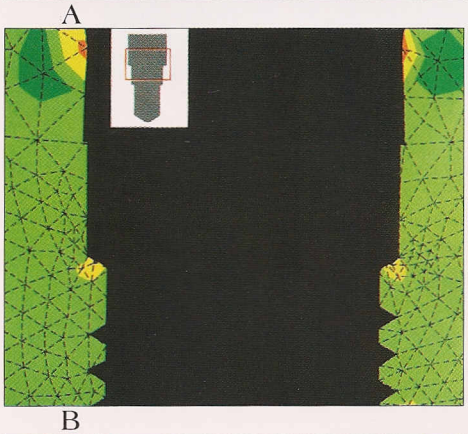

B

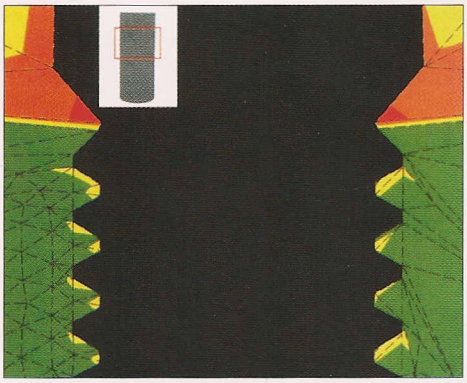

C

Análisis de elementos finitos: áreas de carga patológica en los implantes B y C, convencionales, y ausencia de patología en el implante anatómico A.

Introducción

El reto actual con que se encuentra la Implantología no es sólo reemplazar los dientes perdidos, sino hacerlo de la forma más estética y funcional posible, de forma que la restauración se aproxime lo máximo a la Naturaleza.

Los aditamentos estéticos de muchos sistemas de implantes consiguen aproximarnos lo máximo posible a una emergencia natural del diente, consiguiendo así contornos gingivales adecuados, pero el contorno cilíndrico de los implantes osteointegrados convencionales no consigue alcanzar los requisitos exigidos, debido a las diferencias con la forma de las raíces dentarias.

En este campo, los implantes anatómicos ofrecen ventajas significativas con respecto a los sistemas convencionales, consiguiendo el éxito funcional y estético, incluso en situaciones comprometidas.

Concepto

La morfología radicular de los dientes presenta una estructura cónica, con estrechamiento progresivo, desde la porción más cervical hasta la más apical. Por otra parte, la sección de la raíz dentaria se corresponde con la de un contorno circular o elipsoidal, variando éste según la altura de la sección a estudiar.

Esta misma forma se observa en los dientes tanto mono como multirradiculares, en los que tienden a converger, en la mayoría de los casos, las porciones apicales de las raíces, a fin de conseguir una estructura cónica de todo el complejo radicular.

Esta peculiar morfología, junto con la tendencia hacia la dislaceración distal de las raíces y la existencia de curvaturas de compensación, hace que la distribución de las cargas, tanto a nivel de conjunto como a nivel individual de cada diente, pueda estar compensada, evitándose, de esta manera, zonas de tensión que ocasionarían un daño al hueso, que se traduciría en una pérdida de soporte.

Los actuales sistemas de implantes tienden a concentrar las cargas en la porción más apical de éstos, lo que, unido a la morfología del cuello implantario, hace que se generen zonas de estrés en el extremo cervical y condu-



Distribución de cargas, condensación ósea y diseño del implante anatómico.

cen a una pérdida ósea temprana periimplantaria. Incluso los diseños de implantes roscados escalonados muestran una fatiga superior en el área cervical y en las zonas donde se produce el escalonamiento.

Por ello, se hace necesario el diseño y la utilización de un tipo de implante que cubra estos problemas, a fin de conseguir no sólo un satisfactorio resultado estético, sino un óptimo resultado funcional. Desde este punto de vista, el implante anatómico debe cumplir las siguientes características:

- Diseño cónico, con disminución del diámetro en sentido cérvico-apical.
- Paso de rosca decreciente, con roscas no cortantes en la porción apical, con el fin de comprimir el hueso.
- Longitudes y diámetros adecuados, que permitan adaptarse a la mayoría de situaciones anatómicas.
- Simplicidad quirúrgica.
- Sistema de hexágono externo, como elemento antirrotacional, tanto para las restauraciones unitarias como las de múltiples dientes.
- Posibilidad de adaptación de sistemas estéticos, cara a la rehabilitación prostodóncica.

Consideraciones clínicas

El éxito de una restauración implanto-soportada nos viene dado tanto por los parámetros funcionales como por los estéticos. Estos últimos no pueden ser alcanzados si los primeros no se han cumplido y se basan en la armonía, simetría y continuidad de la forma. Así,

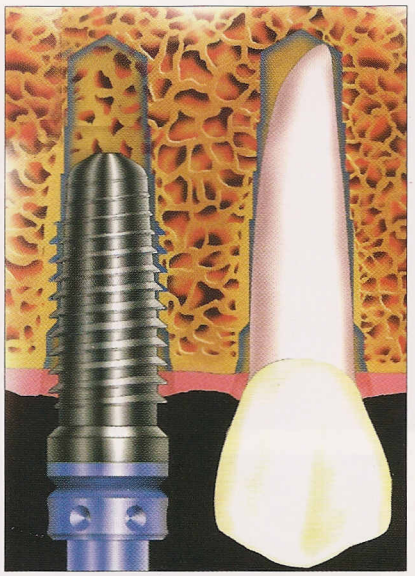

Implante inmediato postextracción.

para que un implante se considere estético se deben conjugar los siguientes parámetros:

- Óptima posición del implante para conseguir un adecuado perfil de emergencia.
- Morfología adecuada de los tejidos periimplantarios.
- Correcta planificación.

La posición ideal del implante dependerá de la posición del diente, y esto es especialmente importante en las restauraciones unitarias, en las que incluso leves angulaciones nos conducirán a unos contornos antinaturales del diente y de las papilas. Así, hay que considerar que la inserción del implante debe ser armónica en los tres planos: vestíbulo-lingual, mesio-distal y ápico-coronal.

La adecuada morfología de los tejidos periimplantarios hace que en ocasiones nos veamos obligados a realizar técnicas de regeneración ósea, pero con la utilización de implantes anatómicos estas técnicas pueden ser obviadas, especialmente en los casos de implantes inmediatos posextracción, donde el adecuado diámetro de los implantes anatómicos nos evita, en la mayoría de los casos, la utilización de injertos óseos, a la vez que nos permite conservar el patrimonio óseo; en este caso, reborde o apófisis alveolar.

La planificación juega un papel fundamental en Implantología al poder así insertar el implante en el lugar adecuado para la restauración prostodóncica, a la vez que nos permite descartar accidentes que modifiquen o contraindiquen la inserción del implante.

Indicaciones

Con lo anteriormente expuesto, parece definitiva la indicación de este tipo de implantes para todos los casos, pero hay unas situaciones en las que su aplicación tiene unas ventajas definitivas:

1. Implantes inmediatos postextracción.
2. Áreas limitadas anatómicamente:
   - Fosa subnasal, porción anterior del maxilar.
   - Seno maxilar.
   - Fosa sublingual, región posterior de la mandíbula.
   - Conducto mandibular.
   - Raíces convergentes de dientes adyacentes.
3. Estabilidad primaria del implante.
4. Estabilidad mecánica del sistema de hexágono externo.

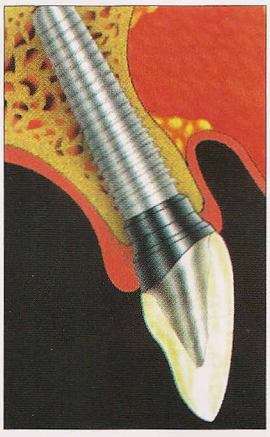

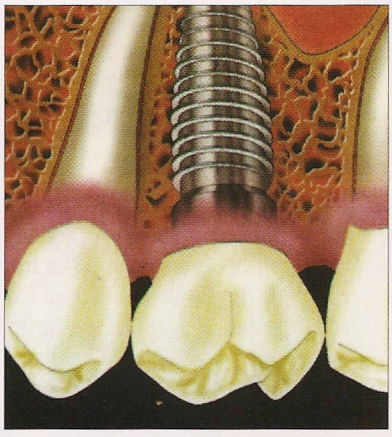

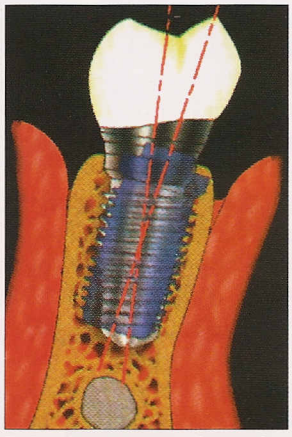

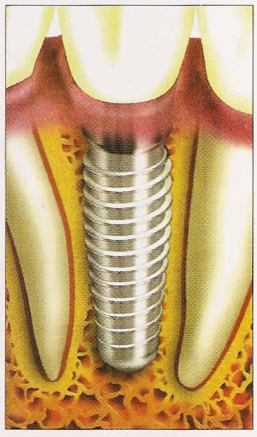

A: Implante en sector maxilar anterior; B: Implante en seno maxilar; C: Implante en conducto dentario; D: Implante en área de raíces convergentes.

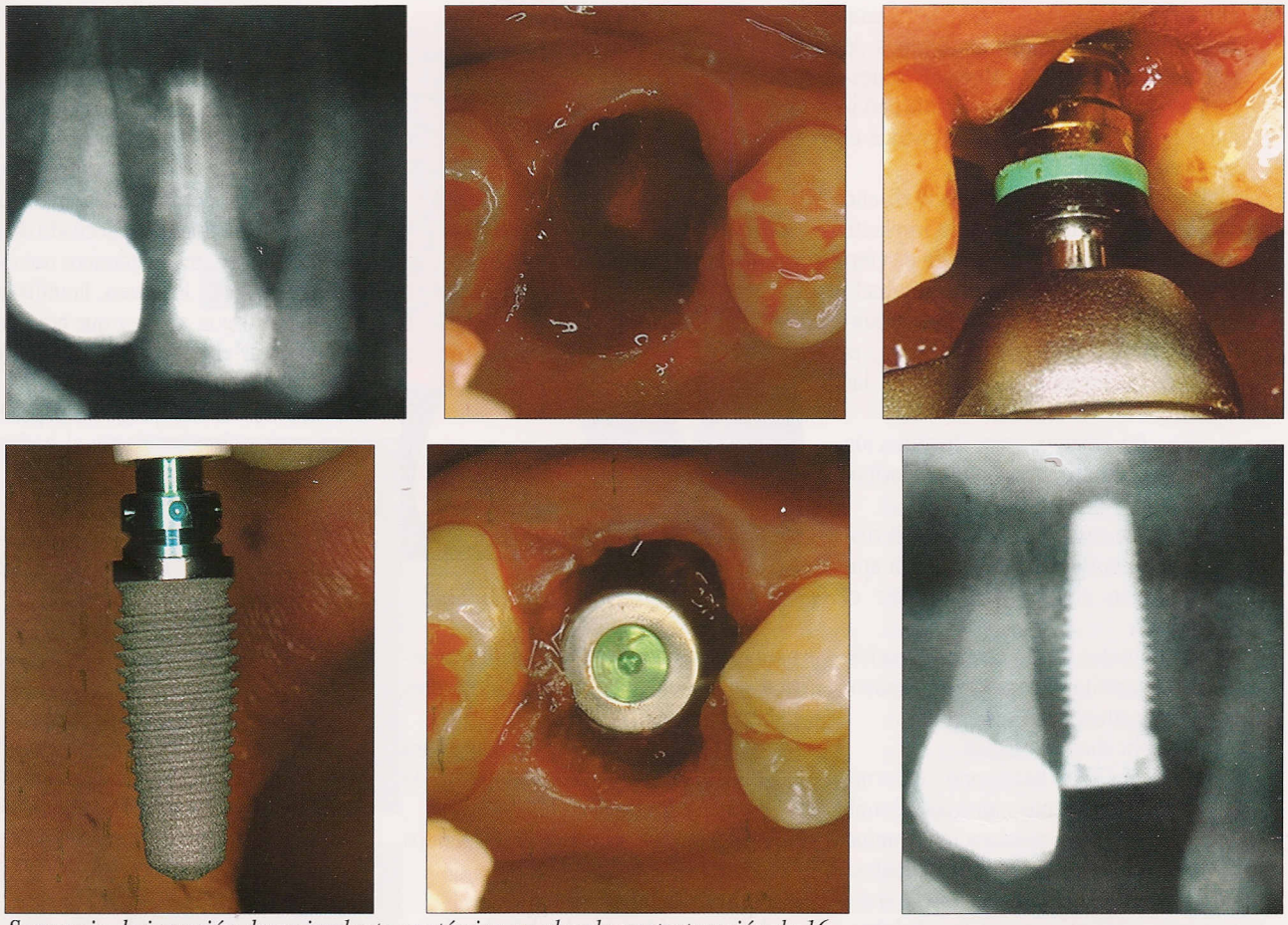

Secuencia de inserción de un implante anatómico en alveolo postextracción de 16.

1. Implantes inmediatos postextracción

Estos casos son los ideales para la utilización del sistema de implantes anatómicos, ya que así el defecto óseo que queda es rellenado completamente por el cuerpo del implante, evitando las técnicas de injertos óseos tan frecuentes en estos casos, cuando hay diferencia de diámetros.

Evidentemente, la morfología ósea va a quedar completamente preservada, por lo que el diámetro del implante debe aproximarse lo máximo posible al del diente a reemplazar, con el fin de conseguir un surco lo menos profundo posible, para evitar complicaciones periimplantarias a largo plazo.

En cuanto a la longitud del implante, ésta nos vendrá indicada por la cantidad de hueso remanente apicalmente a la zona de extracción. Lo ideal es conseguir siempre la máxima longitud, de forma que el incremento de soporte del hueso, unido a la disminución de la transmisión de cargas, mejore la estabilidad inicial del implante, aumentando al mismo tiempo su supervivencia.

2. Áreas limitadas anatómicamente

a) Fosa subnasal y porción anterior del maxilar

Con frecuencia se observa una disminución severa de volumen óseo en la zona subnasal, sobre todo en pacientes parcialmente edéntulos. En estos casos se suelen colocar implantes de diámetro estrecho, con el fin de conseguir permanecer dentro del lecho óseo, pero al final ocasionará problemas estéticos; por ello, otras veces se emplean implantes de diámetro mayor, con los que no se consigue la angulación adecuada, y, además, suelen producir fenestraciones y dehiscencias.

Con los implantes anatómicos se obvian ambos problemas, ya que la base coronal ancha del implante evitará los problemas estéticos al proporcionar un perfil de emergencia ideal, y la porción apical más estrecha quedará dentro del hueso.

b) Seno maxilar

Generalmente, el seno maxilar presenta unos márgenes mesiales y distales convexos, en forma de medialuna, por lo que se pueden utilizar efectivamente los implantes anatómicos, ya que gracias a su conicidad se evita la penetración en la cavida sinusal, al mismo tiempo que se utiliza al máximo el hueso disponible y se consigue una inclinación axial más favorable.

c) Fosa sublingual y región posterior de la mandíbula

La pared lingual en la región posterior de la mandíbula nos limita la longitud del implante, por lo que se tiende a insertar fijaciones de menor tamaño que el ideal, o se intenta reangular la trayectoria del implante. Con el perfil cónico de los implantes anatómicos se puede emplear un implante del tamaño adecuado, consiguiendo además mantener la trayectoria ideal.

d) Conducto mandibular

La existencia del conducto por el que discurre el paquete vásculo-nervioso mandibular nos limita siempre las posibilidades de inserción de implantes. Cuando en el estudio radiológico se aprecie una proximidad del nervio a la

zona de inserción de fijaciones, con los implantes anatómicos, debido a la conicidad de sus paredes, podremos utilizar un implante más largo que aquellos que sean de paredes paralelas.

Por otra parte, la distribución de fuerzas en la superficie ósea no irá dirigida exclusivamernte hacia el extremo apical del implante –con lo que pueden aparecer neuralgias y disestesias en relación con aumentos puntuales de presión en la zona– sino que se distribuirá por toda la superficie del hueso.

e) Raíces convergentes de dientes adyacentes

En general, la utilización de implantes cónicos permitirá siempre insertar fijaciones más largas sin riesgo de lesionar las raíces de los otros dientes, y esto es especialmente importante en aquellos casos en los que el espacio tiene forma de "V", ya que, al ser menor el diámetro apical del implante, no estaremos condicionados por las estructuras vecinas.

3. Estabilidad primaria del implante

La estabilidad primaria del implante es uno de los puntos críticos para que se verifique la osteointegración, especialmente en los huesos tipo III y IV. Al no tener filo cortante en las roscas apicales, los implantes anatómicos tienen una acción en esta zona similar a la de los osteotomos, comprimiendo el hueso adyacente al ápice lateralmente, incrementando la densidad del mismo, y, por tanto, mejorando su estabilidad.

4. Estabilidad mecánica del sistema de hexágono externo

La estabilidad mecánica del hexágono juega un importante papel, ya que durante la inserción de los implantes de mayor diámetro hay una gran resistencia ósea, por lo que los hexágonos convencionales tienden a lesionarse durante las maniobras de implantación. Los implantes anatómicos tienen un hexágono de mayor tamaño, que evita la lesión de los bordes, con lo que su indicación en estos casos evita los importantes problemas derivados de la lesión del hexágono, sobre todo en aquellos casos en los que las fuerzas laterales tienden a desestabilizar la prótesis posterior.

Contraindicaciones

Basándonos en el principio de que es necesario que el implante esté en contacto con la mayor cantidad de hueso posible, la contraindicación nos vendrá dada cuando con los implantes convencionales podamos tener mayor contacto con el hueso adyacente. Esto tiene una especial importancia en zonas atróficas de maxilares, donde nos encontramos muchas veces obligados a poner un mayor número de implantes de menor diámetro con disposiciones especiales, con tal de conseguir el adecuado soporte óseo.

Consideraciones prostodóncicas

1. Sector anterior

Uno de los retos más difíciles que hay en Implantología es conseguir la estética en las restauraciones del sector anterior. No es sólo la textura, brillo, color, etc., de la prótesis lo que la condiciona, sino el perfil de emergencia; o sea, la zona de transición entre la cabeza del implante a través del tejido blando y hasta la zona del margen.

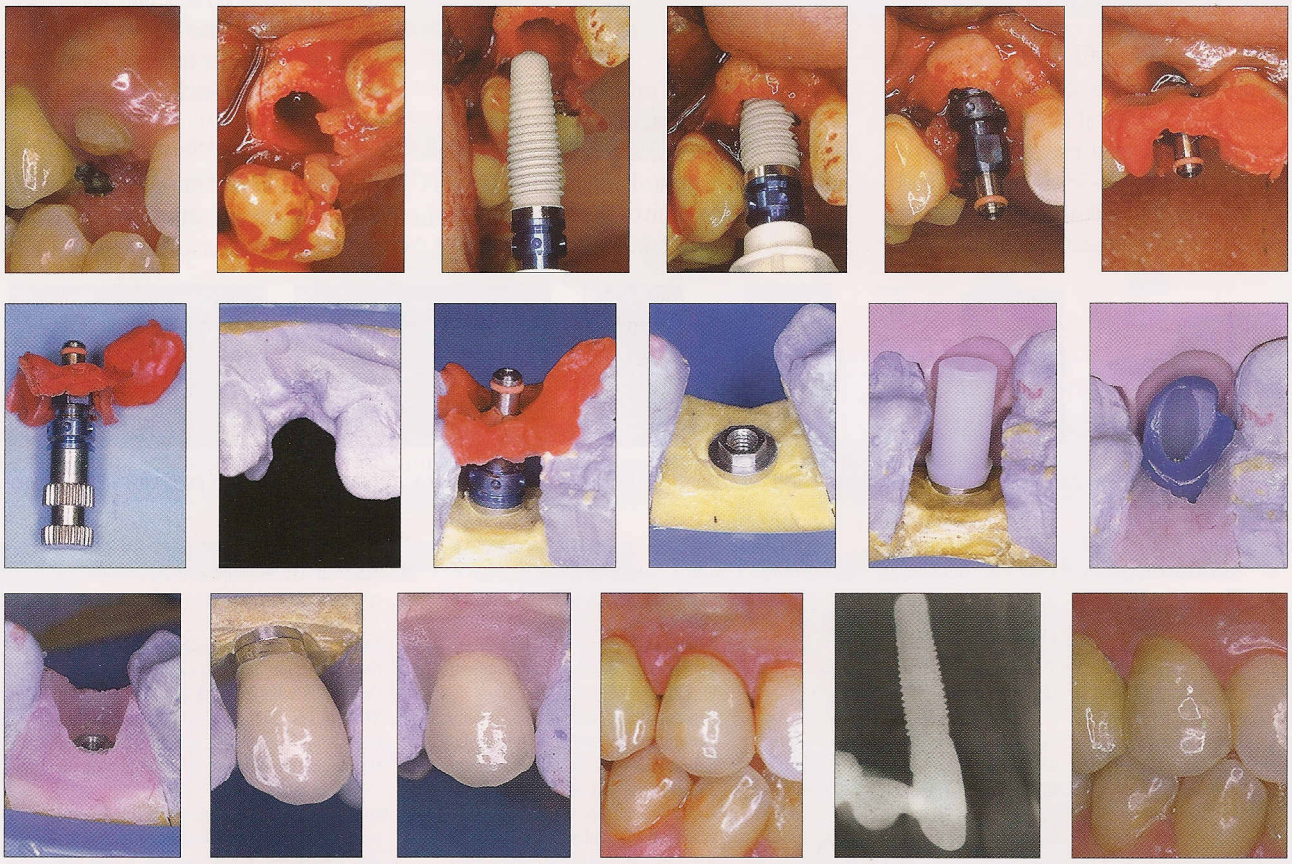

Secuencia de inserción de un implante anatómico en alveolo postextracción de 13.

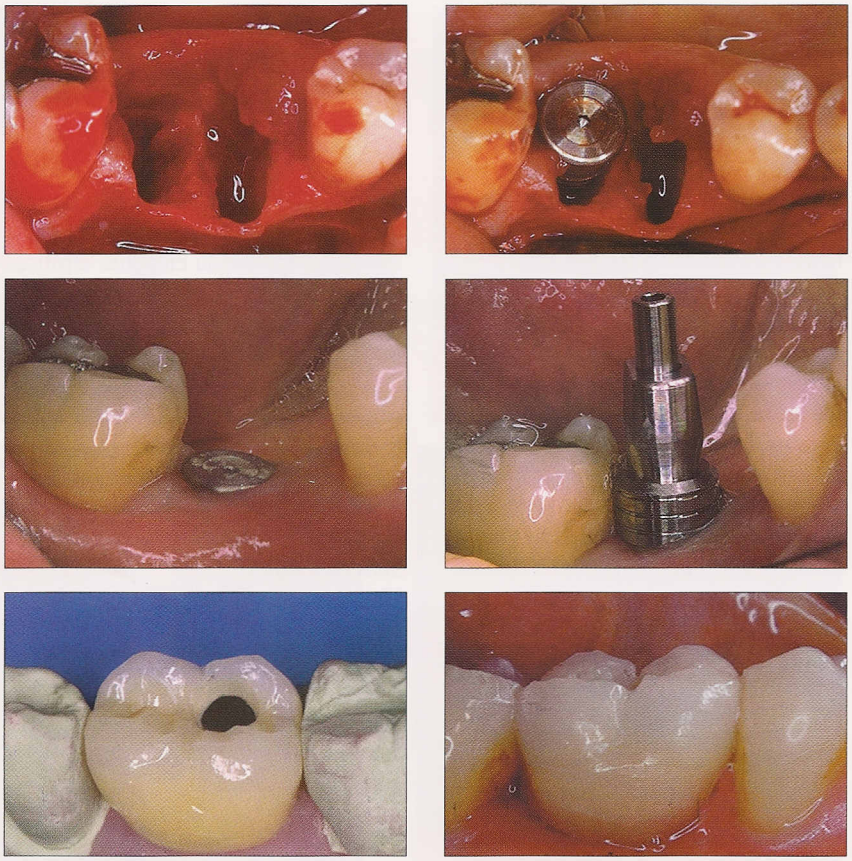

Secuencia de rehabilitación prostodóncica sobre implante anatómico en 36.

El adecuado perfil de emergencia se puede conseguir cuando el diámetro del implante es similar al del diente a reemplazar, por lo que el mayor diámetro del sistema de implantes anatómicos los hace ser los más adecuados para las restauraciones estéticas del sector anterior.

2. Sector posterior

En sector posterior es muy importante la discrepancia existente entre la superficie radicular a nivel cervical y la superficie que posee el pilar implantado. Tanto a nivel biomecánico como a nivel higiénico es muy difícil conseguir parámetros de éxito a largo plazo. Para ello, se han desarrollado diversas técnicas, tanto a nivel de laboratorio como a nivel quirúrgico, con una mayor o menor complejidad. El adecuado diámetro de los implantes anatómicos nos ofrece una conveniente superficie, para obviar los antiguos problemas.

Por otra parte, las fuerzas de lateralidad en los sectores posteriores tienden a dañar los hexágonos de los implantes, comprometiendo así su estabilidad y produciendo micromovimientos, que pueden conducir incluso a la pérdida de osteointegración y avulsión del implante. El sistema de implantes anatómicos tiene un hexágono de 1 mm, que reduce considerablemente estos riesgos, lo que los hace ser los implantes más adecuados para las restauraciones del sector posterior.

Agradecimientos

Agradezco al laboratorio Ávila Mañas su colaboración en los casos anteriormente descritos.



Sistema de hexágono externo de 1mm y su adaptación a estructuras protésicas, en comparación con el hexágono estándar de 0,7 mm.

Bibliografía

1. **Andersson B, Odman P, Carlsson l, Branemark PI.** A new Branemark single tooth abutment: Handling and clinical experiences. Int J Oral Maxillofacial Implants 1992, 7: 105-111.
2. **Atwood DA.** Reduction of residual ridges: a major oral disease entity. J Prosthet Dent, 1971, 26: 226-279.
3. **Bahat O, Fontanessi RV, Preston J.** Reconstruction of the hard and soft tissues for optimal placement of osseointegrated implants. Int J Periodont Res Dent, 13: 255-275,1993.
4. **Daftary F.** Bio-Esthetic abutment system: an evolution in implant prosthetics. J Dent Symp, 3: 10-15,1995.
5. **Fábrega J, Ávila J.** Sistema de pilares anatómicos: una alternativa estética en restauraciones sobre implantes. Rev Act Odontoestomat Esp 55 (10): 51-57, 1995.
6. **Hahn J.** Clinical utilization of the Replace implant system: a benchmark advancement J Dent Symp 4: 26-29, 1997.
7. **Lazzara RJ.** Inmediate implant placement into extraction sites: surgical and restorative advantages. Int J Periodont Rest Dent, 9: 333-343, 1989.
8. **Lazzara RJ.** Effect of implant position on implant restoration design. J Esthet Dent, 6: 265-269, 1993.
9. **Saadoun AP, Le Gall M.** Implant positioning for periodontal, functional, and aesthetic results. Pract Periodont Aesthet Dent, 7: 43-54, 1992.
10. **Saadoun AP.** Peri-implant tissue considerations for optimal implant results. Pract Periodont Aesthet Dent, 3: 53-60, 1995.
11. **Schulte W.** The Intra- osseus AI203 (Frialit) Tuebingen implant: developmental status after 8 years Quintessence Int 15: 9-26, 147-163, 297-300, 1984.
12. **Whorle PS.** The sinergy of taper and diameter: enchancing the art and science of Implant Dentistry with the Replace Implant System. J Dent Symp, 4: 48-52, 1997.
13. **Wong K.** Inmediate implantation of edosseus dental implants in the posterior maxillae and anatomic advantages for this region: a case report. J Oral Maxillofac Impl. 11(4): 529-533, 1996.

STERI-OSS®

El Futuro de la Implantología

Los estudios e investigaciones realizados hasta la fecha nos han demostrado que las características de la superficie de los implantes tienen una gran influencia en la mejora de la interfase del mismo con el hueso.

El diseño de implante roscado con hexágono externo de mayor aceptación está fabricado en Titanio Grado I, que proporciona una fuerza de tensión de 170 Mpa. Su superficie es de titanio mecanizado, siendo pulido posteriormente, sin ningún otro tratamiento adicional.

La Implantología es el campo de mayor crecimiento en la Odontología. **El gran reto de hoy en día es mejorar la calidad de vida de todos los pacientes, aun cuando la calidad o cantidad ósea no sea la óptima.**

Por ello, es de suma importancia seleccionar el tipo adecuado de implante para cada situación y paciente, y no al revés. **Uno de los factores clave en esta selección son las características de superficie de los implantes.**

Las limitaciones de la utilización del implante de Titanio solamente mecanizado en relación a las diferentes calidades óseas se ponen de manifiesto cada vez más en la literatura, como por ejemplo el artículo de Jaffin y Berman, publicado en el Journal of Periodontology 1991, 62:2-4, titulado "The Excessive Loss of Branemark Fixtures in Type IV Bone".

El implante Steri-Oss roscado, fabricado en Titanio Grado II, proporciona una fuerza de tensión de 280 MPa. En su diseño de hexágono externo estándar (compatible con otros sistemas), viene presentado con sistema "Non Touch", es decir con transportador de Titanio coloreado ya montado, facilitando su inserción, incluyendo también el tornillo de cierre. Su diseño utiliza el mismo perfil de rosca de los implantes estándar, pero variando el tamaño y profundidad del mismo, para transferir mejor las cargas oclusales al hueso y maximizar el volumen de hueso entre las roscas. (Fig 1)

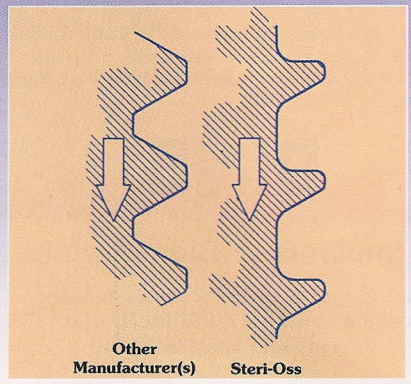

(Fig. 1)

En cuanto a las características de superficie, el Implante Steri-Oss roscado de Titanio, desde su introducción en 1986, cuenta con un tratamiento de superficie consistente en grabado al ácido.

El implante Steri-Oss de Titanio, es el único que con una superficie grabada al ácido ha conseguido el sello de aceptación de la ADA.

La superficie grabada al ácido representa un incremento en el área de superficie del mismo de un 24%, lo que significa una mayor cantidad de contacto hueso-implante.

Se ha demostrado que la Fuerza de Torque necesaria para extraer implantes con superficie rugosa es significativamente mayor que para implantes con superficie mecanizada, según estudio realizado por Carlsson, publicado en el JOMI, Volumen 3, número 1, 1988. (Fig. 2)

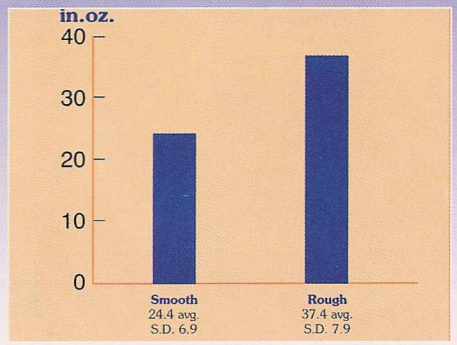

(Fig. 2)

Recientemente otro fabricante de implantes ha presentado como novedad un implante con superficie grabada al ácido, que presenta valores similares al de Steri-Oss, ya introducido en 1986, con el sello de aceptación de la ADA. (Fig.3 - Fig. 4)

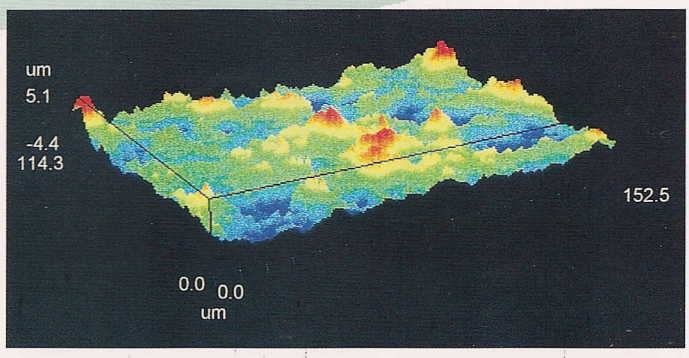

Superficie del implante de otro fabricante. (Fig. 3)

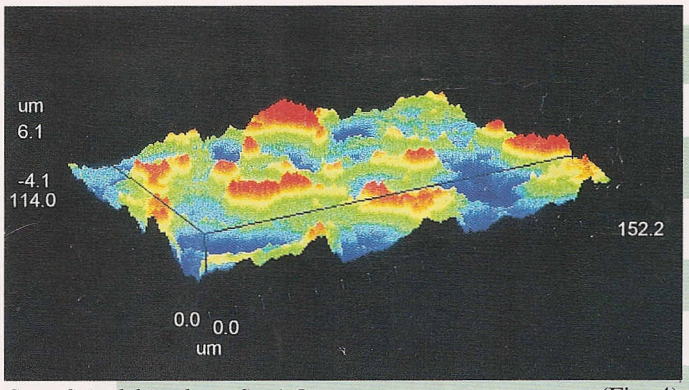

Superficie del implante Steri-Oss (Fig. 4)

Por lo tanto, lo que se presenta como **"Innovación"** es una característica estándar de Steri-Oss desde 1986.

Steri-Oss sin embargo ha dado un paso más con la introducción del implante roscado TPS (Plasma Spray de Titanio), (Fig.5) posicionándose como líder en la futura generación de implantes, para su utilización en condiciones anatómicas desfavorables, con el objetivo de conseguir los mismos resultados en el maxilar superior que en el maxilar inferior.

(Fig. 5)

La conclusión del estudio de utilización de implantes Steri-Oss durante 8 años, publicado por el Dr. Saadoun en Compendium, Vol. XVII, no. 7, de Julio de 1996, claramente apunta en esa dirección.

El Dr. Robert Seckinger de la Universidad de Pennsylvania está conduciendo una investigación en este mismo sentido, con una duración de seis años.

Los estudios de Fuerza de Torque de extracción, como el mencionado anteriormente de Carlsson son muy demostrativos. El Dr. Carr de la Universidad de Ohio (USA) ha realizado otro comparando los implantes Steri-Oss TPS con implantes de Titanio solamente mecanizado sobre monos. Los resultados demuestran que hay que aplicar casi el doble de torque (138,8 Ncm) sobre TPS que sobre los de Titanio solamente mecanizado (74,2 Ncm) (Carr A. et al. Reverse Torque Failure of screw-shaped implants. JOMI 1995:10(2):167-174)

La nueva generación de implantes Steri-Oss TPS se presenta en diámetros de 3,25mm, 3,8mm (compatible), 5,0mm y 6,0mm y en longitudes de 8 a 18mm, con una gama completa de componentes restauradores, para conseguir los mejores resultados estéticos.

BIBLIOGRAFÍA

- Albrektsson, JOMI, 1993. Acid etching provides up to 80% increase in surface area compared to machined surface (Schupbach, Clinical Oral Implants Research, 1994) with bone growth into etch pits.
- Browers, JOMI, 1993. Rougher surface increases osteoblast attachment (Buser, J. Biomed Res,1991) and bone integration.
- Buser, D., R.K. Schenk, S. Steinemann, J.P. Fiorellini, C.H. Fox, and H. Stich, "Influence of Surface Characteristics on Bone Integration of Titanium Implants. A Histomorphometric Study in Miniature Pigs". Journal of Biomedical Materials Research, 25, 889-902, 1991.
- Carlsson, L.T. Rostlund, B. Albrektsson, T. Albrektsson, "Removal Torques for Polished and Rough Titanium Implants". International Journal of Oral & Maxillofacial Implants, Vol.3,21-24, 1988.
- Carr A, et al. Reverse torque failure of screw shaped implants in baboons: Baseline data for abutment torque application. Int'l J Oral Maxillofacial Implants. 1995;10(2):167-174.
- Wheeler DDS, Stephen L., "Eight Year Clinical Retrospective Study of Titanium Plasma-Sprayed and Hydroxyapatite Coated Cylinder Implants. International Journal of Oral and Maxillofacial Implants, Vol. II, No. 3, 340-350.
- Wilke, J.J.,L. Claes, S. Steinemann, "The influence of various titanium surfaces on the influence shear strength between implants and bone, Advances in Biomaterials, 9, 309-314. Elsevier Science Publishers B.V., Amsterdam, 1990.
- Wong, M.J. Eulenberger, R, Schenk and E, Hunziker, "Effect of surface topology on the osseointegration of implant materials in trabecular bone. Journal of Biomedical Materials Research, 29,1567-1575,1995.

DI&B

Dental Implants & Biomaterials, S. L.

Madrid : tel 91-4026212 fax 91-4026250
Barcelona : tel 93-4177952 fax 93-4176896
Vitoria : tel / fax. 945-462561