

ciencia

Implantes unitarios

Joaquín Carmona Rodríguez *
Alfonso González de Vega**
Antonio Bowen Antolín***
José Juan Ortega López **
Francisco Benet***
* Médico odontólogo
Postgrado en Cirugía Oral, Patología ATM y Oclusión
Práctica privada en Madrid.
** Profesor del Curso Superior en
Implantología Oral y Prótesis sobre Implantes
de la Fundación Universitaria San Pablo CEU.
Médico odontólogo Doctor en Medicina y Cirugía
*** Director del Curso Superior de Implantología
Oral y Prótesis sobre Implantes de la
Fundación Universitaria San Pablo CEU.
Madrid

Introducción

El tratamiento que supone la inserción de un implante unitario y su posterior rehabilitación es en muchas ocasiones de los más complejos a los que nos enfrentamos. Las reabsorciones óseas en altura y espesor del área implantaria, la proximidad de los elementos dentarios adyacentes, las consideraciones estéticas en el sector anterosuperior, los condicionantes oclusales futuros de la rehabilitación, son factores que determinan el éxito del mismo.

En nuestro auxilio hemos de considerar que el avance de las técnicas reconstructivas y regenerativas hacen de este tratamiento algo predecible y fiable y en este mismo sentido, las indicaciones iniciales de la técnica de osteointegración han ido variando con los años, pasando de aplicar esta técnica en el edentulismo total a utilizarla en el edentulismo parcial. Hay diferentes alternativas de tratamiento a la pérdida unitaria de un diente que son: prótesis parcial removible, prótesis fija de recubrimiento parcial o total, prótesis adhesiva, tratamiento ortodóntico y prótesis implantosoportada. Cada una de ellas presenta sus indicaciones y contraindicaciones siendo de plena vigencia cuando atendemos fielmente a las mismas.

La prótesis parcial removible y la prótesis adhesiva son además tratamientos complementarios y temporales durante el periodo de osteointegración sobre todo en regiones estéticas.

Definición

Un implante unitario supone la sustitución de una brecha desdentada de un solo diente por una prótesis implantosoportada (Figura 1).

Indicaciones

La sustitución de un diente por un implante unitario la consideraremos en las siguientes situaciones:

1. Fractura dentaria sin posibilidad de tratamiento.
2. Agenesias dentarias.
3. Caries masivas no restaurables y subgingivales.
4. Reabsorciones radiculares.
5. Patología periapical de mal pronóstico.
6. Patología periodontal de mal pronóstico.

Clasificación

- Por su localización:
  - — Maxilar superior.
  - — Maxilar inferior.

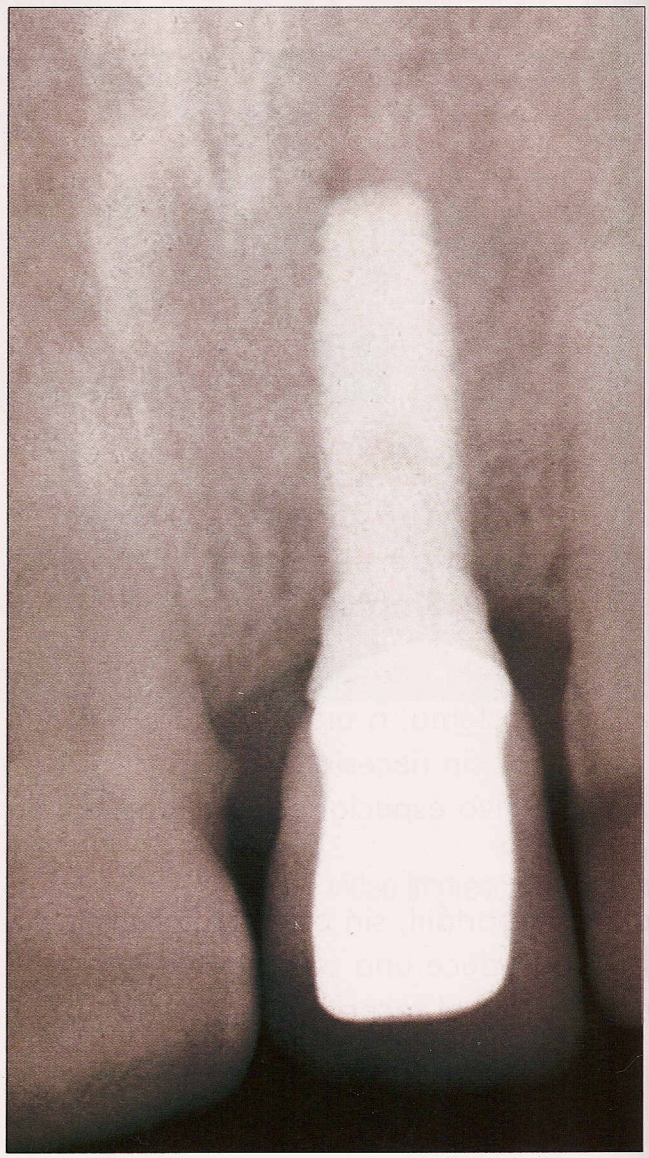

Figura 1. Implante unitario en 21. Caso 1

Figura 2. Sonrisa gingival. Prótesis unitaria implantosoportada en 21. Caso 1

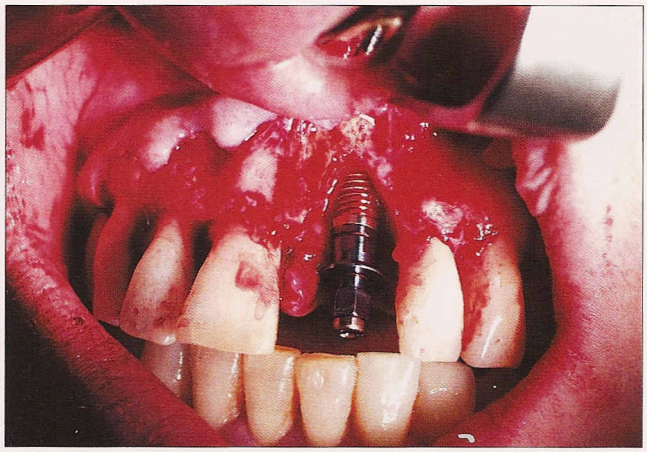

Figura 3. Defecto tabla vestibular. Implante en 21. Caso 2

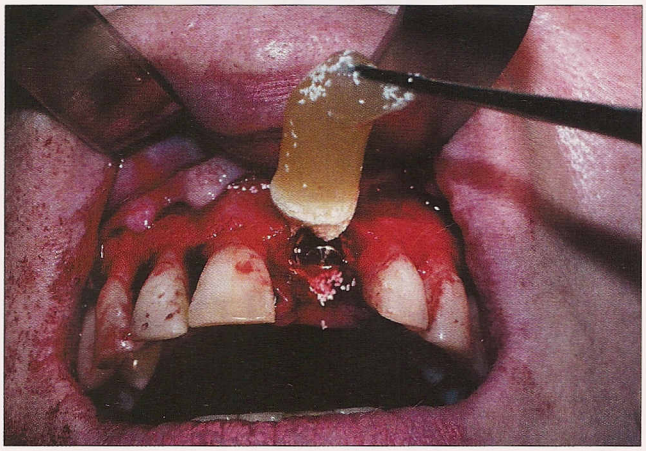

Figura 4. Regeneración del defecto. Caso 2

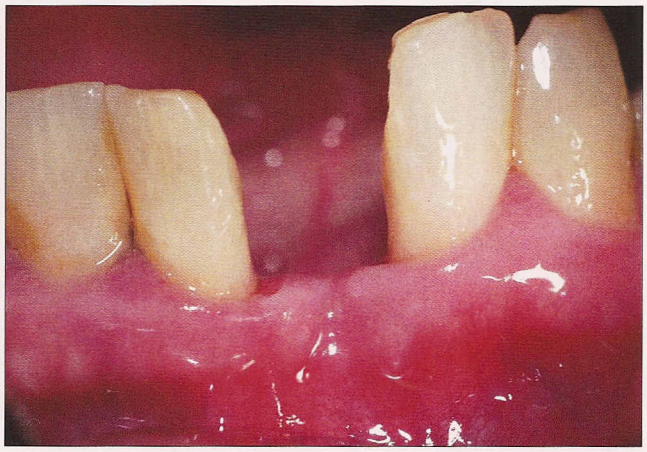

Figura 5. Ausencia del 31. Caso 3

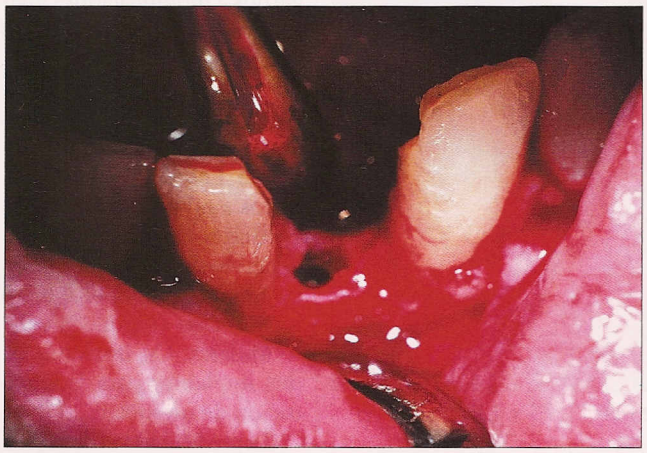

Figura 6. Vista de la cresta y el espacio interproximal. Caso 3

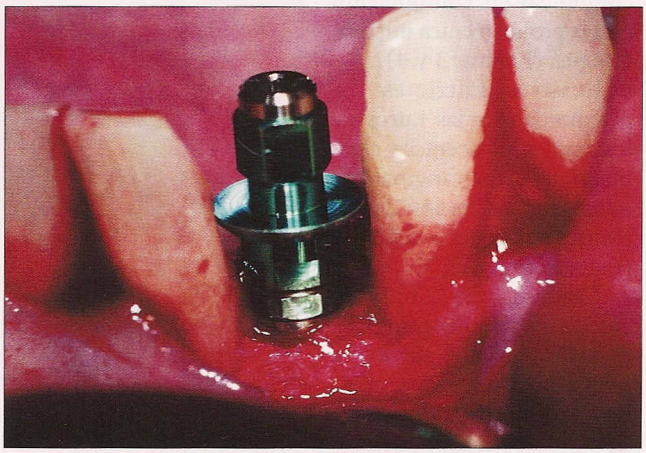

Figura 7. Implante de pequeño diámetro: 3.3 mm. Caso 3

La diferente calidad ósea presente en cada maxilar condiciona el periodo de osteointegración; asimismo, los requerimientos estéticos entre ambos maxilares son diferentes sobre todo si se trata de la región anterior del maxilar superior y el paciente presenta una sonrisa gingival, en cuyo caso las exigencias estéticas serán máximas (Figura 2).

• POR LA SITUACIÓN DEL DIENTE A SUSTITUIR:

— Grupo incisivo.
— Canino.
— Premolares.
— Molares.

Incisivos superiores: En esta área los requerimientos estéticos priman sobre cualquier otro objetivo y por ello no es infrecuente la utilización de técnicas de cirugía avanzada reconstructiva, regenerativa y de cirugía mu-

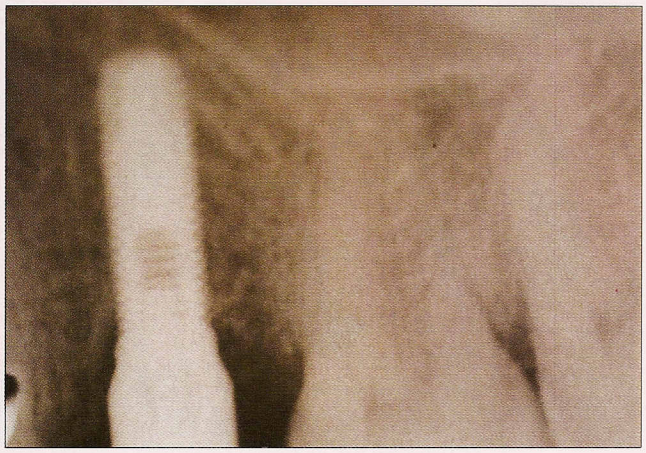

Figura 8. Proximidad del suelo del seno maxilar

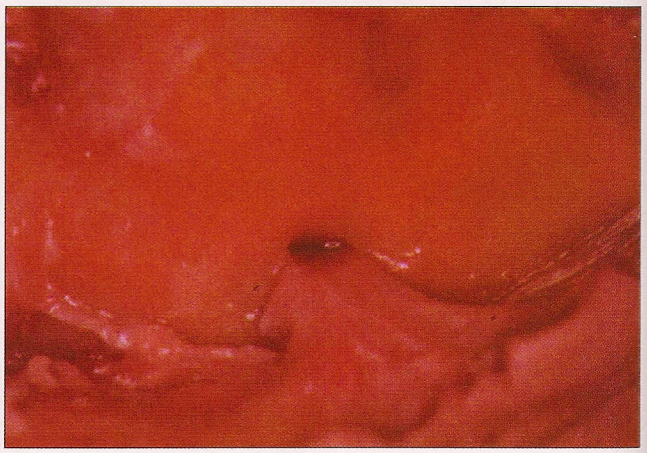

Figura 9. Agujero mentoniano

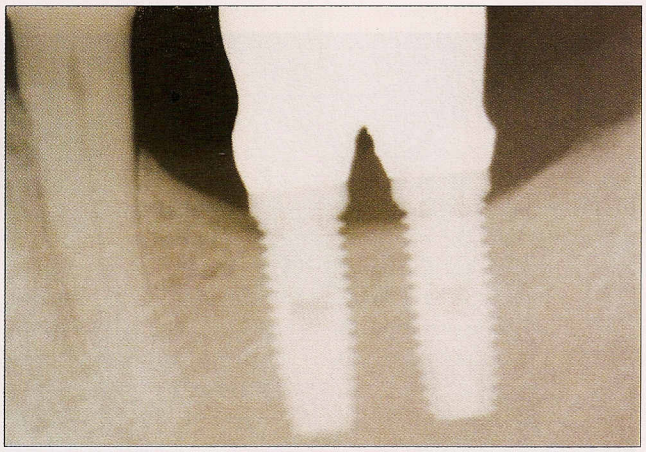

Figura 10. Reposición del 36 mediante dos implantes. Caso 4

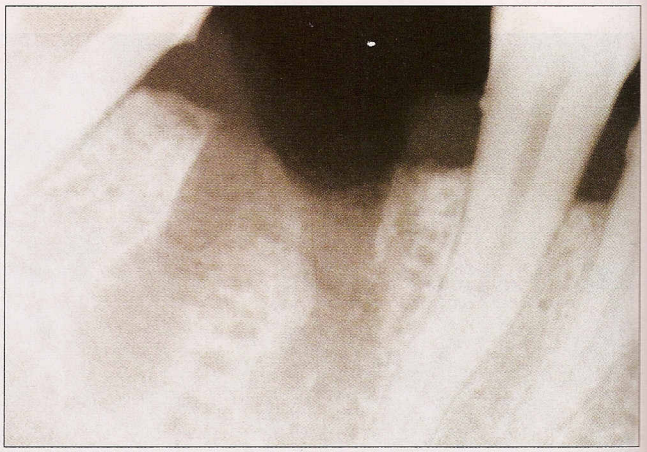

Figura 11. Alveolo postextracción. Caso 5

cogingival en combinación con la propia técnica implantológica (Figuras 3 y 4).

Incisivos inferiores: La proximidad de las raíces de los dientes adyacentes y el tamaño del diente original nos obliga a la utilización de implantes de pequeño diámetro (Figuras 5, 6 y 7).

Caninos: Es obligado, como en cualquier otro caso, el análisis oclusal previo. La guía canina (cargas laterales) no debe existir y el cambio de patrón oclusal puede obligarnos a modificaciones anatómicas en otros elementos dentarios.

Figura 12. Implante inmediato en 36 (3, 75 x 13). Cantilever mesial y distal. Caso 5

Premolares: El compromiso estético es menor en la emergencia gingival del implante. Los elementos anatómicos a salvar con cierta frecuencia son el seno maxilar y el nervio dentario inferior en su emergencia por el agujero mentoniano (Figuras 8 y 9).

Molares: Un implante vs. dos implantes para la sustitución de un molar.

La predictibilidad de la oste-

ASSISTINA, el apoyo ideal para sus instrumentos
– ¿Más sencillo?: ¡Imposible!

E-46002 Valencia, C/ Pérez Bayer, 9 - 1er Piso Izda.
Teléfono: +34-96-353 2020, Telefax: +34-96-353 2579
www.wnhdent.com

W&H IBERICA

¡W&H, cada día más cerca de Usted!

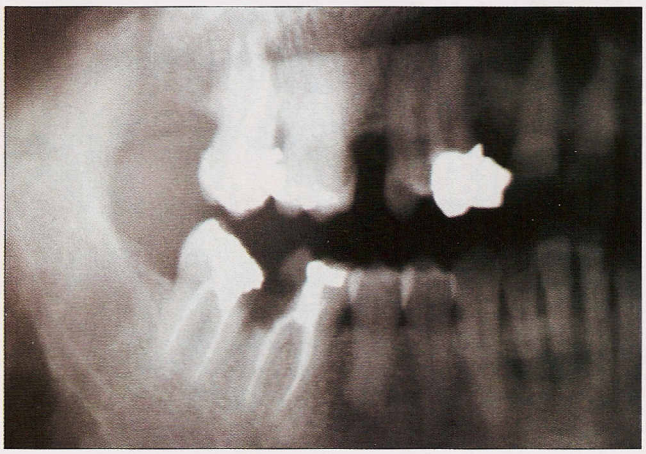

Figura 13. Caries masiva del 46. Disminución espacio mesiodistal. Caso 6

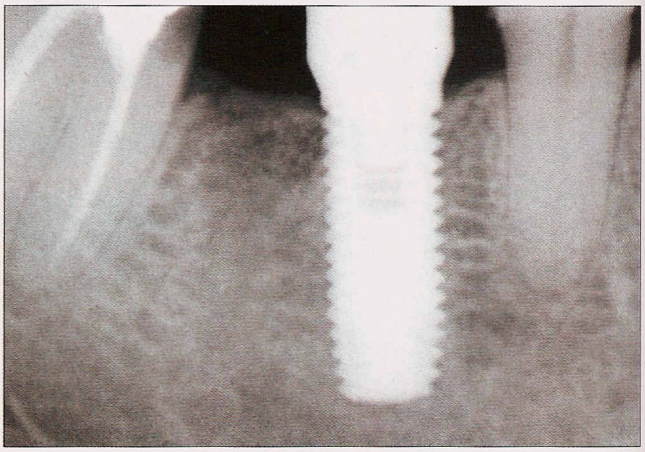

Figura 14. Inserción inmediata del implante. 5 x 13 mm. Caso 6

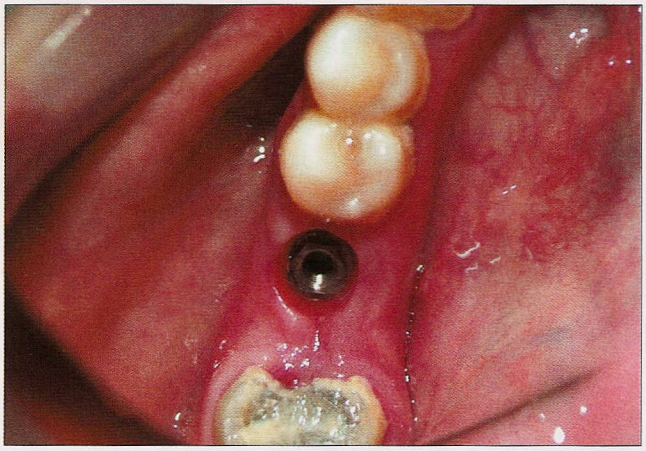

Figura 15. Vista oclusal del implante. Caso 6

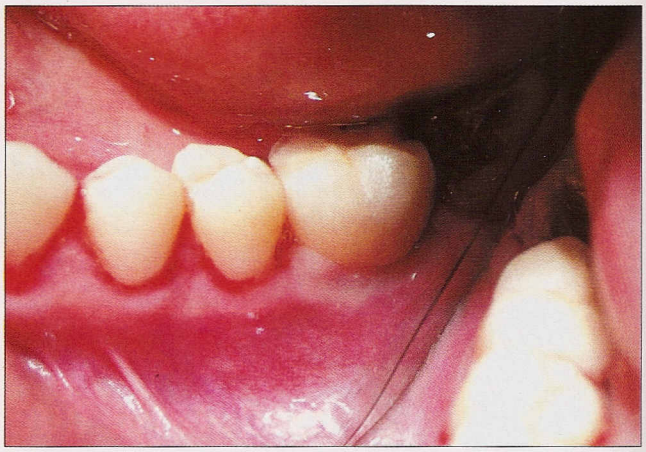

Figura 16. Vista lateral de la restauración. Caso 6

ointegración en la parte posterior no es tan buena como en la región anterior de los maxilares[1] debido al aumento de las fuerzas oclusales, la cantidad más limitada de hueso y la peor calidad del mismo.

Según Becker y Becker[2], de manera ideal, deberían utilizarse dos implantes para reemplazar un solo molar (Figura 10). Un solo implante (Figuras 11 y 12) no reemplaza la proporción de raíz a corona que existía previamente y puede aparecer sobrecarga del mismo, así la solución lógica es la utilización de dos fijaciones para reemplazar las raíces de un molar ausente[3]. Esta actuación incrementa el área de superficie de osteointegración[4] (Tabla 1) y la distribución de cargas oclusales se realiza sobre un área más extensa aunque utilicemos un implante de diámetro ancho de la misma lon-

L.G.D. (LEGALIZACIÓN DE GABINETES DENTALES S.L.)
SOCIEDAD DE SERVICIOS DENTALES

SERVICIO TOTAL AL MÉDICO ESTOMATÓLOGO Y AL ODONTÓLOGO

AUTORIZACIÓN SANITARIA PREVIA Y DEFINITIVA

• RESIDUOS
• LEGALIZACIÓN RX

PRESUPUESTO PERSONALIZADO PARA CADA CONSULTA

• CONTABILIDAD
• ASESORÍA FISCAL

• PROYECTOS TÉCNICOS
• APERTURA
• OBRAS
• DISEÑOS

ALONSO CANO, 63 • TELÉF. 91 441 35 43 • FAX 91 395 22 90 • E-mail: apros@la-red.com

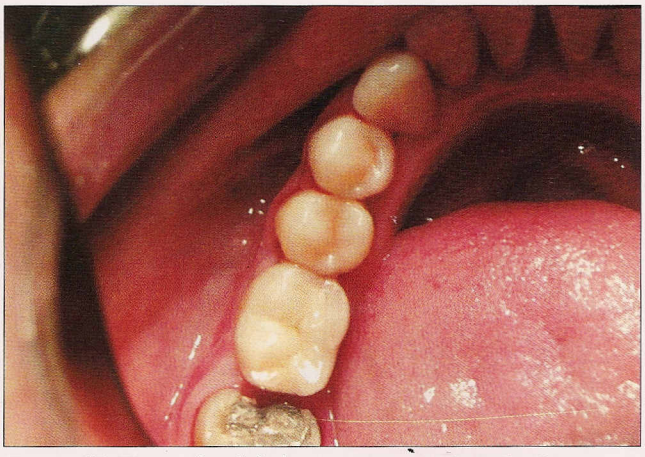

Figura 17. Vista oclusal de la restauración. Caso 6

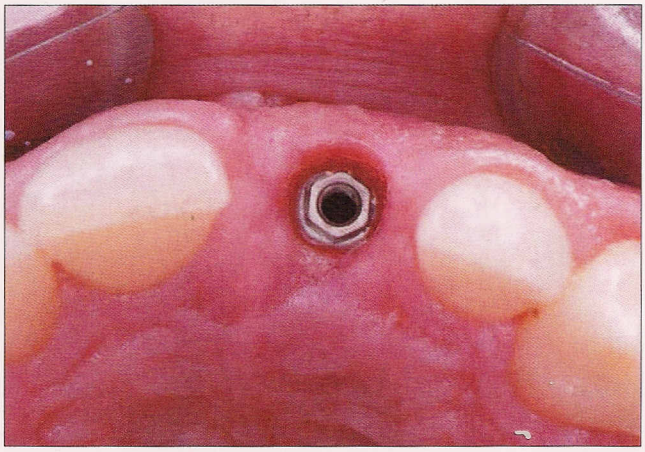

Figura 18. Sección circular emergencia del implante frente a la ovalada del diente natural. Caso 7

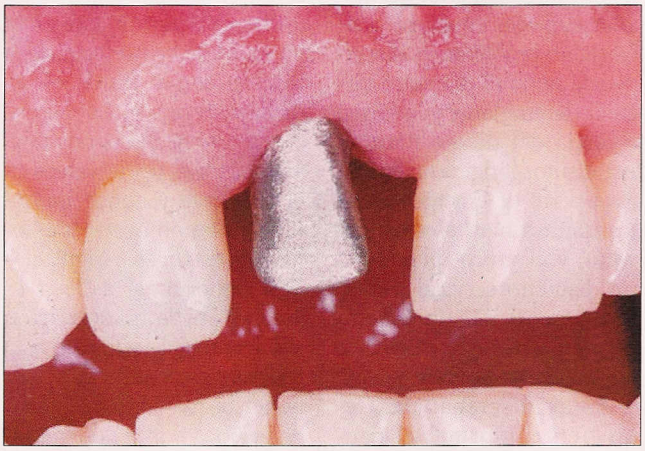

Figura 19. Modelado del pilar y de la cofia para cementado. Caso 7

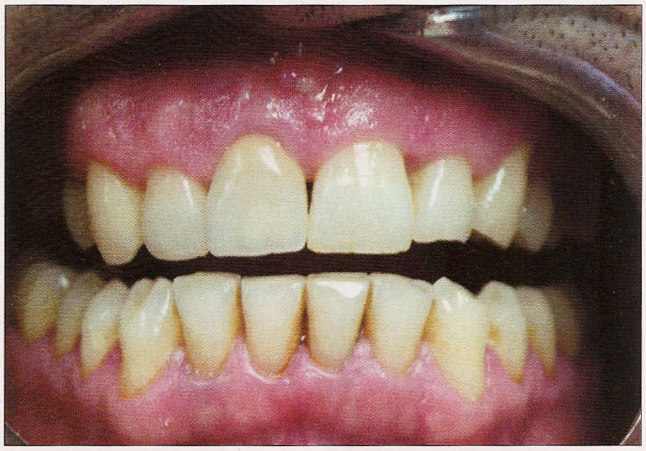

Figura 20. Cementado de la restauración. Caso 7

gitud. Dos implantes eliminan también el cantilever y disminuyen la posibilidad de sobrecarga.

Los implantes de diámetro ancho están indicados en áreas donde el diámetro mesiodistal esté disminuido y no permita la colocación de dos fijaciones (Figuras 13 y 14). El incremento del diámetro sobre el implante de diámetro estándar (3,75 mm) supone un aumento del área de superficie de osteointegración al igual que disminuye el cantilever, aunque éste en mayor o menor medida estará presente. Algunos implantes de diámetro ancho incrementan también el área del hombro del implante (Figura 15) proporcionando más área de superficie primaria para la interfase de pilar a implante, aumentando la estabilidad de prótesis y permitiendo un perfil de emergencia más ancho (Figuras 16 y 17).

• Por la cronología de la inserción[5]:

— Inmediata.
— Diferida.
— Tardía.

Implantes inmediatos postextracción serían aquellos que se colocan en el alveolo residual inmediatamente después de la extracción. Su ventaja reside en una reducción del tiempo de tratamiento, menor reabsorción ósea del alveolo residual y la colocación del mismo en una posición ideal. Las contraindicaciones para la realización de dicho tratamiento son la existencia de una infección aguda y la falta de fijación primaria del implante.

Los implantes diferidos se colocan de 6 a 10 semanas después de la extracción y el objetivo principal es salvar las contraindicaciones anteriores y conseguir una mayor cantidad de encía queratinizada.

Los implantes tardíos son aquellos colocados al menos tres meses después de la pérdida dentaria

Consideraciones anatómicas del diente a restituir

Es preciso evaluar la anatomía del diente a restituir. El diámetro en la emergencia gingival, el contorno máximo de la corona dentaria, la longitud de la misma y la

Tamaño de implante (mm)	Área de superficie
3,75	Línea base
4	+ 8%
5	+ 35%
6	+ 61%
3,75 x 2	+ 100%

Tabla 1 . Comparación de las áreas de superficie de implantes roscados con diferentes diámetros

Figura 21. Lesión apical crónica. Extracción y legrado. Caso 8

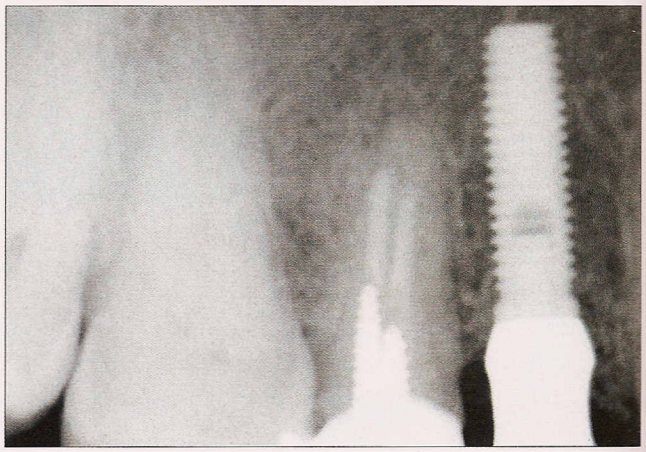

Figura 22. Implante inmediato en 24. Caso 8

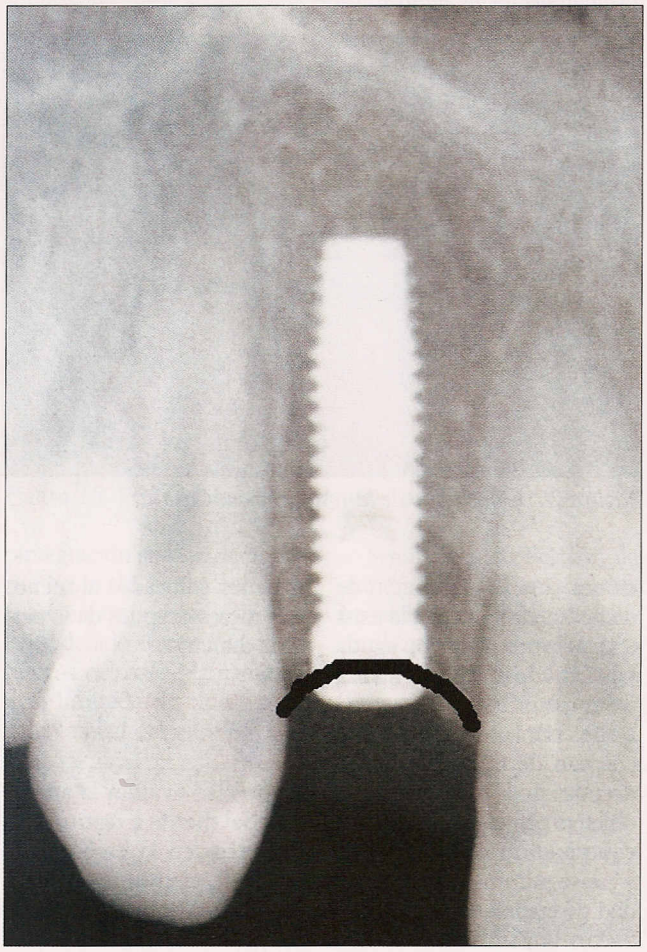

Figura 23. Situación de la cabeza del implante con respecto a la cresta y dientes adyacentes

proporción corono-radicular serán considerados en la elección del implante; en cualquier caso la proporción corona-implante no debe ser inferior a 1:1 (Tabla 2).

La primera discrepancia que conlleva inconveniencias estéticas es la diferencia a la sección transversal entre un implante y una raíz dentaria (Figura 18). Cuando nos encontramos sobre todo en la región anterosuperior del maxilar superior (más estética) existe un problema de discrepancia entre el diámetro circular del implante y la forma ovalada del diente natural. Asimismo, longitudinalmente el perfil de emergencia de los dientes naturales es casi recto, y el único diente con un diámetro cervical similar al diámetro del de un implante de pequeño diámetro es el incisivo lateral superior.

Estas discrepancias requieren conformar el contorno gingival cervical hasta resultados estéticos óptimos mediante la utilización de restauraciones implantosoportadas provisionales y el modelado en el laboratorio de los pilares a utilizar (Figuras 19 y 20).

Consideraciones estructurales. Estructura ósea

La existencia de un proceso agudo/difuso en el periápice del diente a restituir por un implante contraindica la inserción del mismo. Por el contrario la patología periapical circunscrita y crónica (Figura 21), fácilmente eliminable mediante legrado en el mismo acto quirúrgico, permite realizar la inserción del implante (Figura 22).

La reabsorción centrípeta (tabla externa) que se produce en el maxilar superior es un factor determinante en la premura de la inserción de la fijación con el fin de evitar dicha reabsorción. La presencia de este hecho condiciona angulaciones no deseables en el implante y consecuentemente compromisos funcionales y estéticos. Angulaciones superiores a los 20 grados, por la no alineación axial entre el implante y la restauración, comienzan a suponer la aparición de brazos de palanca por la descomposición de la fuerza aplicada sobre el implante y que resultan desfavorables.

En los sectores posteriores y laterales el catilever vestibular de nuestra restauración fruto de la reabsorción centrípeta del maxilar superior puede ser disminuido o eliminado produciendo una oclusión cruzada posterior. En el sector anterior esto no es estéticamente posible y los dientes tendrán un aspecto vestibulizado.

El nivel de la cresta alveolar va a determinar la posición relativa de la cabeza del implante, posición a considerar en relación a la línea amelocementaria de los dientes adyacentes (Figura 23). Discrepancias en esta posición dan lugar a coronas clínicas largas, mal aceptadas estéticamente en el sector antero-

	Diámetro mesio-distal en mm (altura del contorno)	Diámetro mesio-distal en la zona cervical (mm)	Longitud de la corona
Maxilar Superior			
Incisivo Central	8.5	7.0	10.5
Incisivo Lateral	6.5	5.0	9.0
Canino	7.5	5.5	10.0
Primer Premolar	7.0	5.0	8.5
Segundo Premolar	7.0	5.0	8.5
Primer Molar	10.0	8.0	7.5
Segundo Molar	9.0	7.0	7.0
Maxilar Inferior			
Incisivo Central	5.0	3.5	9.0
Incisivo Lateral	5.5	4.0	9.5
Canino	7.0	5.5	11.0
Primer Premolar	7.0	5.0	8.5
Segundo Premolar	7.0	5.0	8.0
Primer Molar	11.0	9.0	7.5
Segundo Molar	10.5	8.0	7.0

Tabla 2. Medidas promedio de los dientes naturales

superior del maxilar superior (Figuras 24, 25 y 26).

Modificaciones predictivas de esta situación pueden conseguirse mediante técnicas reconstructivas y de regeneración ósea guiada, y en aquellas situaciones en que aún conservamos el diente natural de mal pronóstico podemos realizar una extrusión ortodóntica forzada[6], periodo tras el que se realiza la extracción dentaria y la inserción del implante.

Tejidos blandos

Los procesos gingivales agudos aconsejan posponer la inserción del implante.

La encía es friable, el colgajo se manipula mal y la pérdida de inserción es mayor; por todo ello, cuanto menos, el resultado estético es impredecible.

La preparación de los tejidos blandos persigue dos objetivos:

• Conseguir el suficiente volumen que permita ser manipulado y acondicionado.

• Conseguir una banda de encía adherida suficientemente ancha para que la encía periimplantaria tenga un aspecto, color y textura adecuados[7], además de asegurar el éxito a largo plazo de los implantes[8] (Figuras 19 y 20).

Las técnicas de manipulación de estos tejidos blandos durante la colocación del implante son variadas. En el caso de la implantación inmediata Langer[9] describe el aumento espontáneo de la encía. Consiste en cortar la corona clínica subgingivalmente para conseguir el cierre por segunda intención del alveolo cubriéndose la raíz que permanece en el mismo por tejido de granulación. Transcurridas algunas semanas se ha producido el recubrimiento gingival del alveolo y se realiza la extracción del resto radicular y la inserción del implante.

Landsberg[10] sugiere el cierre del alveolo con un injerto libre de mucosa y tejido conectivo colocado encima del tornillo de cierre.

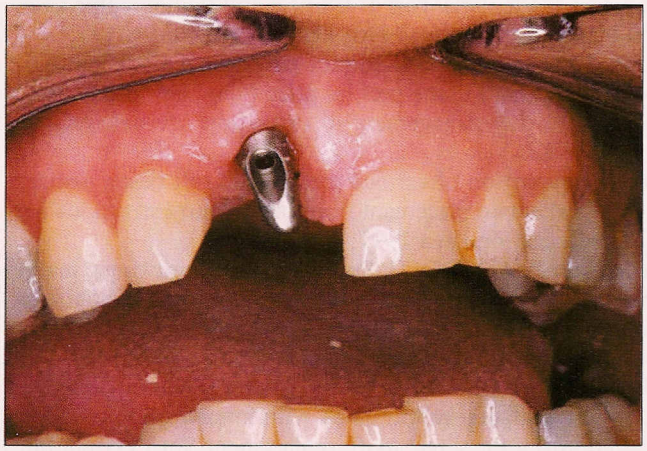

Figura 24. Resultado de la discrepancia entre cresta alveolar-línea-amelocementaria. Caso 9

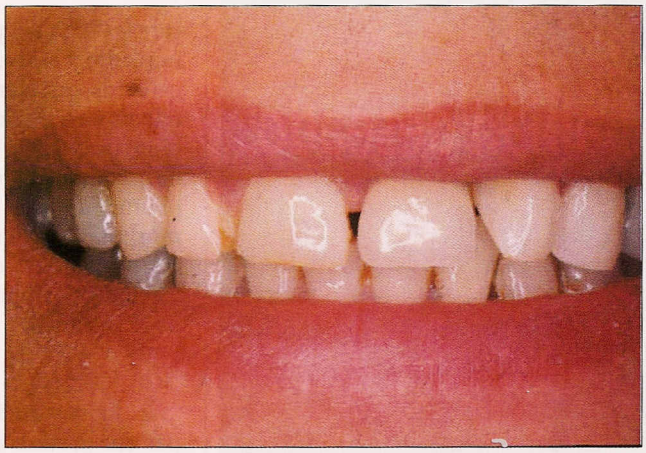

Figura 25. Corona clínica alargada. Caso 9

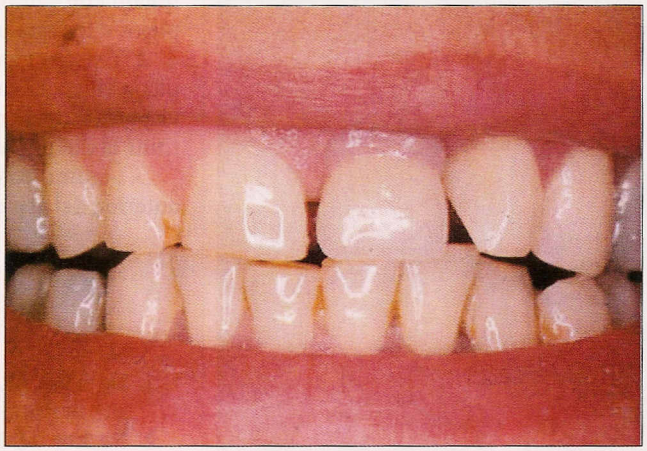

Figura 26. Porcelana rosa en cuello de la restauración. Caso 9

Tipos de implantes

Cilíndricos vs anatómicos

En el caso de implantes inmediatos postextracción la colocación de implantes anatómicos —cónicos— representa ventajas frente a los implantes cilíndricos. La anatomía del propio implante pretende simular a la de la raíz dentaria —mejor adaptación y distribución de

Lo que siempre habían deseado

Los elementos internos de los instrumentos quirúrgicos plantean un gran reto: Éstos deben superar con mucho, en prestaciones, a otros tipos de instrumentos. W&H ha desarrollado una serie de piezas de mano y contra-ángulos para la cirugía oral y maxilofacial, así como para implantología y microcirugía, que, entre otras ventajas, destacan por su fiabilidad y por la posibilidad de ser desmontados fácilmente para su limpieza.

De ello se beneficia tanto el cirujano como su paciente.

Las ventajas más importantes:

- Por su robusta construcción, resultan de gran fiabilidad
- Son extremadamente fáciles de limpiar, todos pueden ser desmontados **sin herramienta**
- Gracias a su esbelta forma permiten una óptima visibilidad
- Construidos en acero inoxidable poseen una larga vida útil
- Pueden acoplarse en diferentes posiciones de 90 en 90°

Piezas de mano y contra-ángulos quirúrgicos W&H
las piezas maestras de la cirugía

Solicíte información más detallada en su depósito dental habitual.

W&H IBERICA

¡W&H en España: Cada día más cerca de Usted!

Wehadent Ibérica S.L.
C/ Pérez Bayer, 9, 1° Izda.
46002 Valencia
Tel.: 96-353 2020, Fax: 96-353 2579
E-Mail: oficinas@wnhiberica.es
www.wnhdent.com

cargas—. La adaptación del cuello del implante y el alveolo residual es mejor evitando casi siempre la utilización de rellenos a base de hueso autólogo o de biomateriales y membranas. Asimismo, encontramos en el mercado implantes de gran diámetro (hasta 6,5 mm) que nos permiten obtener mejores perfiles de emergencia: Replace (Steri-Oss), Silhoutte (Biolok) y Frialit-II (Friadent).

Conclusiones

1. La sustitución de un solo diente por una prótesis implantosoportada supone en muchas ocasiones uno de los tratamientos implantológicos más complejos a los que nos enfrentamos.

2. Existen alternativas protéticas de plena vigencia, tanto desde el punto de vista funcional como estético, para restituir el diente perdido.

3. Los implantes alojados en la región anterior del maxilar superior comportan una mayor complejidad para su rehabilitación.

4. La predictibilidad de la osteointegración en la parte posterior no es tan buena como en la región anterior de los maxilares.

5. La fórmula ideal para la restitución de un molar es la utilización de dos implantes. Cuando el diámetro mesiodistal está disminuido utilizaremos los implantes de grueso calibre.

6. En condiciones óptimas de los tejidos blandos y duros los implantes inmediatos son fiables.

7. Es preciso evaluar las características del diente a restituir en la elección de nuestro implante.

8. La proporción corona-implante no debe ser nunca inferior a 1:1. En términos generales elegiremos el implante más largo y ancho posible, atendiendo, por supuesto, a consideraciones óseas, gingivales y prostodónticas. ❖

Bibliografía

1. **Da Silva JD, Schnitman PA, Wohrle PS, Wang HN, Koch GG.** Influence of site on implant survival: 6 years result. J Dent Res 1992; 71: 256.
2. **Becker W, Becker BE.** Replacement of maxillary and mandibulars molars with single endosseous implant restoration: A retrospective study: J Prothet Dent 1995; 74: 51-55.
3. **Balshi TJ**. First molar replacement with an osseointegrated implant. Quintessence Int 1990; 21: 61-65.
4. **Balshi TJ, Wolfinger GJ.** Reposición de un único molar mediante un doble implante: requisitos de espacio interdental y comparación con opciones alternativas. Revista Internacional de Odontología Restauradora y Periodoncia 1997: 1(5): 403-411.
5. **Barzilay I.** Immediate implantation of pure titanium implants into extraction sockets of macca fascicularis. Part 1: Clinical and Radiographic assesment. Int J Oral Maxillofac Implants1996; 11: 299-310.
6. **Salama H, Salama M.** The role of orthodontic extrusive remodeling in the enhancement of soft and hard tissue profiles prior to implant placement: a systematic approach to the management of extraction site defects. Int J Perio Rest Dent 1993; 13: 313-34.
7. **Rosenquist BA.** A comparison of various methods of soft tissue management following the inmediate placement of implants into extractions sockets. Int J Oral Maxillofac Implants 1997; 12: 43-51.
8. **Bengazi F, Wennstron JL, Lekholm U.** Recession of the soft tissue margin at oral implants. A 2-year longitudinal prospective study. Clin Oral Implants Res 1996; 7: 303-310.
9. **Langer B.** Spontaneous in situ gingival augmentation. Int J Perio Rest Dent 1994; 14: 525-36.
10. **Landsberg CI.** Socket seal surgery combined with immediate implant placement. A novel approach for single tooth replacement. Int J Periodontics Restorative Dent 1997; 17: 141-149.