



### Caso clínico



**Dr. Antonio Bowen Antolín**  
Médico Odontólogo  
Doctor en Medicina y Cirugía  
Fellow European Board Oral Surgery  
Postgraduate Oral Implantology. UCLA

**Dr. Abdul Nasimi**  
Licenciado en Odontología  
Máster en Implantología y Rehabilitación Oral. ESORIB

**Dr. Francisco Javier Arnáiz González**  
Licenciado en Odontología  
Máster en Prótesis Avanzada. UEM

**Clinica Bowen. Madrid** [www.clinicabowen.com](http://www.clinicabowen.com)

## Impresiones digitales en cirugía guiada

### Introducción

En la actualidad, el éxito de un tratamiento odontológico rehabilitador se basa en un exhaustivo diagnóstico extra e intraoral completo, la realización de tratamientos lo más mínimamente invasivos posibles y los tiempos en los mismos.

La rehabilitación del paciente total o parcialmente edéntulo se condiciona por una disponibilidad ósea adecuada, así como los volúmenes necesarios para poder evitar técnicas reconstructivas y/o regenerativas del mismo.

En los últimos años, el avance en las tecnologías ha revolucionado el mundo de la Odontología. La necesidad de disminuir los tiempos de tratamiento, realizar cirugías mínimamente invasivas, así como mejorar el confort para nuestros pacientes, nos ha llevado a evolucionar, de manera extraordinaria, en las técnicas digitales.

Las técnicas actuales de cirugía guiada por ordenador están ampliamente contrastadas y son de uso habitual en nuestra práctica diaria en determinados casos (1). Además, las cirugías guiadas pueden ser realizadas con Piezosurgery, con las ventajas que esta técnica conlleva, tales como precisión en el corte (2), disminución del sangrado (3), protección de tejidos blandos (4) y un mayor confort del paciente (5).

Las referencias bibliográficas disponibles son recientes (6,7,8) y todas ellas coinciden con una técnica similar en pasos obligatorios: en la planificación prequirúrgica, el encerado diagnóstico, la planificación asistida con ordenador y la confección de guías quirúrgicas individualizadas.

Las técnicas de cirugía guiada son efectivas en los pacientes, reduciendo las molestias postoperatorias y mejorando la respuesta de los tejidos blandos (9).

### Impresiones digitales en Odontología

Según la bibliografía disponible (10 y 11), la adquisición de datos mediante la impresión intraoral digital no sólo es adecuada en sus ajustes, sino que se plantea como una realidad en el presente.

Esta técnica tiene como objetivo reemplazar la técnica clásica de toma de impresiones, mejorando tanto el procedimiento, los resultados, como la confortabilidad del paciente. La comparativa de ambas técnicas, evaluando ventajas e inconvenientes, se muestran a continuación en las **tablas 1 y 2**.

Person y cols en el año 2009 publicaron un trabajo que estudió la exactitud de las impresiones digitales (16). Syrek y cols contrastaron in vivo que el ajuste de coronas totalmente cerámicas fabricadas a partir de impresiones intraorales (Lava® C.O.S.) fue significativamente mejor que el de coronas confeccionadas en dos pasos con silicona convencional (17).

La técnica digital para las impresiones tiene muchísimas ventajas tanto para los profesionales como para los pacientes. Sin duda alguna, lo que llama más la atención es la disminución de los costos, pero, adicionalmente durante la consulta, se eliminan pasos como la selección de cubetas, dispensación y mezclado de materiales, desinfección y el envío de impresiones al laboratorio.

A los pacientes les llama mucho la atención el poder recibir una restauración de excelente calidad en una sola cita, sumado al hecho de que es un procedimiento más cómodo.

Los avances en Odontología CAD/CAM tienen la capacidad de proporcionar restauraciones de altísima precisión y, por lo tanto, es nuestro deber incorporarlos en la rutina diaria de nuestra práctica.



Ventajas	Inconvenientes
Mayor confort para el paciente	Equipamiento complejo
Exactitud	Coste del equipo
Impresiones almacenadas digitalmente	Necesidad de Laboratorio autorizado
Elimina errores de vaciado	
No es necesaria desinfección	
Mejor comunicación con el paciente	
Mayor atractivo en la consulta (marketing)	
Mejoramos actividad y productividad	

Tabla 1. Ventajas e inconvenientes de las impresiones digitales. Adaptación del artículo de Vaquero y cols (15).

Ventajas	Inconvenientes
Técnica conocida y aceptada	La toma de impresión deja restos de material alrededor de la boca del paciente
Equipamiento sencillo	Disconfort del paciente
Buena precisión	Necesidad de espacio de almacenaje de impresiones y material
Técnica relativamente sencilla	Caducidad de los materiales de impresión
	Problemas en el transporte (pérdida, roturas...)
	Necesidad de desinfección de la impresión y esterilización de cubetas

Tabla 2. Ventajas e inconvenientes de las impresiones convencionales. Adaptación del artículo de Vaquero y cols (15).

### Precisión de la cirugía guiada en implantología

Clásicamente, la técnica estándar empleada para planificar los implantes ha sido la radiología panorámica. Según Tal & Moses ha sido suficiente para los casos de rutina (18).

Jung y cols en el año 2009 (19) hicieron una revisión sistemática sobre las aplicaciones de la tecnología computerizada en implantología. Estudiaron la precisión de un proceso implantológico guiado por ordenador. En la literatura se describen 28 sistemas. Basándose en 5 estudios clínicos con un total de 506 implantes que usaron implantología guiada, se demostró que el ratio medio anual de éxito fue del 3,36% (0% a 8,45%) después de un periodo de observación de al menos 12 meses. Evaluando 19 estudios clínicos y pre-clínicos, la preci-

sión de entrada revela una media de error de 0,74 mm con un máximo de entrada de 4,5 mm, mientras que el ápice medio de error fue 0,85 mm con un máximo de 7,1 mm.

Concluyeron que el éxito de la implantología guiada a menudo era bajo la indicación de procedimientos flapless y para posicionar implantes en situaciones límite respecto a la cantidad de hueso disponible o cercanía a estructuras anatómicas críticas.

En la práctica diaria esto se traduce en un alto porcentaje de casos que son intervenidos sin complicaciones, pero hay situaciones en que la imprecisión de las guías llega incluso a comprometer el éxito del tratamiento.

Los principales motivos vienen referidos con respecto a imprecisiones en el ajuste de las guías radiológicas en el mo-



## Caso clínico

mento del TAC de planificación que vician el proceso por completo. Esto tiene fácil solución en el mismo momento de la planificación o del ajuste de la guía que permite de forma sencilla su estabilización.

Otra de las causas es la fractura de la guía o la imprecisión de los anillos, que son directamente imputables a la técnica de confección de la guía, que se han ido solucionando a medida que la técnica de confección de las guías ha mejorado: buena prueba de ello ha sido la progresiva desaparición de diferentes sistemas de cirugía guiada de calidad inferior a la deseada.

Pero la causa más habitual es el déficit de ajuste de la guía con respecto a las referencias dentarias y mucosas. Esta complicación compromete de forma decisiva el éxito del tratamiento y la causa es imputable a la definición del propio TAC, y difícil de soslayar. Para ello, se ha recurrido a múltiples soluciones: mejoras en los TAC, guías radiológicas con ajuste mucoso, modelos de escayola con escaneo 3D, etc.

La combinación de impresiones digitales con las imágenes de TAC nos pueden dar una precisión mayor y más objetiva que las soluciones habituales al prescindir de los errores de las tomas de impresión, de los del laboratorio en la confección de las guías y de los R-X al incidir sobre los tejidos blandos.

### Superposición de imágenes de TAC e impresión digital

El proceso de incorporar la impresión digital sobre el modelo de TAC consiste en transferir los datos de la impresión de manera que se conviertan en un fichero STL (estereolitográfico) y se pueda combinar con los datos del TAC también en formato STL convertido.

Una vez que se importan los datos, dependiendo de las aplicaciones, hay diferentes maneras de combinarlos, pero todas tiene dos posibilidades: o bien un sistema experto que identifique estructuras o hacerlo de manera manual, buscando referencias anatómicas.

El proceso consiste en marcar puntos reconocibles tanto sobre el hueso del paciente como sobre el modelo. Se irán marcando secuencialmente en el hueso y en el modelo. Se buscan puntos anatómicos fácilmente reconocibles en ambos (cúspides de los dientes) y se deben de marcar 4 o más puntos repartidos de forma equilibrada por toda la anatomía, evitando concentrar todos los puntos en una región pequeña.

Cuando se trata de un edéntulo, se complica sólo un poco. Se pueden marcar puntos de tejido blando en la misma tomografía y su punto correspondiente en el modelo. Otra alternativa es cambiar el umbral de unidades Hounsfield a un valor bajo (-400HU, por ejemplo) para que el tejido blando aparezca en el modelo 3D.

En maxilares casi siempre aparece el paladar. En mandíbulas se complica, pero casi siempre se puede valorar algo del tejido blando.

Se debe hacer un control visual de la adaptación de los

modelos, con el fin de evitar inexactitudes, pero las impresiones tomadas con LAVA COS tienen una exactitud mayor que ninguna de las tomadas con otros sistemas, ya que el escaneo intraoral con cámara de vídeo permite una reconstrucción 3D fiel, respetando la curvatura de las áreas edéntulas de los maxilares, a diferencia de los sistemas de fotografía.

La identificación de las áreas superpuestas es posible ya que se basa en identificación de la malla 3D de voxels, que al ser superpuestos coinciden y permiten reposición.

Una vez marcados los puntos y los modelos están aproximadamente alineados, el sistema emplea un algoritmo de interpolación de ajustes de superficies para alinear regiones del modelo a la tomografía para reconstruir aquellas zonas con baja definición en la imagen de TAC.

El resultado es una definición de tejidos blandos y de anatomía dental muy superior a la obtenida con TAC e, incluso, con escaneo extraoral de impresiones al no verse modificada la anatomía intraoral por factores exógenos.

Finalmente, se procede a la segmentación del modelo por estructuras y densidades para definir estructuras y planificar el caso y realizar la férula con ajustes exactos, mediante técnica de estereolitografía.

### Caso clínico

Se trata de un paciente de 60 años, sin antecedentes de interés, edéntulo parcial maxilar inferior derecho, que acude a consulta para reponer los dientes perdidos (**figura 1**).

La OPG de planificación muestra cómo la altura disponible para inserción de implantes, así como la ubicación de los mismos, está limitada, por lo que está indicada la cirugía guiada (**figura 2**).

Se confecciona la guía radiológica y se realiza el TAC de planificación con técnica CBCT (SkyView, MyRay Grupo Chefla. Italia) y el resultado se exporta en formato DICOM a la aplicación de planificación Nemoscan (Nemotec, España) (**figura 3**).

La cantidad de hueso disponible para la inserción de implantes está limitada por el canal dentario y por la arcada antagonista, tal y como se ve con la guía radiológica.

Sin embargo, el ajuste de la guía no es el ideal, ya que la movilidad de la mucosa en el sector posterior de la mandíbula no permite una buena estabilidad ni reproducir fielmente la anatomía del reborde alveolar.

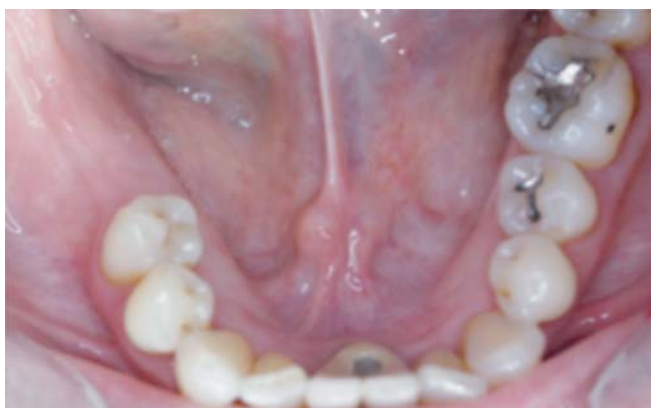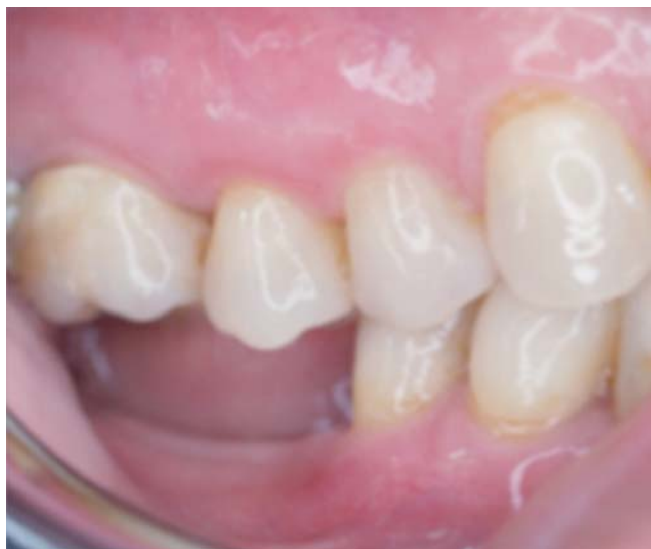Por otra parte, el ajuste a nivel dentario así como la anatomía dental no es lo precisa que debiera, por lo que el ajuste de la férula quirúrgica está comprometido.

La impresión obtenida con LAVA-COS (3M USA) con los datos de CBCT permite obtener una imagen completa de la anatomía dental y de la mucosa del reborde residual (**figura 4**).

Posteriormente, se fusionan los datos de la guía radiológica y, finalmente, los datos de la planificación y guía generada con Nemoscan (**figura 5**), de manera que se puede generar la guía con soporte dentario (**figuras 6 y 7**), según la



# Caso clínico



Figuras 1a y 1b. Fotografías previas intraorales.

planificación previa. Con esta tecnología, el ajuste en boca es preciso (figura 8).

Se puede realizar la intervención, en este caso preparando el alveolo con técnica de piezocirugía (Piezosurgery, Mectron. Italia), empleando una guía Piezoguide (Nemotec, España) (figura 9).

Finalmente, se insertan los implantes en la posición adecuada (Tapered internal Laser Lok, Biohorizons, USA) y se comprueba la relación oclusal, así como el control radiológico correspondiente (figuras 10 y 11).

## Conclusiones

Las impresiones con LAVA COS son compatibles con los sistemas de planificación quirúrgica en Implantología.

El ajuste de las férulas es más preciso que con las técnicas convencionales.

Los resultados quirúrgicos tienen la exactitud requerida para la inserción de implantes.

Es necesaria una curva de aprendizaje para el uso de los sistemas de planificación y de toma de impresiones digitales. ●

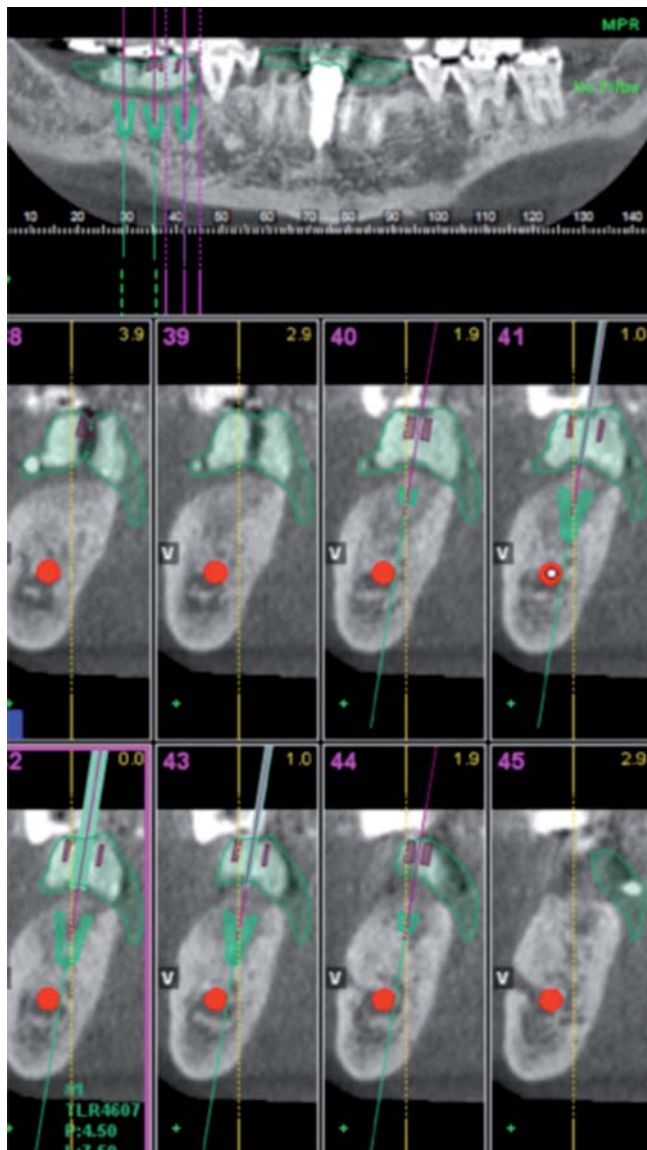
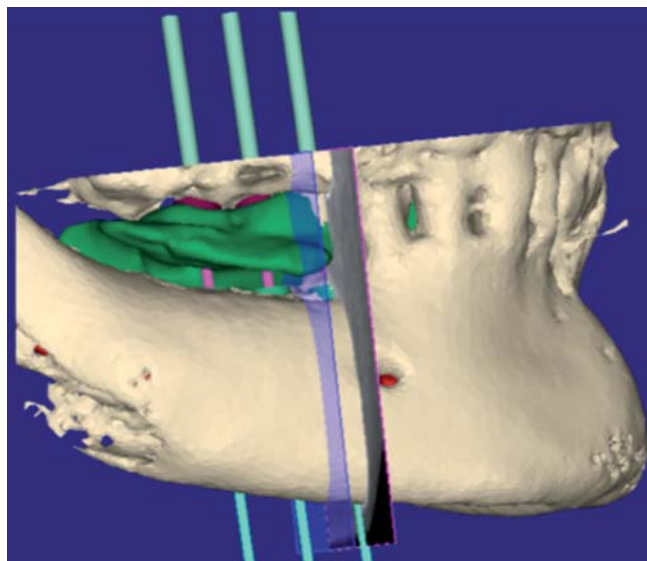


Figura 2. OPG de planificación.

Figura 3. Guía radiológica y TAC de planificación.





Caso clínico

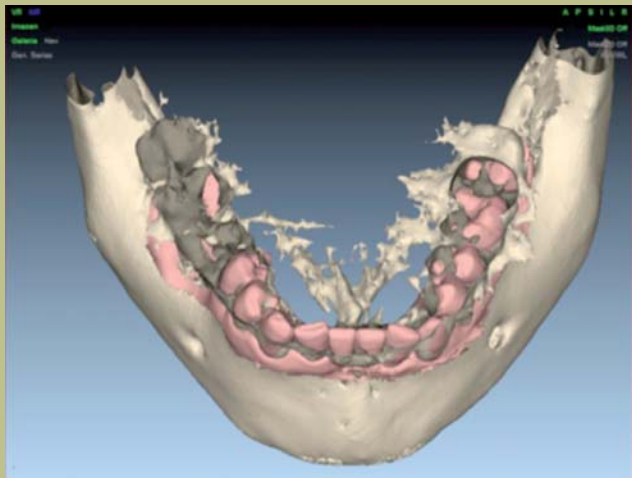


Figura 4: Impresión con el sistema LAVA-COST.

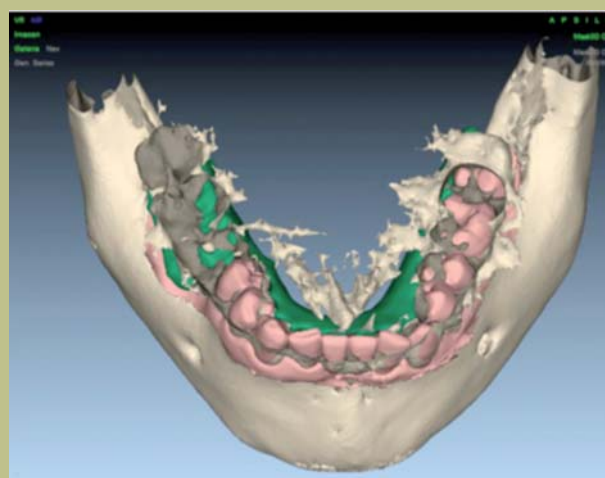


Figura 5. Fusión de datos de impresión y guía quirúrgica.

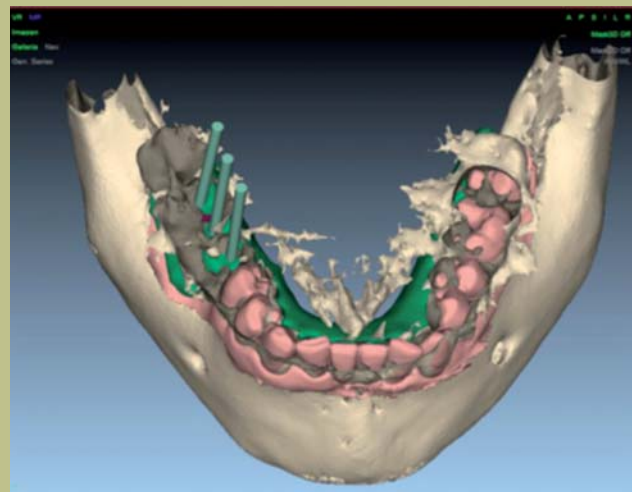


Figura 6. Inserción de los implantes en la planificación.

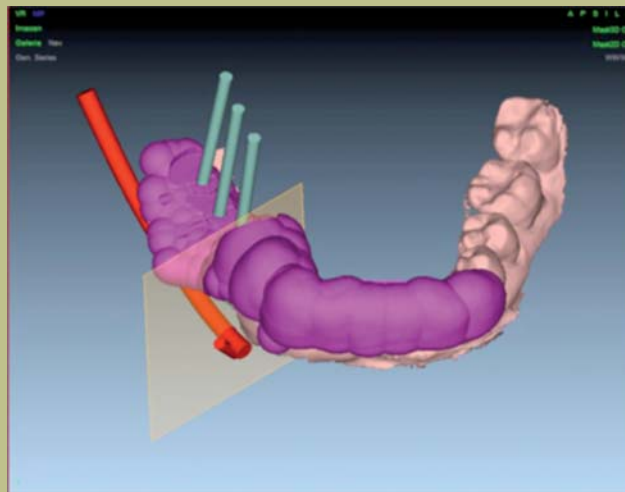


Figura 7. Planificación con los implantes.

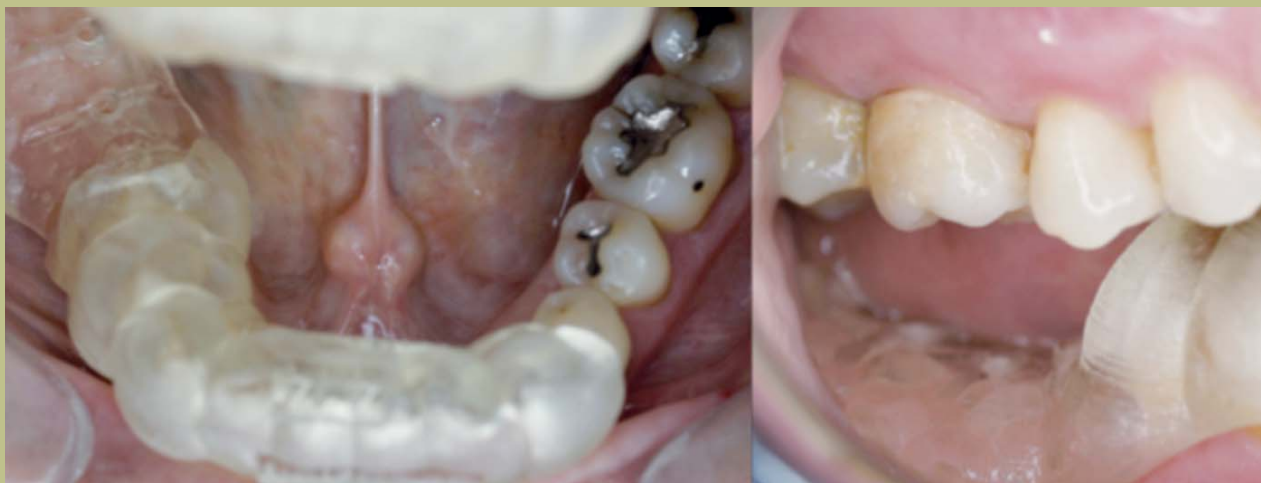

Figura 8: Imagen intraoral del ajuste en boca de la férula quirúrgica.



## Caso clínico

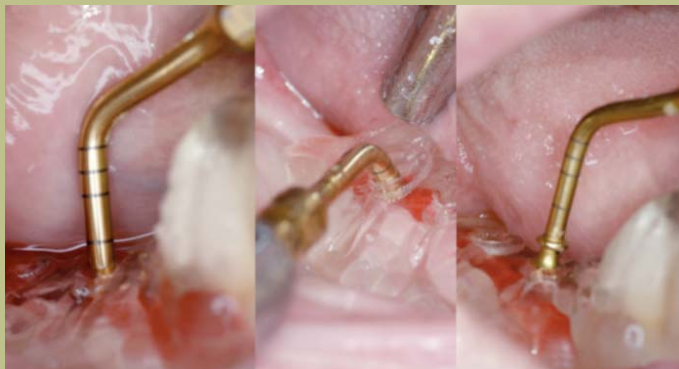

Figura 9. Preparación del lecho implantario con Piezosurgery.

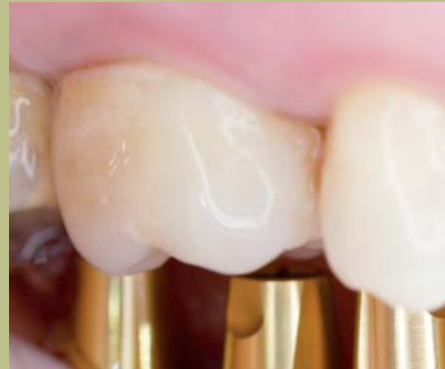

Figura 10. Foto final de los implantes post-cirugía.

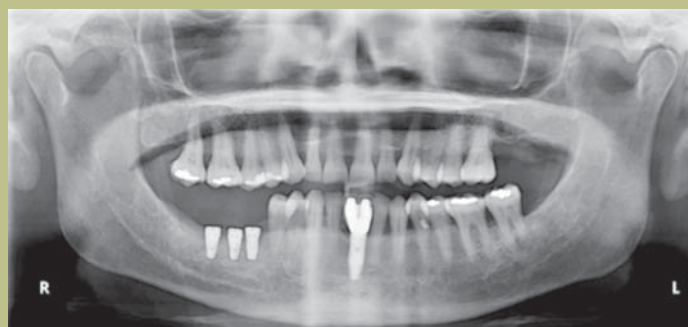

Figura 11. OPG final

## BIBLIOGRAFÍA

- Velasco Ortega E, Pato Mourelo J, García Méndez A, Segura Egea JJ, Jiménez Guerra A.** Implantología oral guiada asistida por ordenador en el tratamiento del paciente edéntulo mandibular. *Av Periodon Implantol.* 2011; 23; 1: 11-19.
- Schaeren S, Jaquiere C, Heberer M, Tolnay M, Vercellotti T, Martin I.** Assessment of nerve damage using a novel ultrasonic device for bone cutting. *J Oral Maxillofac Surg* 2008; 66: 593-596.
- Preti G, Martinasso G, Peirone B, Navone R, Manzella C, Muzio G, Russo C, Canuto RA, Schierano G.** Cytokines and growth factors involved in the osseointegration of oral Titanium Implants positioned using Piezoelectric Bone Surgery versus drill technique: A pilot study in minipigs. *J Periodontol.* 2007; 78 (4) 716-722
- Robiony M, Polini F, Costa F, Zerman N, Polity M.** Ultrasonic bone cutting for surgical assisted rapid maxillary expansion (SARME) under local anaesthesia. *Int J Oral Maxillofac Surg* 2007; 36: 267-269.
- Sohn DS, Ahn MR, Lee WH, Yeo DS, Lim SY.** Piezoelectric osteotomy for intraoral harvesting of bone blocks. *Int J Periodontics Restorative Dent* 2007; 27: 127-131.
- Steenberghe D, Glauser R, Blomback U, Andersson M, Schutyser F, Pettersson A, et al.** A computed tomographic scanner derived customized surgical template and fixed prosthesis for flapless surgery and immediate loading of implants in fully edentulous maxillae: a prospective multicenter study. *Clin Implant Dent Relat Res* 2005; 7 Suppl 1: S111-S120.
- Malo P, Araujo M, López A.** The use of computer-guided flapless implant surgery and four implants placed in immediate function to support a fixed denture: preliminary results after a mean follow-up period of thirteen months. *J Prosthet Dent* 2007;97:S26-S34.
- Sanna AM, Molly L, van Steenberghe D.** Immediately loaded CAD-CAM manufactured fixed complete dentures using flapless implant placement procedures: a cohort study of consecutive patients. *J Prosthet Dent* 2007;97:331-9.
- H. F. Hämmerle, Stone P, Jung R E, Kapos T, Broda-la N.** Consensus Statements and Recommended Clinical Procedures Regarding Computer-Assisted Implant Dentistry JOMI 2009; 24, Supplement: 126-130
- Martínez JA, Romeo M, Escuder S.** Confección clínica de inlays y coronas con el sistema Cerec 3D. Seguimiento a 18 meses. *Rev Int Prot Estomatol* 2007; 9 (3): 219-224.
- Mörmann WH, Bindl A.** The bonding area of intra and extra coronal Toth preparations. *Am J Dent* 2006; 19 (4): 201-205
- Christensen GJ.** Will digital impressions eliminate the current problems with conventional impressions. *J Am Dent Assoc* 2008; 139 (6): 761-763.
- Christensen GJ.** The Challenge to conventional impressions. *J Am Dent Assoc* 2008;139 (3): 347-349
- Christensen GJ.** Impressions are changing. Deciding on conventional, digital or digital plus in office milling. *J Am Dent Assoc* 2009; 140 (10): 1301-1304.
- Vaquero y cols.** Restauraciones estéticas con CAD-CAM. *Gaceta Dental* 2012;33; 120-141.
- Person A., Oden A, Andersson M, Sandborgh-Englund G.** Digitalization of simulated clinical dental impressions: virtual three-dimensional analysis of exactness. *Dent Mater* 2009; 25: 929-936.
- Syrek A, Reich G, Ranftl D, Klein C, Cerny B, Brodesser J.** Clinical evaluation of all-ceramic Crowns fabricated from intraoral digital impressions based on the principle of active wavefront sampling. *J Dent* 2010; 38 (7): 553-559
- Henkel GL.** A comparison of fixed prostheses generated from conventional vs digitally scanned dental impressions. *Compend Contin Dent* 2007; 28 (8): 422-431.
- Jung y cols.** Computer Technology applications in surgical implant dentistry: A systematic review. *JOMI* 2009; 24; 92-108.