Dra. Elena Andrés Descalzo
Licenciada en Odontología. Universidad CEU San Pablo (USP-CEU).
Máster Oficial en Prótesis Avanzada y Estética. Universidad Europea de Madrid (UEM).
Profesora clínica del Máster en Implantología y Periodoncia. Universidad Isabel I.

Dr. Antonio Bowen Antolín
Médico Odontólogo. Universidad Complutense de Madrid (UCM). Doctor en Medicina y Cirugía (UCM). Director del Máster en Implantología y Periodoncia. Universidad Isabel I.

Dr. Francisco Javier Arnáiz González
Licenciado en Odontología (UEM). Máster Oficial en Prótesis Avanzada y Estética (UEM). Profesor clínico del Máster en Implantología y Periodoncia. Universidad Isabel I.

www.clinicabowen.com

FLUJO DIGITAL EN PRÓTESIS CONOMÉTRICA SOBRE IMPLANTES

INTRODUCCIÓN

A la hora de realizar una prótesis implantosoportada se presentan diversas opciones para resolverla, siendo las dos alternativas más habituales la prótesis sobre implantes atornillada o la rehabilitación protésica cementada (1). La sistemática puede variar, según algunos autores, pero hay consenso en tanto en cuanto que las cuatro diferentes fases se pueden realizar de manera digital en todo su conjunto, por lo que es posible definir un flujo digital completo en Implantología para ser aplicado en la totalidad de los casos **(Figuras 1 y 2)**.

Figura 1. Complicaciones de prótesis cementada, restos de cemento y acumulación de restos.

Figura 2. Complicaciones de la prótesis atornillada, periimplantitis, ajuste pasivo y orificios de tornillos.

En cualquier rehabilitación prótesica sobre implantes se buscan siempre unas características ideales, tales como: fácil remoción de la prótesis, buena función masticatoria, seguridad biológica, estética e invisibilidad de las chimeneas de acceso al tornillo y sencillez a la hora de llevar a cabo la rehabilitación. De esta manera, las características del anclaje ideal serían:

- Una fuerza de sujeción constante y permanente.
- Pasividad absoluta de la estructura sobre los implantes.
- Facilidad a la hora de higienizar la prótesis.
- Biocompatibilidad de los materiales empleados.

El sistema de rehabilitación implantoprotésica que se presenta a continuación se sustenta en el uso de coronas conométricas mediante las que la próte-

sis se fija a los pilares por un mecanismo de fricción ofreciendo una fuerte retención, simple desmontaje por el clínico y rigidez, permitiendo únicamente movimientos axiales y evitando los tangenciales. En este sistema el anclaje depende de (2):

- Angulación de la corona primaria.
- Estado de las superficies del metal.
- Constante del material.
- Magnitud de la presión de masticación.

El sistema IsoPost se basa en el uso de las cofias mecanizadas conométricas, ideadas por Körber (3) en 1968 y que presenta propiedades muy favorables frente a otras técnicas convencionales de prótesis fija. La prótesis telescópica se basa en el «Principio de Dobles Coronas», y con unas características que ofrecen grandes ventajas clínicas (4), ya que la precisión que tiene en la acomodación entre las cofias primarias y secundaria impide los movimientos tangenciales permitiendo única y exclusivamente el movimiento axial.

Este sistema parte de la conexión tipo cono Morse entre el implante y el aditamento protésico, por las ventajas que ésta presenta: mejor ajuste cervical, alta hermeticidad, no hay colonización bacteriana y alta resistencia mecánica (5).

Así, la prótesis se fija a los pilares para beneficiarse de esta conexión, por su fuerte retención y rigidez **(Figuras 3 y 4)**.

Estructura de la unión IsoPost-prótesis

La cofia hembra se une a la estructura de la prótesis mediante cemento o resina, de manera tal que forma un único bloque que se ajusta con el poste IsoPost sobre el implante.

El ajuste pasivo de la estructura es completo y asegurado, ya que serán las 300 micras de adhesivo periférico y en la zona superior de la interfase cofia estructura. A diferencia de la prótesis atornillada no existirá prueba de estructura metálica o de restauración de comprobación de ajuste pasivo. Se presenta la restauración sobre las cofias de titanio, verificando la oclusión, puntos de contacto, tono, adpatación al tejido y, una vez comprobado, pasamos a la fase de adhesión.

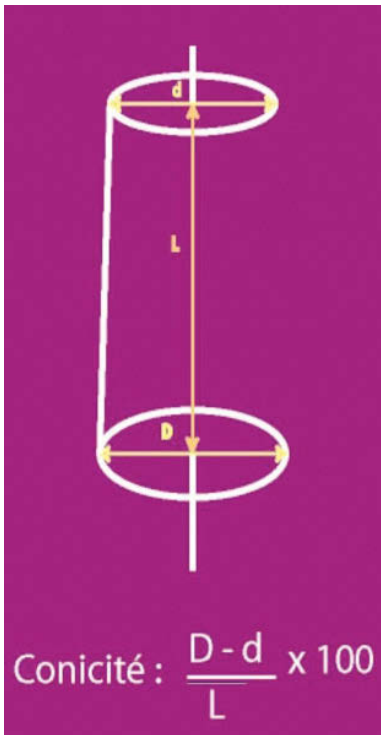

Figura 3. Conicidad ideal entre un 2-6%.

Figura 4. Conexión activa por efecto de torsión, al aplicar una fuerza mínima.

Figura 5. Sistema de prótesis conométrica de IsoPost.

“EL FLUJO DIGITAL EN PRÓTESIS CONOMÉTRICA ES SENCILLO Y FÁCILMENTE REPRODUCIBLE

La fuerza de retención del poste es máxima, ya que el ajuste es micrométrico. El coeficiente de rozamiento es máximo al ser las dos cofias del mismo material y al insertar la prótesis sobre el pilar, que está humedecido por la saliva, se produce una presión hidrostática negativa, que hace que aumente aún más la fuerza de retención **(Figura 5)**.

De esta manera, este sistema de prótesis conométrica presenta una serie de ventajas (6):

- Cicatrización directa alrededor de los pilares definitivos y de la prótesis provisional.
- No se trabaja con tornillos de cicatrización (en técnica directa).
- Menor número de citas del paciente a la consulta.
- Extracción rápida de la prótesis mediante levantapuentes.
- Seguridad biológica completa alrededor de los pilares, ya que no se usa cemento y se asegura el sellado perfecto mediante las cofias.

CASO CLÍNICO

Paciente de 50 años que acude a la clínica con un puente dentosoportado en el segundo cuadrante en dientes 2.3, 2.4, 2.5, 2.6. y 2.7 con una brecha muy extensa y sensibilidad en los muñones.

Se procede a seccionar el puente y a rehabilitar la brecha mediante la colocación de implantes y la posterior rehabilitación mediante el sistema IsoPost.

La sistemática de trabajo que se va a seguir es la que aparece en la imagen, resolviendo el caso de manera completamente digitalizada **(Figura 6)**.

Diagnóstico

Se realiza la exploración clínica y se obtienen los registros necesarios para elaborar una planificación adecuada.

Los registros que se han de tomar son fotografías, escaneado intraoral, escaneado facial y CBCT **(Figura 7A-C, 8 y 9)**.

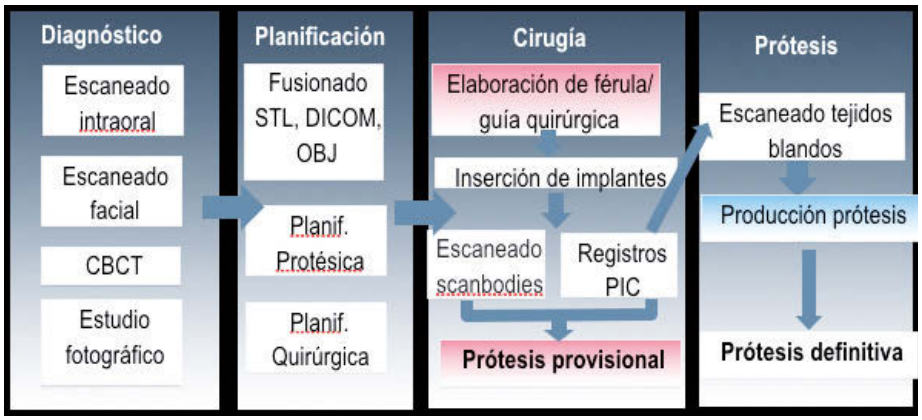

Figura 6. Flujo de trabajo digital (7).

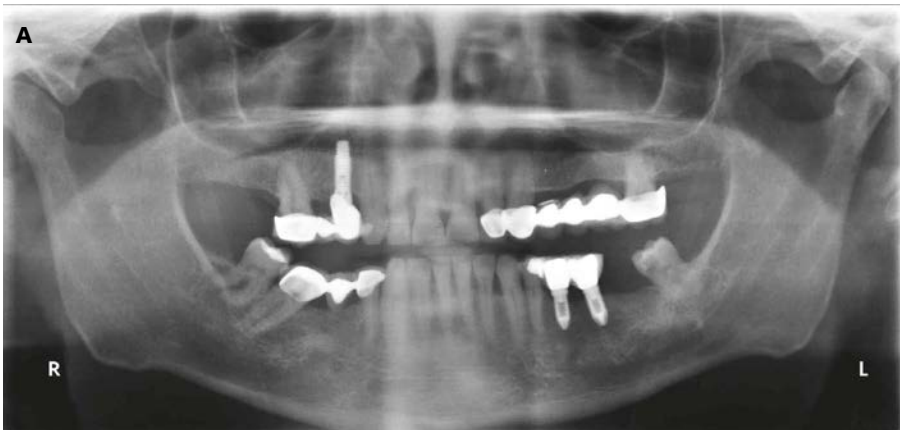

Figura 7A. Ortopantomografía.

Figura 7B. CBCT.

Figura 7C. Fotografía intraoral.

Figura 8. Escáner facial con modelo alineado.

Figura 9. Escáner intraoral.

Planificación

Con los registros obtenidos, CBCT, escáner intraoral, escáner facial y fotografías, mediante la superposición de los archivos CBCT y STL (que nos proporciona el escáner intraoral) y el OBJ del facial, podemos realizar una planificación ideal protésicamente guiada, es decir, la planificación implantológica vendrá dada por la posición de las piezas protésicas (8) **(Figuras 10-12)**.

La planificación se realiza mediante el software Nemotec. La unión de ambos archivos proporciona la posibilidad de obtener una férula protésica que va a guiar el procedimiento quirúrgico. Se trata de una férula fresada de Polimetilmetacrilato (PMMA) diseñada con apoyos mesiales y distales que le dan soporte y estabilidad a la férula, una vez situada en la cavidad bucal. El diseño de la férula se realiza mediante el Software Exocad **(Figuras 13 y 14)**.

> **“PODER REALIZAR EL ESCANEADO DE PILARES EN BOCA Y EL BEST FIT POSTERIOR FACILITA EL FLUJO DE TRABAJO Y DISMINUYE LAS VISITAS DEL PACIENTE**

Fase quirúrgica

En este caso los implantes colocados en una posición subcrestal son implantes Kontact de Biotech, los cuales permiten realizar la rehabilitación protésica mediante el Sistema IsoPost permitiendo también un cambio de plataforma, dando así mayor estabilidad a los tejidos blandos **(Figuras 15A-C)**.

Fase de provisionalización

Para que el anclaje sea ideal es de vital importancia que la emergencia de los pilares protésicos sea paralela entre sí. Para ello el sistema se compone de paralelizadores que permiten elegir el pilar proté-

Figura 10. Planificación protésica.

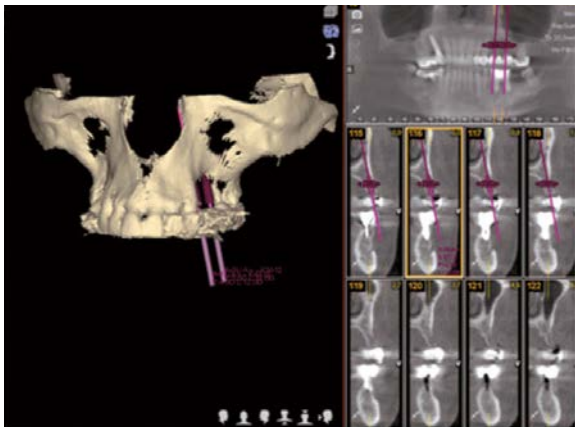

Figura 11. Planificación quirúrgica.

Figura 12. Superposición de archivos OBJ y STL.

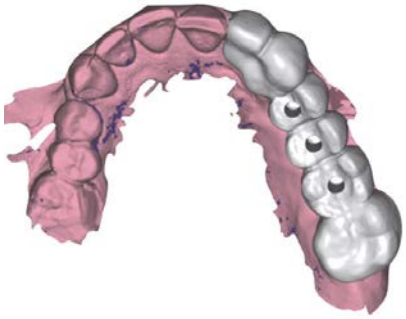

Figura 13. Diseño de férula protésica.

Figura 14. Férula protésica fresada de PMMA.

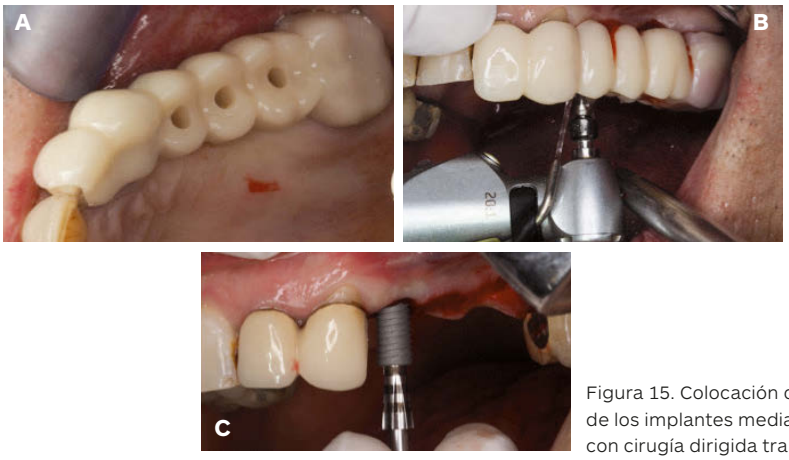

Figura 15. Colocación de férula protésica e inserción de los implantes mediante protocolo atraumático, con cirugía dirigida transmucosa.

sico que esté indicado en cada caso.
Las angulaciones de los indicadores pueden observarse en las **Figuras 16A y 16B**.

Una vez decidida la angulación que llevarán los pilares protésicos IsoPost se seleccionan los pilares que siguen el mismo código de color que los indicadores de angulación **(Figuras 17A y 17B)**.

Para poder rehabilitar el caso de manera provisional se recurre a la férula protésica fresada en PMMA, se cortan los apoyos distal y mesial y se rebasa mediante material acrílico.

Para que la prótesis sea de fácil remoción el sistema cuenta con unas cofias plásticas que siguen el mismo principio de coronas telescópicas que quedan embebidas en la prótesis, una vez rebasada, y se retienen por fricción **(Figura 18)**.

Guías de medición:

A

Permiten medir el paralelismo los pilares, dentro de la boca o sobre el modelo.

Denominaciones	Angulaciones	Alturas de surco	Referencias
Guías de medición de pilares	0°	1,5 mm	KPIP150JF
		3 mm	KPIP300JF
		5 mm	KPIP500JF
Guías de medición de pilares	7,5°	1,5 mm	KPIPA75150JF
		3 mm	KPIPA75300JF
		5 mm	KPIPA75500JF
Guías de medición de pilares	15°	1,5 mm	KPIPA150150JF
		3 mm	KPIPA150300JF
		5 mm	KPIPA150500JF
Guías de medición de pilares	22°	1,5 mm	KPIPA220150JF
		3 mm	KPIPA220300JF
		5 mm	KPIPA220500JF

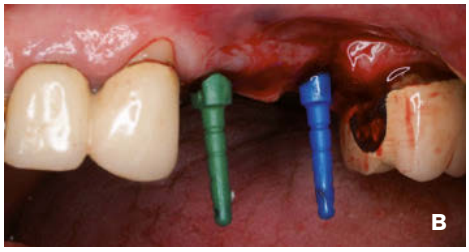

Figuras 16A y 16B. Indicadores de angulación.

A

Referencias	Descripciones	Angulaciones	Alturas gingivales
KPIP150	Pilares telescópicos rectos Iso-Post + tornillo KVP + guía KJIP	0°	1.5 mm
KPIP300			3 mm
KPIP500			5 mm
KPIPA75150	Pilares telescópicos angulados Iso-Post + tornillo KVP + guía KJIP	7.5 °	1.5 mm
KPIPA75300			3 mm
KPIPA75500			5 mm
KPIPA150150	Pilares telescópicos angulados Iso-Post + tornillo KVP + guía KJIP	15°	1.5 mm
KPIPA150300			3 mm
KPIPA150500			5 mm
KPIPA220150	Pilares telescópicos angulados Iso-Post + tornillo KVP + guía KJIP	22°	1.5 mm
KPIPA220300			3 mm
KPIPA220500			5 mm

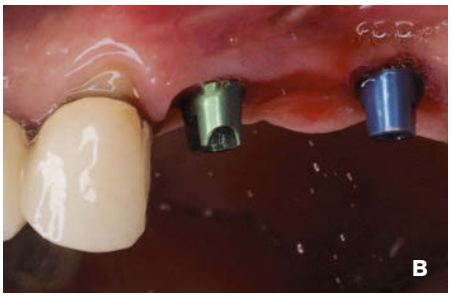

Figuras 17A y 17B. Pilares protésicos.

Fase protésica

Pasado el tiempo de integración de los implantes se procede a la confección de la prótesis definitiva. Al disponer de un diseño previo digital de la prótesis provisional, la confección de la prótesis definitiva consistirá en copiar este diseño realizando las modificaciones necesarias. Para ello, se realiza un escaneo intraoral con los pilares protésicos y la nueva conformación de encía y otro con los cambios, desgastes y modificaciones que se hayan realizado en los provisionales durante los meses de integración, de manera que obtenemos un nuevo STL de la prótesis con la que el paciente se siente cómodo y estéticamente satisfecho **(Figuras 18-20)**.

Una vez el laboratorio ha fresado la prótesis definitiva, circonio monolítico en este caso, se procede a

Figura 18. Provisionalización.



Figura 19. Best Fit de pilares.

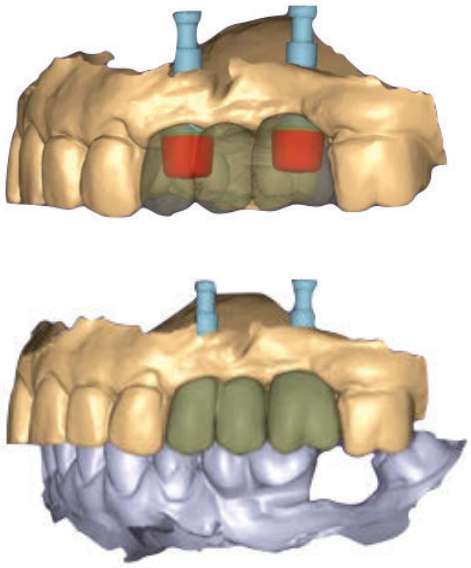

Figura 20. Diseño de prótesis definitiva.

su inserción en boca. El sistema cuenta con unas cofias metálicas que han de ser arenadas previamente, y, posteriomente, se aplicará un primer metal quedando la cofia metálica preparada para la adhesión con la corona. Se sitúan en la boca del paciente y se cementan a la prótesis mediante cemento de resina tipo Panavia **(Figura 21A-C)**.

Para garantizar la seguridad biológica del implante, pasado el tiempo de fraguado del cemento se retira la prótesis mediante un levantapuentes y se limpian los excesos, volviendo a colocar las coronas en boca del paciente **(Figuras 22-24)**.

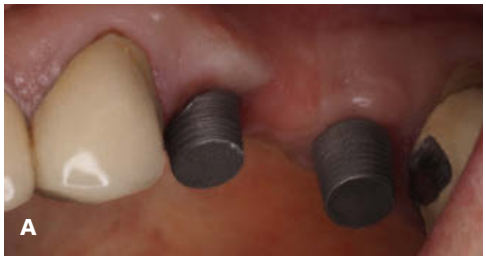

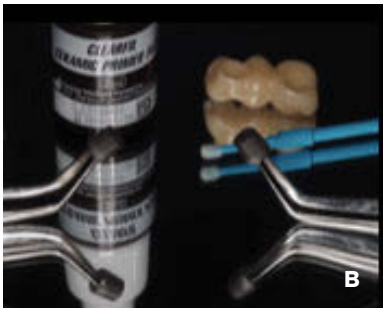

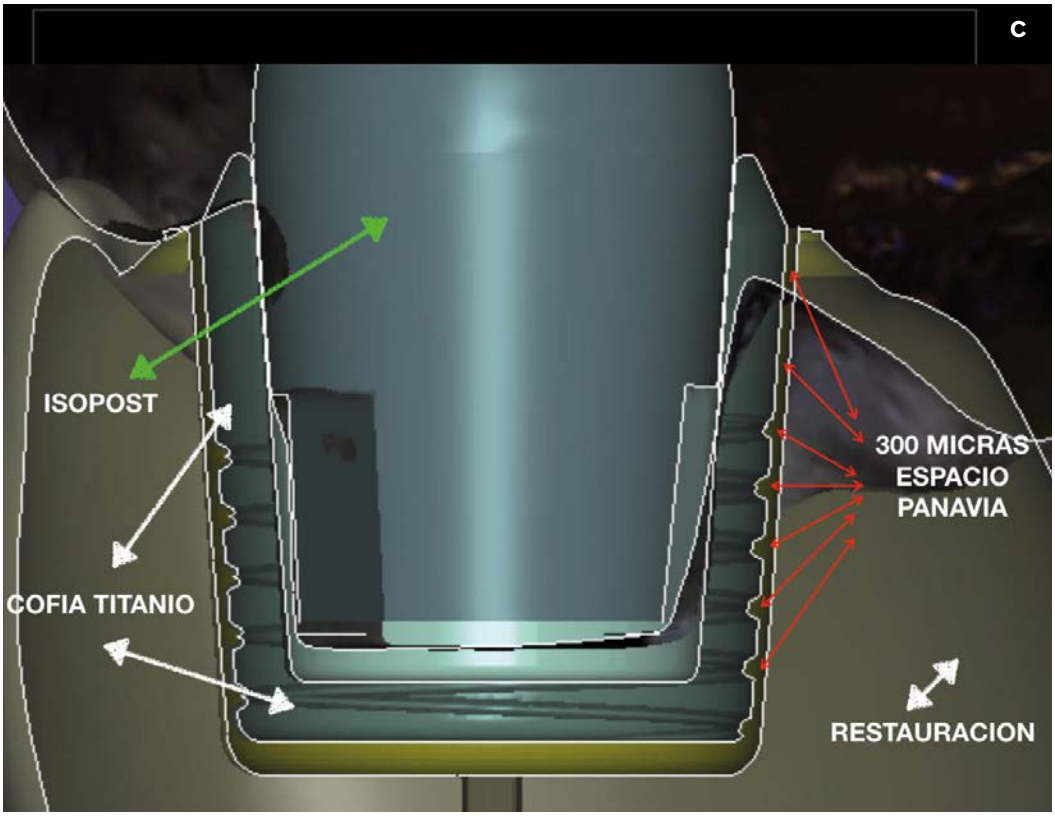

Figuras 21A: Cofias arenadas, 21B: Materiales de cementado y 21C: Esquema de cementado.

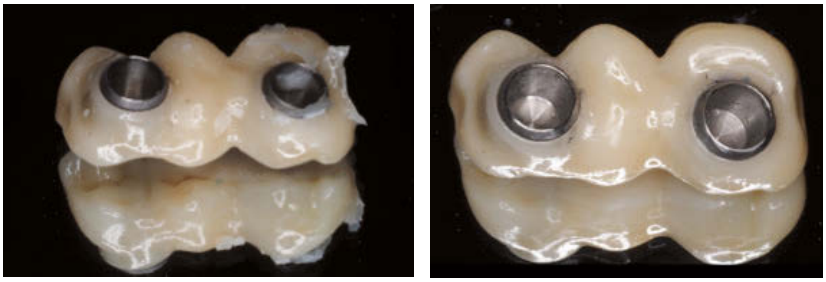

Figura 22. Retirada de excesos de cemento.

Figura 23. Caso terminado.

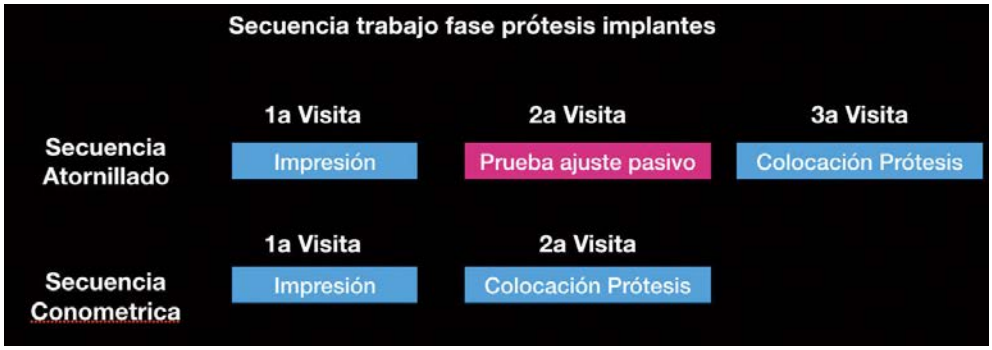

Figura 24. Secuencia de trabajo protésico.

CONCLUSIONES

El Sistema IsoPost es una excelente alternativa a la hora de resolver un caso implantoprótesico de manera fácil, segura y predecible.

El flujo digital en prótesis conométrica es sencillo y fácilmente reproducible. Además, el hecho de poder realizar el escaneado de pilares en boca y el *Best Fit* posterior, facilita de forma definitiva el flujo de trabajo y también disminuye el número de visistas del paciente.

BIBLIOGRAFÍA

1. **Hebel KS, Gajjar RC.** Cement-retained versus screw-retainedim¬plant restoration: achieving optimal occlusion and aesthetcs in im¬plant dentistry. J Prothet Dent 1977; 77: 28-35.
2. **Kleutges D.** Implantoprodthetische Therapien konvepte. Quintessence técnica 1999;11.
3. **Körber.** Cone Crowns: a physically defined tlescopic system. Deutsche Zahnartliche Zeitschrift 1968 23 (6), 619.
4. **Wirz J. et al.** Moderne Galvanotechnologie. Schweiz. Monatsschr. Za¬hnmed.1996 106, 643-651.
5. **Pessoa et al.** Biomechanical Evaluation of Platform Switching in Different Implant Protocols: Computed Tomography–Based Three-Dimensional Finite Element Analysis JOMI 2010; 25 :911–919.
6. **Layet M.** Sealing without cement: The Nocem concept. Implant chirurgie-prothese. Volume 17. May 2011.
7. **Bowen A, et al.** Flujo digital con escáner facial en Implantología. Gaceta Dental. 2018; 300: 116-132.
8. **Bowen A, et al.** Rehabilitación de maxilar superior con implantes cigomáticos facialmente guiada. Gaceta Dental. 2018; 304.