Dr. Antonio Bowen Antolín
Médico odontólogo. Clínica Bowen (Madrid).
Doctor en Medicina y Cirugía.
Fellow European Board Oral Surgery.
Postgraduate Oral Implantology, UCLA.

Dr. Miguel Arlandi Garrido
Licenciado en Odontología.
Máster en Implantología.
Máster oficial en Periodoncia.

Dr. Josep Arnabat Domínguez
Médico Estomatólogo.
Doctor en Medicina y Cirugía.
Profesor Asociado de la Facultad de Odontología de la Universidad de Barcelona.
Codirector del Máster de EMDOLA (European Master Degree in Oral Laser Applications). Universidad de Barcelona.

APLICACIONES DEL LÁSER DE ER:YAG EN IMPLANTOLOGÍA

INTRODUCCIÓN

La aplicación de la tecnología láser en Implantología es reciente. En estos últimos años, con el desarrollo de los láseres de diodo, su uso se está extendiendo; pero estos no se pueden aplicar en todas las fases del tratamiento con implantes.

Los láser de Er:Yag tienen un rango de aplicación más amplio, ya que, aparte de su aplicación sobre tejidos blandos, también pueden ser empleados para el tratamiento del tejido óseo y, en los últimos tiempos, se está desarrollando su aplicación en el tratamiento de la periimplantitis con el fin de conseguir la descontaminación de la superficie implantaria.

Diferentes autores (1), han definido cuáles son las características ideales del láser para ser usado en Implantología:

– Mínimo riesgo de daño a los tejidos periimplantarios: el Láser Er:Yag libera mínima cantidad de calor y su corte no tiene efecto térmico.

– No debe modificar la estructura de superficie del implante: como veremos más adelante, con los *settings* adecuados, el láser Er:Yag no daña la superficie de titanio.

– Buena capacidad de desinfección de las superficies implantarias: en caso de periimplantitis, el láser Er:Yag está demostrando una muy buena efectividad en descontaminación.

Por todo ello, se considera que el láser Er:Yag puede ser utilizado en Implantología.

EFECTOS BIOLÓGICOS

El láser de Er:Yag, por su longitud de onda (2940 nm.), es bien absorbido tanto por el agua que contienen los tejidos blandos como por los cristales de hidroxiapatita presentes en los tejidos duros. Estas características hacen posible que estos láseres puedan ser aplicados sobre el tejido óseo y los tejidos epitelial y conectivo, por lo que pueden ser empleados en los procedimientos clínicos de Implantología (2).

Tal y como se muestra en la **Figura 1**, este láser tiene el punto máximo de absorción por el agua, así como una buena absorción por parte de la hidroxiapatita.

Su mecanismo de funcionamiento se basa en que los radicales de hidróxido (OH) de los cristales de apatita, junto con el agua de la matriz que los agrupa, en la estructura dentaria, absorben la longitud de onda emitida por el láser de erbio. Esta absorción de la luz láser genera, en el interior de los tejidos, el aumento de la temperatura del agua lo cual produce su rápida expansión dando lugar a una explosión de tejido que ha absorbido la luz; a este proceso se le denomina ablación (3).

Esta explosión, que se produce mediante pulsaciones

Figura 1. Absorción de las longitudes de onda por agua y por hidroxiapatita.
Fuente: Laser in Odontostomatologia. Cap 4. Pág 46.

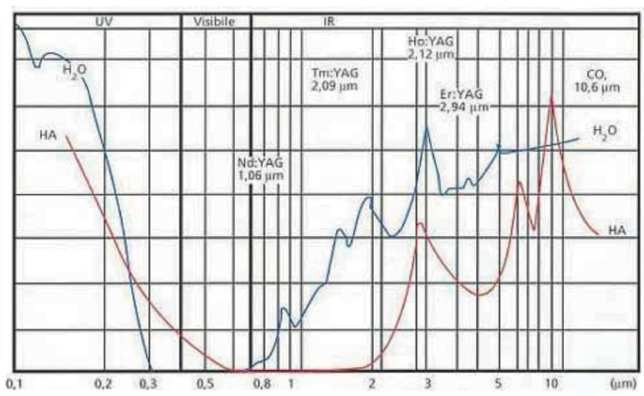

de energía, transfiere un mínimo de calentamiento sobre los tejidos adyacentes, que no llega a elevar la temperatura de los mismos más de 5ºC. Este mínimo efecto térmico hace que el láser Er:Yag sea el ideal para remover los tejidos duros cuando se acompaña con una irrigación de agua (4).

De esta manera, tras la aplicación del láser, el efecto térmico que se produce en el borde de la herida es mínimo y ello conlleva a que la herida mantenga un aspecto sangrante, con una mínima coagulación, lo que se traduce en una eficaz y rápida reparación de los tejidos adyacentes (4).

EFECTOS DEL LÁSER ER:YAG SOBRE LA SUPERFICIE IMPLANTARIA

Se han realizado múltiples estudios sobre los efectos del láser sobre la superficie de titanio, con diferentes tratamientos. Prácticamente todos coinciden en que el láser CO_2 y el láser de diodo no producen ninguna alteración visible en la superficie de titanio pulido ni en superficies tratadas (SLA, RBM, etc.), sin embargo, el problema que pueden presentar estos láseres es el importante incremento de temperatura que podría dañar la oseointegración (**Figura 2**).

El láser de Er:Yag produce diferentes alteraciones en la superficie de los implantes con settings a partir de 300 mJ./10 Hz. en la superficie tratada (SLA) y 500 mJ./10 Hz. en las superficies pulidas; por lo que es seguro usar este láser con *settings* no mayores de 300 mJ 10,6J/cm^2 30 Hz. Su efecto térmico es menor y, al tener una menor penetración que los otros tipos de láser y si consideramos su uso con spray de agua, el efecto puede ser nulo (5).

APLICACIONES DEL LÁSER EN ODONTOLOGÍA

En general, el láser se puede emplear en todas las fases del tratamiento implantológico. Las aplicaciones varían según el tipo de láser a utilizar, aunque de una forma sencilla se pueden clasificar en (6):

1. Aplicaciones de corte.
- Segunda fase quirúrgica
- Gingivectomía y recontorneado estético
- Corticotomías y osteotomías
- Preparación del alveolo implantario

2. Aplicaciones de desinfección.
- Desinfección prequirúrgica de los alveolos
- Desinfección de la superficie implantaria en periimplantitis

3. Aplicaciones de bioestimulación.

4. Caracterización de la superficie de los implantes.

Para cada una de estas aplicaciones, se debe valorar cuál es el láser de elección. En nuestra práctica diaria, trabajamos con plataforma láser formada por láser de diodo y de Er:Yag, y las indicaciones de utilización de cada láser las resumimos en la **Tabla 1**.



Figura 2. Efectos de la aplicación de láser Er:Yag 400mJ./20Hz. (8w) sobre un implante con tratamiento de superficie RBM.

APLICACIÓN	LÁSER DIODO	LÁSER Er:Yag
Segunda fase	+++	+++
Gingivectomía y recontorneado	+++	++
Preparación de alveolo	-	++
Desinfección alveolo	++	-
Periimplantitis	++ (con PDT asociada)	++
Corticotomías	-	+++
Bioestimulación	+++	-

Tabla 1. Indicaciones de cada tipo de láser según técnica.
Fuente: elaboración propia.

+++: muy favorable
++: favorable
+: posible utilización
-:no utilización

EL LÁSER DE ER:YAG ES UNA BUENA ALTERNATIVA PARA LA PREPARACIÓN DEL ALVEOLO IMPLANTARIO YA QUE NO ES NECESARIO EL CONTACTO FÍSICO CON EL HUESO, EL DAÑO TÉRMICO ES MÍNIMO Y EL CORTE DEL HUESO ES MUY PRECISO

OSTEOTOMÍAS

1. Elaboración del alveolo implantario

Es posible realizar la inserción de implantes mediante la preparación del alveolo implantario con láser de Er:Yag. Múltiples estudios muestran la posibilidad de integrarse los tornillos de titanio tras la preparación de la cavidad con láser de Er:Yag (7).

En realidad la función del láser de erbio viene dada en la preparación de la longitud de trabajo y sobre todo la guía para la dirección de inserción del implante, ya que el reducido diámetro del tip o punta de contacto no permiten dar la morfología completa al alveolo implantario (**Figura 3**), por lo que la función del láser en este caso es la de hacer de perforación piloto para terminar el alveolo (**Figuras 4-6**).

Las ventajas son múltiples, ya que la ausencia de macrovibraciones, la no necesidad de ejercer presión con la punta y la irrigación de agua permite un campo quirúrgico limpio, facilitando la preparación del alveolo implantario incluso en lugares de difícil acceso.

El láser de Er:Yag es una buena alternativa para la preparación del alveolo implantario ya que no es necesario el contacto físico con el hueso, el daño térmico es mínimo (por haber irrigación constante) y el corte del hueso es muy preciso al no haber ni macro ni microvibraciones, lo que también permite que el láser sea usado en huesos extremadamente finos en la región maxilofacial (8).

Se ha comprobado cómo hay un mayor BIC (*Bone Implant Contact*), al mejorar la cicatrización debido a la inexistencia der capa de *smear layer* que es barrida por el láser y el spray de agua (el área de necrosis oscila entre 15 y 30 micras) y el espacio entre implante y hueso en el momento de la inserción es menor (9, 10) (**Figura 7**).

En resumen, las principales ventajas del láser Er:Yag para la preparación del alveolo implantario son:

- Facilitar el eje correcto de inserción de los implantes.
- Simplificar las primeras etapas de la osteotomía con un menor calentamiento del tejido óseo.
- Favorecer una más rápida y eficaz osteointegración de los implantes.

La aplicación del láser en este caso se realizará en las primeras fases de la osteotomía, llegando hasta la longitud de trabajo del implante, sin sobrepasarla, y siempre teniendo en cuenta las estructuras nobles en relación con el neoalveolo, dirigiendo el rayo guía sobre el tejido óseo que se quiere eliminar (preferentemente con puntas o tips de contacto) y con abundante irrigación.

2. Corticotomías para desdoblamiento cortical (*cortical Split*)

La técnica del *cortical Split* ha sido descrita en numerosos artículos como una técnica fiable y precisa para la inserción de implantes en aquellos casos en los que la disponibilidad horizontal del hueso está limitada (11).

La principal complicación de esta técnica radica en la incisión inicial en el borde coronal del hueso remanente, ya que la falta de apoyo puede hacer que varíe la línea de cor-

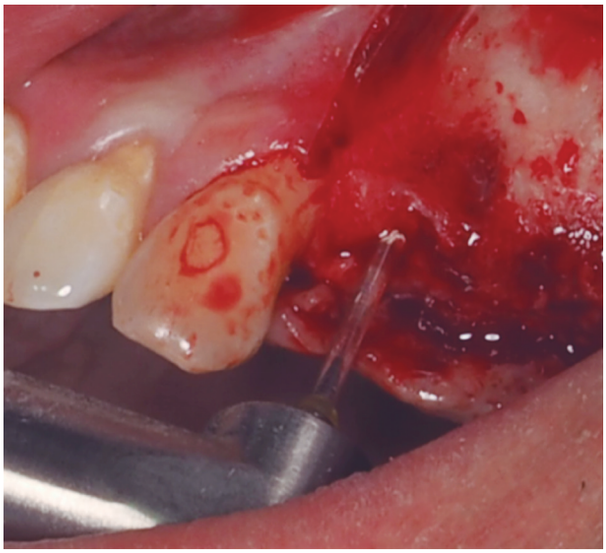

Figura 3. Aplicación del tip para señalar la perforación.

Figura 4. Perforación con láser Er:Yag.

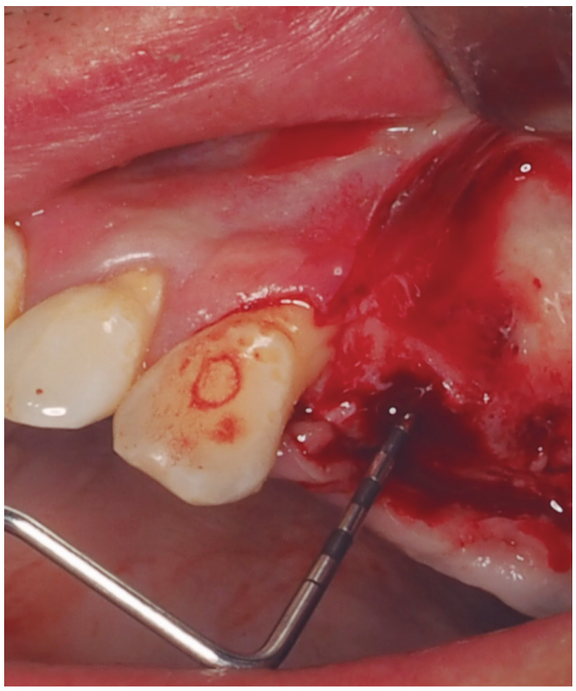

Figura 5. Comprobación de profundidad.

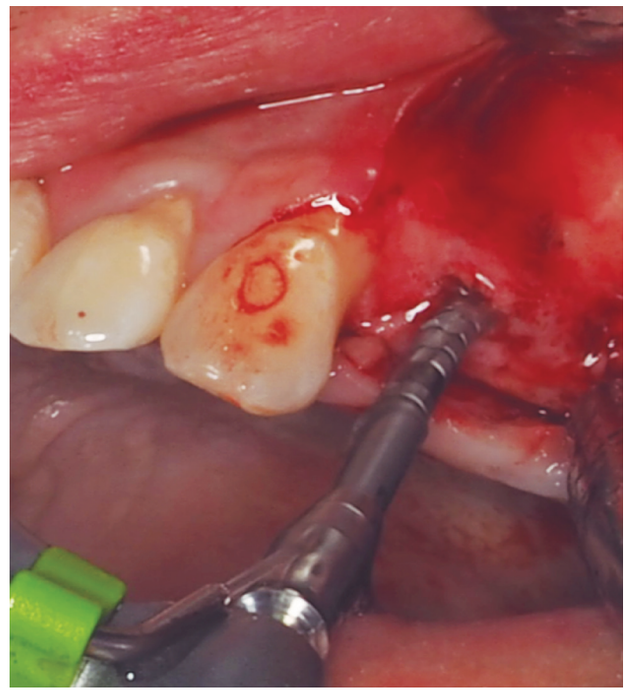

Figura 6. Finalización del alveolo.

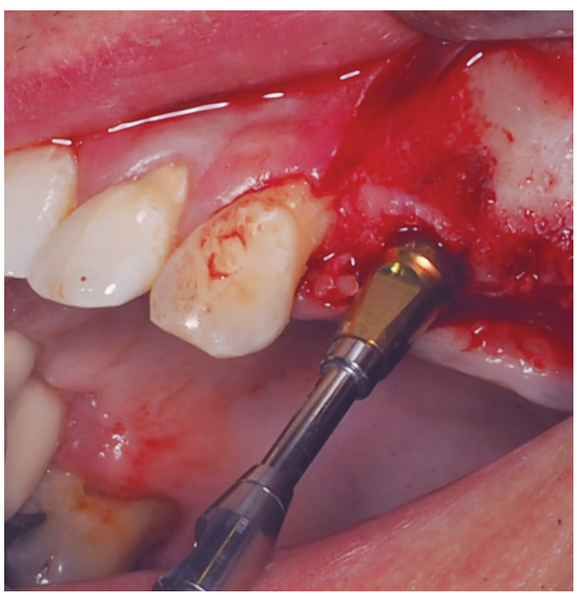

Figura 7. Inserción del implante.

Código QR para ver vídeo de inserción de implantes con láser de Er:Yag.

te, lo que puede comprometer toda la intervención (12). La aplicación del láser Er:Yag en este caso se basa en la precisión de corte que ofrece, al no ser necesario hacer presión con el mismo en la incisión inicial. La línea de corte aparece precisa y definida y se puede extender hacia el margen más apical (**Figura 8**).

La línea queda perfectamente delimitada, con sangrado en la zona, pudiéndose realizar la expansión de la cresta con los expansores roscados habituales y sin mayor incidencia (**Figura 9**). La técnica de aplicación para la osteotomía de reborde alveolar, se realiza dirigiendo el haz láser hacia la cortical del reborde, con movimiento constante y llegando hasta el límite del hueso medular, siempre con abundante irrigación (**Figuras 10 y 11**).

3. Cirugía del seno maxilar

Es evidente que, con las funciones de corte sobre tejido óseo del láser Er:Yag, es posible realizar la osteotomía de la pared lateral del seno maxilar para las técnicas de injerto subantral, con vistas a la inserción de implantes (**Figuras 12-14**).

No hay muchas referencias en la literatura acerca del uso del láser para ello. La publicación de Sohn (13) refiere una serie de doce casos realizados con éxito y con un mínimo de perforación de membrana de Schneider y con buen resultado de los implantes empleados. Otras publicaciones (14) refieren una mayor incidencia de perforaciones de membrana sinusal, pero estos datos no son extrapolables al tratarse de un estudio sobre material cadavérico con el correspondiente colapso de membrana.

En todo caso, de lo que no hay ninguna duda, es de que es posible realizar la osteotomía de acceso, que se debe hacer con punta de contacto con el fin de dar una mayor precisión a la aplicación del láser, con abundante irrigación y con control de la potencia, a fin de evitar la perforación de la membrana.

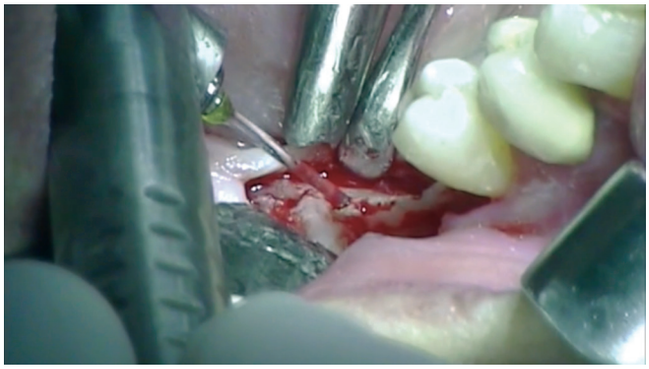

Figura 8. Preparación de la corticotomía: señalización y unión de puntos.

Figura 9. Corticotomía con profundización y separación de corticales.

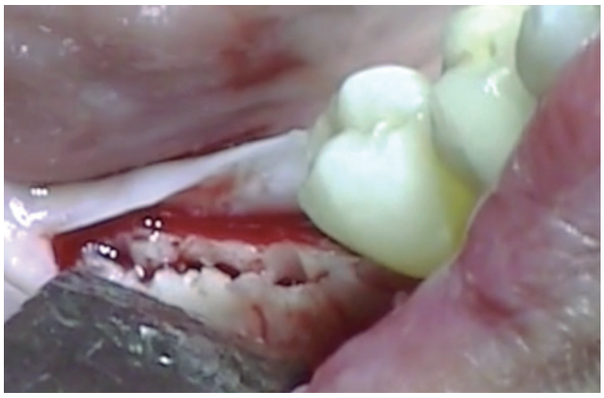

Figura 10. Finalización de la corticotomía.

Figura 11. Rx postquirúrgica.

Código QR para ver cortical Split con láser Er:Yag.

La osteotomía se realiza a una velocidad adecuada y los bordes de la misma aparecen vitales. La intervención se finaliza con las técnicas habituales y el postoperatorio es bueno, sin ninguna complicación digna de mención.

SEGUNDA FASE QUIRÚRGICA

Una gran parte de los tratamientos con implantes se realiza mediante la técnica clásica de dos fases quirúrgicas, dedicándose la segunda a la exposición del implante en la boca con el fin de conectar la prótesis. Aproximadamente el 70% de los pacientes tienen suficiente encía queratinizada alrededor del implante por lo que se puede realizar una gingivectomía para exponer el mismo. La aplicación del láser permite una exposición rápida y atraumática del implante sin sangrado y con una buena desinfección de la zona (15).

Las ventajas de realizar la 2ª fase quirúrgica con láser de erbio se pueden cifrar en: alta precisión, campo quirúrgico limpio, buen postoperatorio, rápida recuperación, buena cicatrización y ausencia de infecciones (16) (**Figuras 15-17**).

Para evitar la pérdida de la encía queratinizada en estas segundas fases se aconseja utilizar la técnica de rolling flap, de este modo, podemos incrementar la encía adherida en las zonas donde hay una menor cantidad de encía queratinizada (22).

PERIIMPLANTITIS

La periimplantitis está tomando un importante protagonismo en el mantenimiento y evolución de los tratamientos con implantes. Los mecanismos etiopatogénicos no parecen estar todavía demasiado claros pese a su similitud con la enfermedad periodontal, y su tratamiento no acaba de estar estandarizado; si bien en función de la pérdida ósea que haya se consideran dos tipos de tratamiento, con técnica cerrada o abierta.

En todos los protocolos se establece como condición indispensable la de descontaminar la superficie del implante, previo a cualquier otra actuación. De esta manera consideraremos la aplicación del láser en dos situaciones:

· Tratamiento no quirúrgico

Numerosos estudios in vitro sobre el uso de diferentes tipos

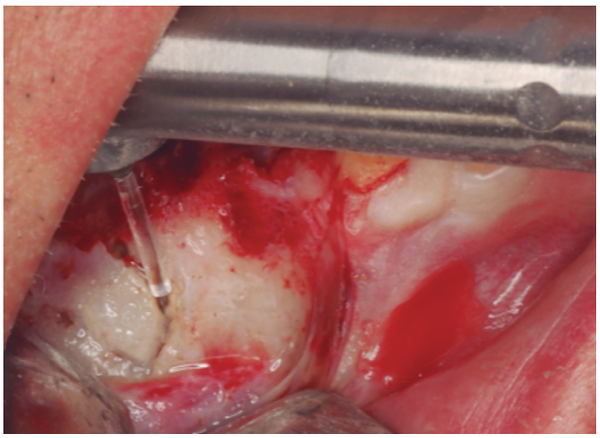

Figura 12. Marcación de osteotomía.

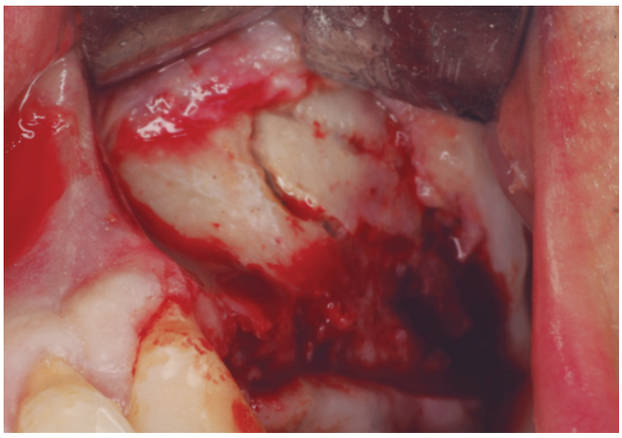

Figura 13. Osteotomía de pared.

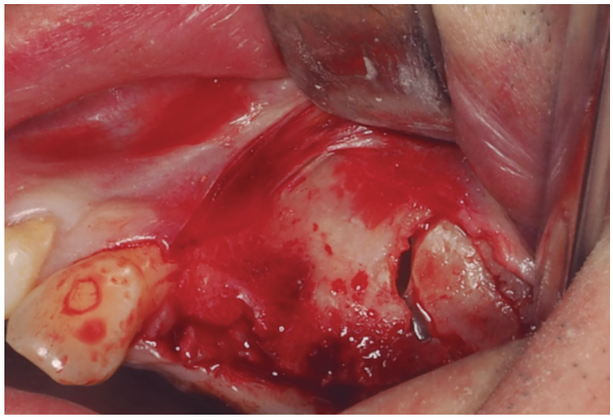

Figura 14. Piso de seno elevado.

Código QR para ver el vídeo de la cirugía de elevación de seno maxilar con láser Er:Yag.

Figura 15. Campo quirúrgico.

Figura 16. Aplicación del láser.

Figura 17. Postquirúrgico inmediato.

Código QR para ver el vídeo de la segunda cirugía de implantes con láser Er:Yag.

de láser (Er:Yag, CO_2 y Nd:Yag) demostraron una gran eficacia para la descontaminación de la superficie del implante, sin provocar daños en la superficie del implante ni de los tejidos periimplantarios. Sin embargo, los resultados de estudios clínicos no corroboran los resultados obtenidos in vitro.

El tratamiento con láser Er:Yag consigue resultados clínicos y microbiológicos similares cuando se compara con otros métodos de tratamiento como el spray abrasivo o las curetas. Schwarz et al. realizan un estudio clínico para evaluar el efecto de este tipo de láser en el tratamiento de la periimplantitis, basándose en sus estudios experimentales sobre los efectos del tratamiento de la periodontitis con láser de Er:Yag sobre las superficies implantarias, consiguiendo resultados similares a los obtenidos in vitro y manteniéndolos en el tiempo (17, 18).

· Tratamiento quirúrgico de la periimplantitis mediante procedimiento combinado resectivo-regenerativo

La mayoría de los procedimientos combinados se basan en un tratamiento resectivo de la porción supracrestal del implante (defecto de clase II) y un tratamiento regenerativo de los defectos infraoseos (defectos clase I); las dehiscencias de la tabla vestibular, aunque sean de clase I, se tratan con procedimiento resectivo basándose en estudios que demuestran la menor eficacia de los procedimientos regenerativo en este tipo de defectos.

Schwartz et al. 2011 (19) proponen un protocolo de tratamiento combinado que consta de las siguientes fases (**Figuras 18-22**):

– Acceso quirúrgico.
– Eliminación del tejido de granulación.
– Implantoplastia en la porción supra crestal del implante y dehiscencias en la cara vestibular.
– Descontaminación de la superficie implante infraósea.
– Regeneración con xenoinjerto y membrana de colágeno.

Tras emplear dos tipos de tratamientos descontaminan-



Figura 18. Rx prequirúrgica.

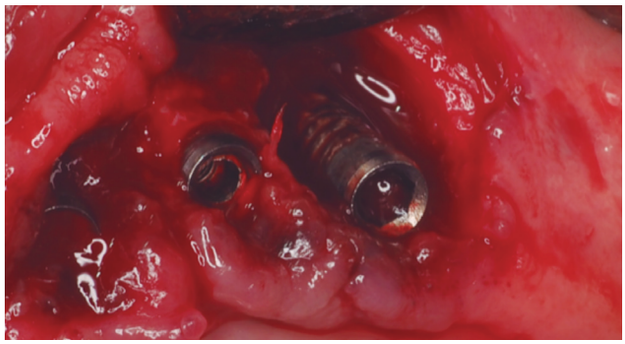

Figura 19. Defecto periimplantario.

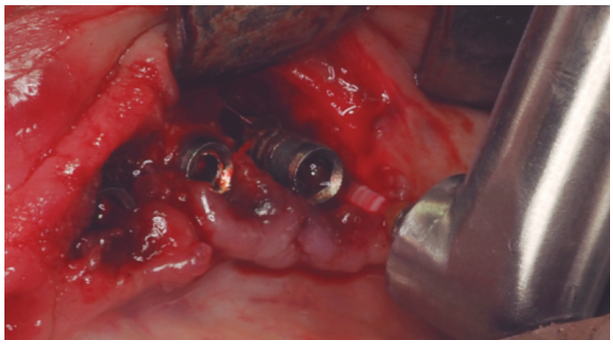

Figura 20. Aplicación del láser.

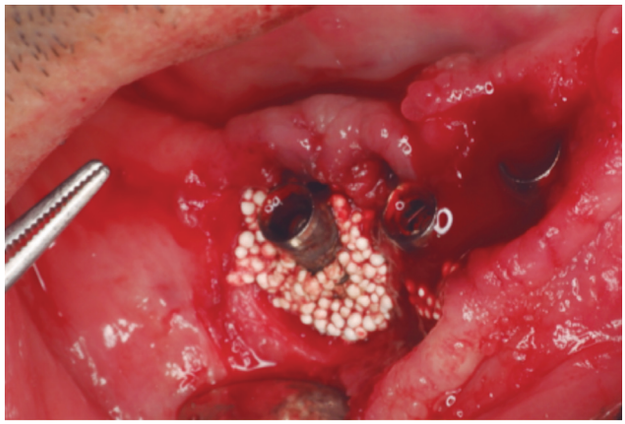

Figura 21. Regeneración.

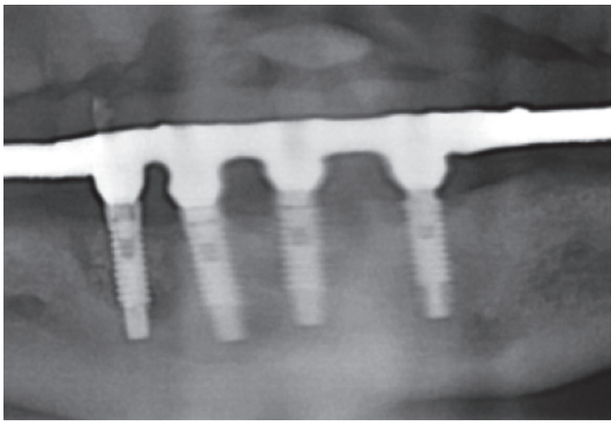

Figura 22. Rx postquirúrgica.

tes: láser de Er:Yag vs curetas plásticas y algodón con suero; el primero es más eficaz en los defectos circunferenciales, y el segundo tipo lo es sobre los defectos localizados en la tabla vestibular.

En 2012 (20) estos autores presentan el seguimiento tras dos años. Los resultados vuelven a mostrar que ambos métodos de desinfección consiguen reducir significativamente el índice de sangrado y la profundidad de sondaje, sin diferencias entre ambos grupos, aunque el tratamiento con láser Er:Yag muestra a los dos años una mayor reducción en el índice de sangrado.

Así pues, se puede llegar a concluir que el tratamiento con láser mejora los parámetros clínicos durante un periodo de seis meses, sobre todo en defectos moderados y con técnica de acceso cerrado, mientras que para los casos avanzados se recomienda la combinación cirugía con un acceso quirúrgico-regeneración ósea y láser (21,22). ●

BIBLIOGRAFÍA

1. **Benzi R, Giulio G.** Implantology in: Lasers in dentistry. Vitale M.C. - Caprioglio C. Ed.Martina 2010. Bolonia. P.262.
2. **Revilla-Gutiérrez V, Aranabat-Domínguez J, España-Tost AJ, Gay-Escoda C.** Aplicaciones de los láseres de Er:Yag y de Er,Cr:YSGG en Odontología. RCOE 2004; 9 (5): 551-562.
3. **Martelli F, De Leo A, Zinno S.** Laser in odontostomatologia. Milan. Masson s.p.a. 2000.
4. **Di Stefano R.** El láser Er: Yag como alternativa en la práctica odontológica operatoria. Acta Odontol Venez, Caracas 2004; 42 (2).
5. **Stubinger S, Etter C, Miskiewicz M, Homann F, Saldamli B, Wieland M, Sader R.** Surface Alterations of Polished and Sandblasted and Acid-Etched Titanium Implants after Er:Yag, Carbon Dioxide, and Diode Laser Irradiation. Int J Oral Maxillofac Implants. 2010 Jan-Feb; 25 (1): 104-11.
6. **Bowen A.** Aplicaciones del láser de diodo en Implantología. Gaceta Dental 205, julio 2009; 162-172.
7. **El-Montaser M.** Osseointegration of titanium metal implants in erbium-YAG laser-prepared bone. Implant Dent 1999; 8 (1): 79-85.
8. **Lewandrowski KU.** Use of the Er:Yag laser for improved plating in maxillofacial surgery: comparison of bone healing in laser and drill osteotomies. Lasers Surg Med 1996; 19 (1): 40-50.
9. **Kesler G, Romanos G, Koren R.** Use of Er:Yag laser to improve osseointegration of titanium alloy implants - a com parison of bone healing. Int J Oral Maxillofac Implants 2006 May-Jun; 21.
10. **Schwarz F.** Influence of implant bed preparation using an Er:Yag laser on the osseointegration of titanium implants: a histomorphometrical study in dogs. J Oral Rehabil 2007 Apr; 34 (4): 273-81.
11. **Tolstunov L, Hicke B.** Horizontal Augmentation Through the Ridge-Split Procedure: A Predictable Surgical Modality in Implant Reconstruction. Journal of Oral Implantology February 2013; 39 (1): 59-68.
12. **Teltzrow T et al.** Perioperative complications following sagittal split osteotomy of the mandible. JCMFS 2005; 33 (5): 307–313.
13. **Sohn DS, Lee JS, An KM, Romanos GE.** Er, Cr:YSGG Laser asisted sinus-graft procedures. Lasers Med Sci 2009; 24: 673-677.
14. **Stübinger S, Nuss K, Sebesteny T, Saldamli B, Sader R and Von Rechenberg B.** Erbium-Doped Yttrium Aluminium Garnet Laser–Assisted Access Osteotomy for Maxillary Sinus Elevation: A Human and Animal Cadaver Study. Photomedicine and Laser Surgery 2010; 28 (1): 39-44.
15. **Venci R.** Implantology (62) in: Consuelo V, Claudia C Lasers in dentistry Ed Martina. 2010.
16. **Arnabat-Domínguez J, España-Tost AJ, Berini-Aytes L, Gay-Escoda C.** Erbium:YAG laser application in the second phase of implant surgery: A pilot study in 20 patients. Int J Oral Maxillofac Implants 2003; 18: 104-12.
17. **Schwarz F, Sculean A, Rothamel D, Schwenzer K, Georg T, Becker J.** Clinical evaluation of an Er:Yag laser for nonsurgical treatment of peri-implantitis: a pilot study. Clin Oral Impl Res 2005; 16: 44–52.
18. **Persson GR, Roos-Jansaker AM, Lindahl C, Renvert S.** Microbiologic results after non- surgical erbium- doped:yttrium, aluminum, and garnet laser or air-abrasive treatment of periimplantitis: a randomized clinical trial. Journal of Periodontology 2011; 82: 1267–1278.
19. **Schwarz F, Sahm N, Mihatovic I, Golubovic V, Becker J.** Surgical therapy of advanced ligature-induced peri-implantitis defects: cone-beam computed tomographic and histologic analy- sis. J Clin Periodontol 2011; 38: 939–949.
20. **Schwarz F, John G, Mainusch S, Sahm N, Becker J.** Combined surgical therapy of peri-implantitis evaluating two methods of surface debridement and decontamination. A two-year clinical follow up report. J Clin Periodontol 2012; 39: 789–797.
21. **Bowen Antolín A, Arlandi Garrido M, Ariño B, David S.** Láser y terapia fotodinámica en el tratamiento de la periimplantitis. RCOE 2014; 19 (4): 325-333.
22. **Arnabat et al.** Advantages and esthetic results of erbium,chromium:ytrium-scandium-gallium-garnet laser application in second-stage implant surgery in patients with insufficient gingival attachment: a report of three cases. Laser Med Sci 2009. DOI 10.1007/s 10103-009-0728-6.

ELECTRODENT

Nuevas lámparas
de cirugía
con tecnología LED

Presentamos los nuevos modelos de la prestigiosa firma alemana Dr. Mach.
Lámparas con tecnología LED de gran alcance y mínima radiación de calor
Múltiples posibilidades:
fijación a techo, pared o rodante, con cámara integrada,
con brazo auxiliar para
monitor, cámara, bandeja, etc.

952 23 72 97 info@electrodent.com www.electrodent.com