Prótesis completa dento-implantorretenida

Antonio Bowen Antolín.
Médico Odontólogo.
Antonio Bowen Martínez.
Médico Estomatólogo.
Luisa María Santos Bello.
Odontóloga.

Resumen: *Se presenta un caso de prótesis completa superior e inferior, en la que se han combinado el empleo de pilares naturales e implantes osteointegrados, con el fin de servir de retención de sobredentaduras.*

Se ha evitado el uso de anclajes de precisión para compensar las fuerzas aplicadas sobre los pilares naturales, compensando estos con el adecuado tratamiento de los pilares y el correcto diseño de la barra.

La evolución clínico-radiológica ha sido satisfactoria a todos los niveles desde los últimos años.

Palabras clave: *Implantes, barra, prótesis total, pilares.*

INTRODUCCIÓN

La utilización de las técnicas de implantes osteointegrados nos permite resolver de una manera satisfactoria las espectativas de los pacientes total o parcialmente edéntulos, en cuanto a la rehabilitación estética y funcional del sistema estomatognático.

La combinación de pilares naturales con pilares implantados ha sido muy discutida, con resultados muy variados, pero el ajuste oclusal preciso, el correcto diseño de los sistemas de anclaje y la cuidada preparación de los pilares nos permitirán conseguir el éxito de estos casos.

Presentamos un caso en el que se combina el uso de pilares naturales junto con implantes osteointegrados, para la colocación de prótesis completas superior e inferior, retenidas mediante un anclaje de barra tipo Dolder.

CASO CLÍNICO

Varón de 61 años, con antecedentes médicos de colecistestomia e hipertensión arterial, sin historia previa de alergias o intolerancias medicamentosas, y con estudio preoperatorio sin alteraciones patológicas.

Este paciente había sido portador de prótesis fija en sector anterosuperior y prótesis removibles en maxilar superior e inferior. Su evolución obligó a realizar la exodoncia de numerosos pilares por lo que se planeó la posibilidad de realizar una prótesis implantorretenida y mucosoportada

En vista del buen estado de los dientes remanentes, se decidió conservar la pieza 14 con su corona metal-cerámica y se planea el tratamiento endodóntico de las piezas 13, 12, 21 y 42, a fin de emplearlas como futuros pilares.

A continuación se procedió a la inserción de los implantes oste-

Fig. 1: Radiografía preoperatoria.

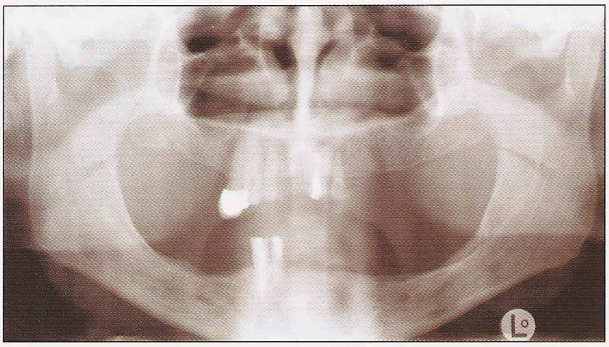

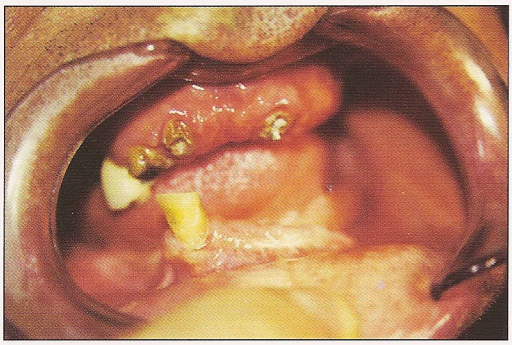

Fig. 2: Preoperatoria.

ointegrados,empleando implantes SteriOss (Bausch & Lomb), de tipo cilíndricos con revestimiento de Hidroxiapatita, en las siguientes posiciones:

En área 11-21 (sinfisis maxilar) : 3,8 * 12 mm

En área 23 : 3,8 * 10 mm

Tres meses después se realiza la inserción de los implantes en maxilar inferior, mediante la técnica habitual, empleando el mismo tipo de implantes Steri - Oss cilíndricos con recubrimiento de hidroxiapatita:

En área 41: 3,8 * 12 mm

En área 31-32: 3,8 * 12 mm

En área 32-33 :3,8 * 12 mm

Pasado el tiempo prescrito de oseointegración se observa la correcta integración clínica y radiológica de las fijaciones implantados y se procede a realizar la segunda fase quirúgica (colocación de pilares transepiteliales), a la vez que se inicia la preparación definitiva de los pilares remanentes de 13, 12, 21 y 42 para la preparación de las correspondientes coronas telescópicas.

Tras la toma de impresión, se preparan en el laboratorio las estructuras metálicas con la barra diseñada para la sujección de la prótesis.

Las fijaciones sobre implantes las realizamos empleando pilares UCLA (tornillo-corona) y los soportes de piezas naturales los realizaremos empleando un cemento convencional (KETAC-CEM. ESPE).

Tras la inserción en boca de la prótesis se procedió al ajuste oclusal preciso.

A los cuatro años de evolución no hemos observado ningún problema en relación con el mantenimiento con la prótesis del paciente, ni con la función ni el estado de los pilares naturales ni de los implantes.

El estado periodontal de los dientes remanentes y el de los implantes es correcto, y el ajuste de los tornillos transcoronales de los pilares UCLA no ha sufrido variación desde que se ajustó la presión recomendada por el fabricante (35 N / cm).

DISCUSIÓN

Cuando debajo de una misma prótesis se encuentran dientes que actúan como pilares auxiliares de los implantes, deben prepararse antes o en el momento de insertar el o los implantes. Lo primero es llevar a cabo el tratamiento endodóncico y periodontal. En casos extensos, los pilares naturales se preparan antes de insertar el implante.

Cuando un implante se sitúa a modo de pilar entre dientes naturales, hay muchas posibilidades de que un contrafuerte pierda su retención, sobre todo si uno de los dientes remanentes presenta movilidad clínica, por lo que se puede colocar un anclaje de precisión que permita la movilidad entre el implante y el pilar móvil. Igualmente, esta doctrina se ha mantenido cuando los pilares naturales tienen un buen estado periodontal, a fin de no sobrecargar el ligamento periodontal.

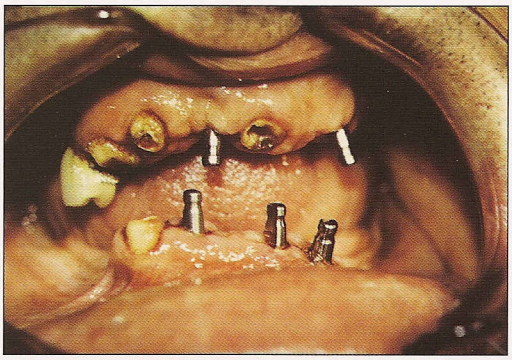

Fig. 3: Pins de impresión.

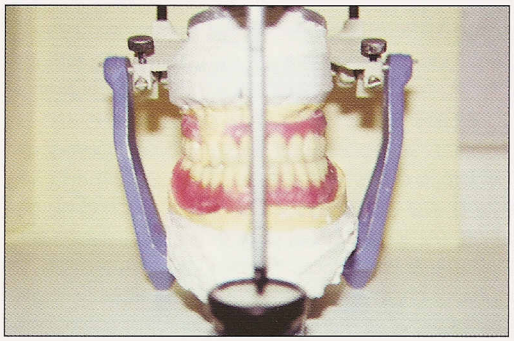

Fig. 4: Montaje en articulador.

Sin embargo, la realización de una sobredentaduranos plantea una serie de problemas que no nos hacen viable emplear dichos anclajes, por lo que tenemos que recurrir a seleccionar sólo aquellos pilares naturales que no nos planteen problemas periodontales.

El tratamiento endodóntico de las piezas remanentes nos va a prevenir los posibles problemas periapicales derivados de la nueva distribución de las fuerzas oclusales, así como nos va a facilitar la retención de las coronas que se cementarán sobre ellos, ya que los cementos clásicos tienen una mayor resistencia a la compresión que a la retención. Por otra parte resulta importante mantener la mayor altura y superficie de dichos pilares, a fin

Fig. 5: Barra superior.

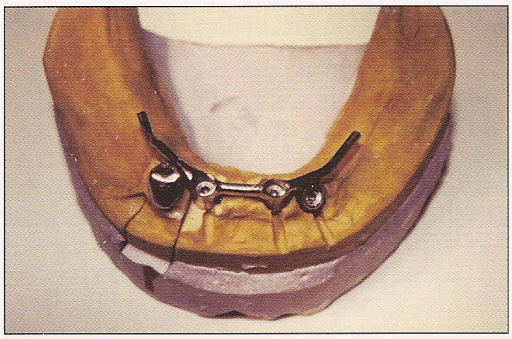

Fig. 6: Barra inferior.

de resistir lo mejor posible tanto la retención como la resistencia a las fuerzas laterales.

La altura de los pilares naturales y de los pilares implantados deben ser similares a fin de amortiguar lo máximo posible las fuerzas que se apliquen sobre cada uno de ellos, para prevenir los problemas periodontales y periapicales.

La correcta situación de los puntos de anclaje nos permitirá distribuir adecuadamente las cargas oclusales, así como el necesario soporte mucoso será fundamental a la hora de ajustar la oclusión (balanceada bilateral) de las prótesis correspondientes.

El diseño de la barra es fundamental, ya que en el caso de usar sobredentaduras, debemos usar barra Dolder con espaciador para dotarla de una mínima resiliencia.

La longitud de los cantilever distales a los implantes debe ser proporcional a la longitud del implante más distal insertado, ya que este va a actuar como fulcro cuando las cargas se realicen sobre el cantilever, por lo que a mayor longitud de este implante, mayor extensión del cantilever. Hay que considerar que a la fuerza de presión del brazo de palanca, se opone una fuerza de compensación del brazo de tensión, por lo que cuanto mayor sea este brazo compensador en relación con el de palanca, menos sufrirá el pilar más distal, y esto será determinante en el diseño de la extensión distal, ya que por imperativos anatomo-quirúrgicos no siempre es posible mantener la separación anteroposterior mínima de 10 mm que propone Rangert.

Finalmente, señalar que la extensión mucosa ha de ser siempre la máxima, como si de una prótesis convencinal se tratara, siempre y cuando el paciente lo admita, ya que las expectativas de confort del paciente suben mucho cuando se trata de tratamientos implantológicos, ya que las sobredentaduras son prótesis implantorretenidas y mucosoportadas, y su pronóstico será más favorable a largo plazo cuanto mayor soporte mucoso se pueda emplear.

Fig. 7: Barras en boca.

Fig. 8: Resultado final.

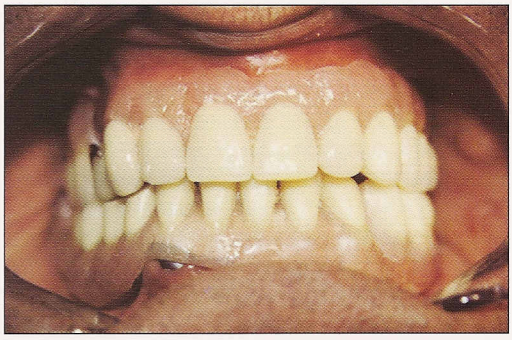

Fig. 9: Radiografía postoperatoria.

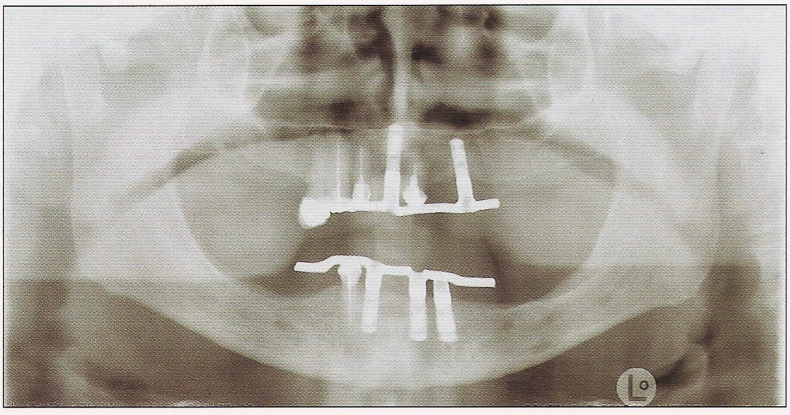

BIBLIOGRAFÍA

1º.- CARR, A.B., LANEY, W.R. Maximun occlusal force levels in patients with osseointegrated oral implant prostheses and patient with complete dentures. Int J Oral & Maxillofac Implants 1987;2:101-108.

2º.- DEL RIÓ HIGHSMITH, J. Manual de Implanto Prótesis para el desdentado total. Ediciones Avances 1995.

3º.- GILBOE DB, TETERUCK WT: Fundamentals of extracoronal tooth preparation, retention and resistance form, J Prosthet Dent 32 (6):651, 1974.

4º.- JEMT, T., CARLSSON, L., BOSS, A., JÖRNÉUS L. In vivo load measurements on osseointegrated implants supporting fixed or removable prostheses: a comparative pilot study. Int J Oral Maxillofacial Implants 1991;6:413-417.

5º.- LUNDGREN, D., FALK, H., LAURELL, L. The influence of number and distribution of occlusal cantilever contacts on closing and chewing forces in dentitions with implant-supported fixed prostheses occluding with compete dentures. Int J Oral & Maxillofac Implants 1989;4:277-283.

6º.- MICH, C. Implantología comtemporanea. Mosby/Doyma libros. 1995.

7º.- RASMUSSEN, E.J. Alternative prosthodontic techniques for tissue-integrated prostheses. Prosthet Dent 1987;57:198-204.

8º.-SALAGARAY LAMBERTI, V. Implantes inmediatos transalveolares. Unidad de implantología y prótesis biointegrada. 1992.

9º.- SHILLINBURG HT, J. R, BRACKETT SE Fundamentals of tooth preparation. Chicago, 1987, Quintessence, pags. 19-23).

10º.- SKALAK, R. Biomechanical consideration in osseointegrated prostheses. J. Prosthet Dent 1983;49:843-848.