# Quiste folicular en seno maxilar.



**Baena López, Gustavo**
Servicio de Estomatología.
Hospital General Universitario
Gregorio Marañón.

**Bowen Antolín, Antonio**
Servicio de Estomatología.
Hospital General Universitario
Gregorio Marañón.

**Solo de Zaldivar y Alarcón, Santiago**
Jefe de Servicio de Estomatología. Hospital General Universitario
Gregorio Marañón.

**Resumen:**
Los quistes maxilares ocupan una de las principales áreas de la patología quirúrgica bucal, tanto por las importantes consecuencias clínicas que pueden conllevar como por la inusitada frecuencia con que aparecen en la práctica diaria.
Dentro de los quistes disgenéticos o del desarrollo el que reviste una mayor importancia es el quiste folicular, que incluso llega a ser hasta de la tercera parte del total de los quistes maxilares.
El quiste folicular se debe a una disembrioplasia aparecida en diferentes momentos de la evolución del germen dentario. Al ser de origen epitelial, la membrana quística es particularmente agresiva y llega a invadir estructuras anejas produciendo importantes destrucciones de las estructuras óseas circundantes.
Presentamos en este caso un quiste folicular en relación a un tercer molar superior ectópico que llega a invadir el seno maxilar. Explicamos la historia clínica del paciente y el tratamiento quirúrgico consecuente, mediante la operación de Caldwell-Luc, que condujo a la completa normalidad y estabilidad clínica del paciente.

**Palabras Clave:**
quiste folicular, seno maxilar, tercer molar ectópico, operación de Caldwell-Louc.

## INTRODUCCIÓN:

Existen diferentes clasificaciones de los quistes de los maxilares según los criterios patogénicos, morfológicos, topográficos o clínicos que se emplean.
De todas las clasificaciones consultadas creemos que por su simplicidad y exactitud, la mas acertada es la aceptada por la O.M.S. en 1992.
El quiste folicular es un quiste del desarrollo y se define como un quiste que se desarrolla en el órgano adamantino de una pieza dentaria que todavía no ha erupcionado. Los factores etiopatogénicos involucrados en el desarrollo del quiste folicular son varios:

1º Trastornos en el desarrollo del germen dentario
2º Factores genéticos
3º Procesos degenerativos en la pulpa adamantina
4º Lesiones inflamatorias del germen dentario.

En un principio los quistes foliculares se desarrollan sin signos clínicos demostrables de inflamación, si bien en Odontoestomatología Pediátrica se pueden hablar de la relación existente entre una osteitis apical en un diente deciduo y el desarrollo en el germen dentario subyacente.
Dependiendo de la localización, se puede distinguir entre quistes centrales (pericoronarios), laterales, periradiculares y circulares. Pueden adquirir un tamaño considerable y localizarse también en el cuerpo y ramas mandibulares.

**Correspondencia:**
Servicio de Estomatología.
Hospital Gral. Gregorio Marañón.
c/ Dr. Esquerdo, 56 - 28006 Madrid.

Recibido: 2 de septiembre de 1998.
Aceptado para publicación:
'28 se septiembre de 1998.

a) Quistes Epiteliales.
1. Quistes Odontogénicos.
1.1 Quistes Inflamatorios y Quistes Radiculares.
- Apicales.
- Laterales
- Residuales
1.2 Quistes del Desarrollo.
1.2.1 Quistes Foliculares.
Coronarios.
Laterales.
Perirradiculares.
Residuales.
1.2.2 Quistes de erupción.
1.2.3 Quistes periodontal lateral.
1.2.4 Queratoquistes.
Primordial.
Dentígero extrafolicular.
Quistes múltiples (sdr. névico basocelular).
1.2.5 Quiste odontogénico calcificante.
2. Quistes no odontogénicos.
- Quiste del conducto nasopalatino.
- Quiste globulomaxilar.
- Quistes medianos, alveolares, palatinos y mandibulares.
- Quiste nasoalveolar.
b) Quistes no epiteliales.
- Cavidad idiopática de Stafne.
- Quiste óseo solitario y quiste óseo aneurismático.

Histológicamente, consiste en una cavidad revestida por un epitelio de dos capas y una membrana folicular externa compuesta de un tejido conectivo blando pobre en fibras colágenas. Ocasionalmente puede haber una queratinización de las capas celulares superficiales, y en caso de que haya inflamación aparece una proliferación epitelial similar a la de los quistes radiculares.
La frecuencia máxima de aparición de los quistes foliculares ocurre durante la segunda y cuarta década de la vida con una mayor predisposición en hombres que en mujeres (1,5:1) y la mayor frecuencia ocurren en relación con el tercer molar inferior y el canino superior. Pueden ser solitarios o tener carácter múltiple, si bien los quistes foliculares múltiples son más frecuentes en los cuadros de disostosis cleido-craneal. Su tamaño varía pudiendo oscilar desde un centímetro hasta mayores proporciones, que pueden llegar incluso a la destrucción de estructuras subyacentes. De igual manera pueden afectar a los dientes adyacentes desplazándoles e incluso produciendo auténticas rizolisis.
La clínica es completamente anodina, ya que se trata de quistes totalmente indoloros salvo cuando aparece una infección secundaria. El paciente acude a consulta por la aparición de una tumoración debida al crecimiento del quiste aparente en vestíbulo, paladar e incluso a nivel facial. La exploración clínica constata la ausencia del diente causante y a veces el desplazamiento de los dientes adyacentes al quiste. En caso de afectación de seno maxilar se observarán además los signos clínicos referentes al cuadro de ocupación del seno maxilar, pudiendo incluso llegar a la aparición de rinorea por la extravasación del líquido contenido dentro del quiste.
El diagnóstico se basa en la historia clínica del paciente y en los hallazgos radiológicos, consistentes en un halo radiolúcido en relación con la corona del diente retenido. Este halo radiolúcido puede envolver la corona dentaria o estar localizado junto a ella, lo que ocurre especialmente en el caso de quiste folicular en relación con un tercer molar inferior incluido.
Se debe realizar diagnóstico diferencial con respecto al ameloblastoma (tipo folicular) y con respecto al quiste radicular.
Es posible que el quiste folicular degenere en un carcinoma o un tumor mucoepidermoide, aunque la evolución maligna es poco frecuente. Más frecuente es que un quiste folicular de un tamaño particularmente grande puede conducir a una fractura espontánea por debilitamiento de las estructuras óseas que lo contienen.
El tratamiento del quiste folicular consiste en la exéresis del quiste y la extracción de la pieza dentaria ectópica que lo ha producido.

## CASO CLÍNICO:

Se trata de una mujer de 50 años sin antecedentes médicos de interés que acude al Servicio remitida por su dentista por presentar episodios repetidos de inflamación en región maxilar y orbitaria derecha desde hace aproximadamente 3 años.
A la exploración clínica se observa una paciente normosómica con buen estado general, consciente y orientada. A la exploración bucal se observa ausencia de: segundo premolar supe-

*Ortopantomografía.*

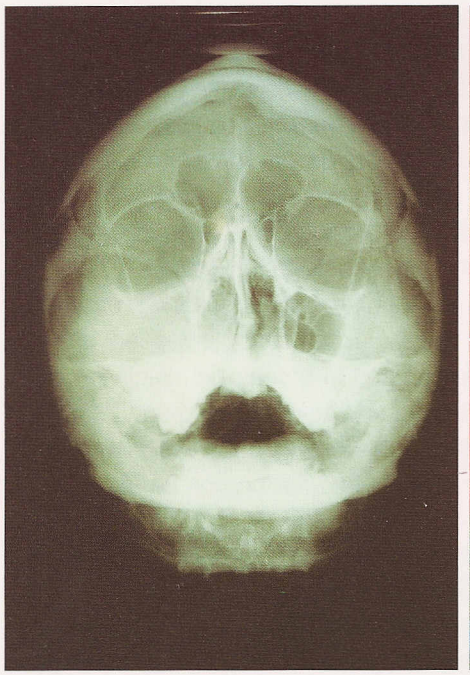
*Radiografía de Waters.*

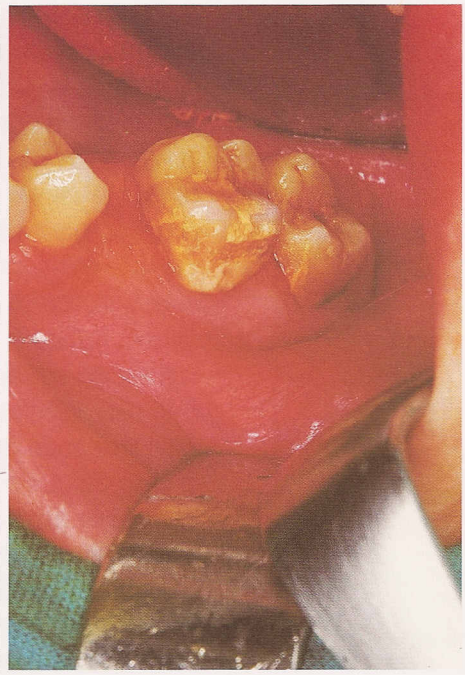
*Aspecto preoperatorio.*

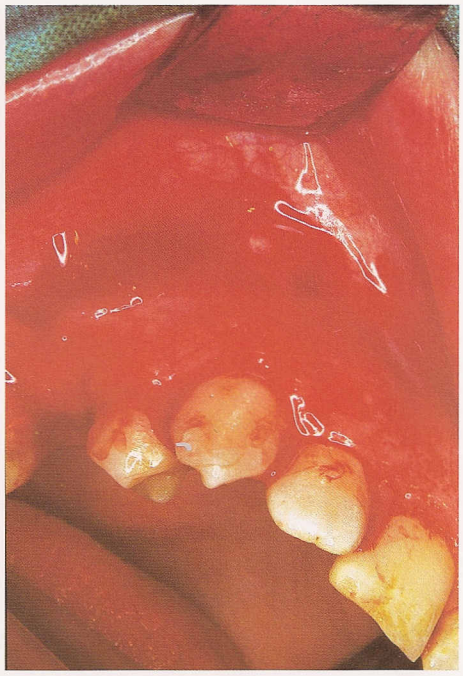
*Incisión.*

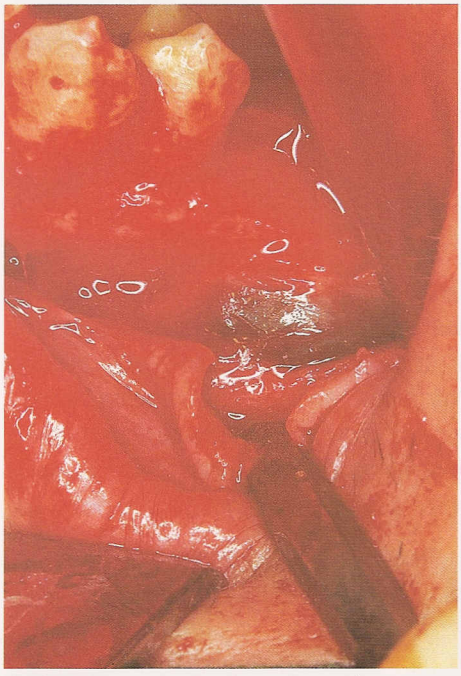
*Despegamiento del colgajo mucoperióstico.*

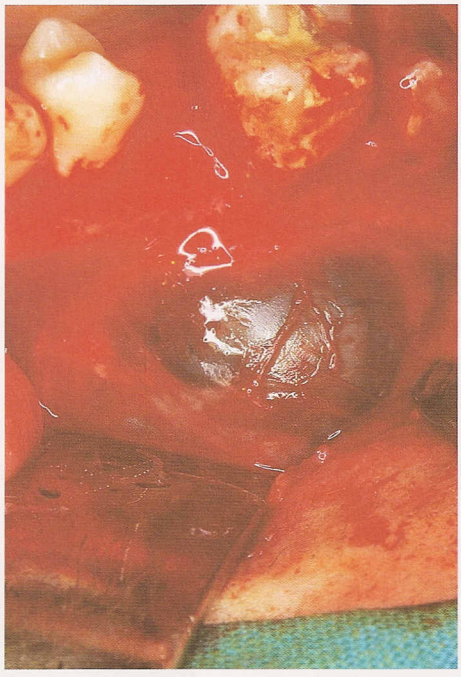
*Aspecto del quiste.*

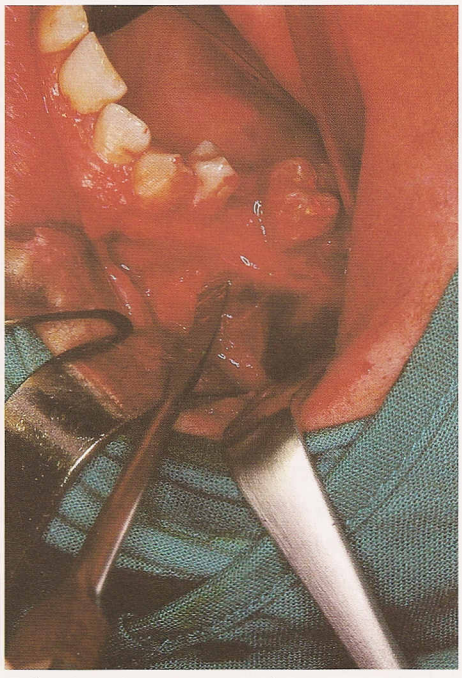
*Exéresis de la membrana quística.*

rior derecho, tercer molar superior derecho, tercer molar inferior izquierdo, primer molar inferior derecho, tercer molar inferior derecho, con una buena higiene bucal y sin lesiones en mucosas.

Se palpa una tumoración fluctuante al tacto ligeramente dolorosa en fondo de vestíbulo superior derecho que ocupa desde el área del canino superior derecho hasta la tuberosidad maxilar derecha.

**Pruebas complementarias:**

a) Radiografía panorámica: Se observa inclusión de tercer molar superior izquierdo en tuberosidad maxilar e inclusión de tercer molar superior derecho sobre ápices de primer y segundo molares superiores derechos.

b) Radiografía Waters: veladura total de seno maxilar derecho.

c) Tac craneal: Lesión de partes blandas que ocupan toda la luz del seno maxilar derecho con solución de continuidad de

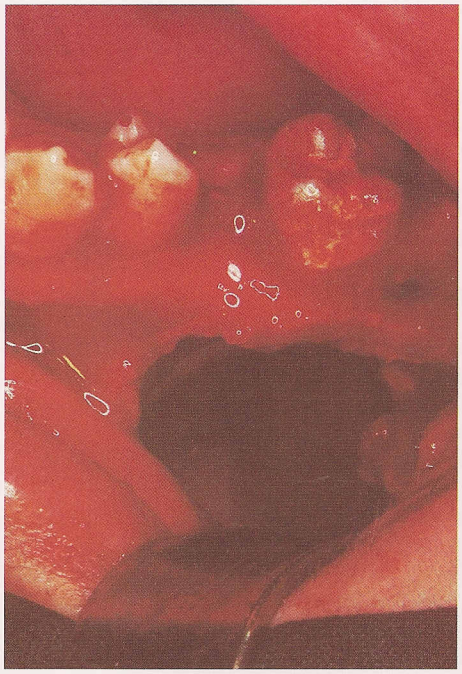

*Cavidad sinusal limpia.*

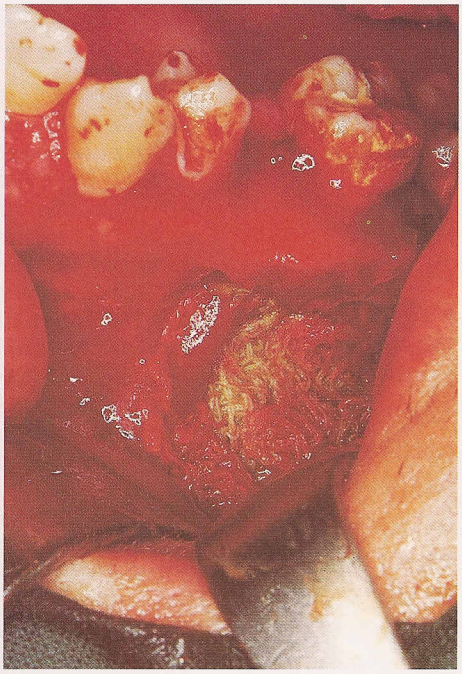

*Relleno completo de la cavidad.*

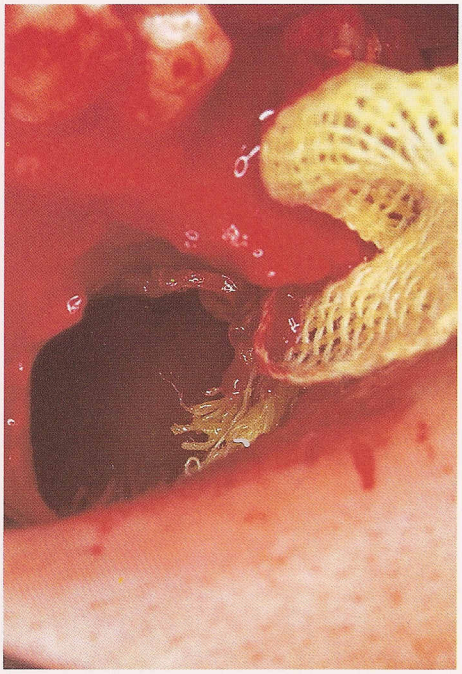

*Relleno con gasa yodofórmica: inserción de la gasa.*

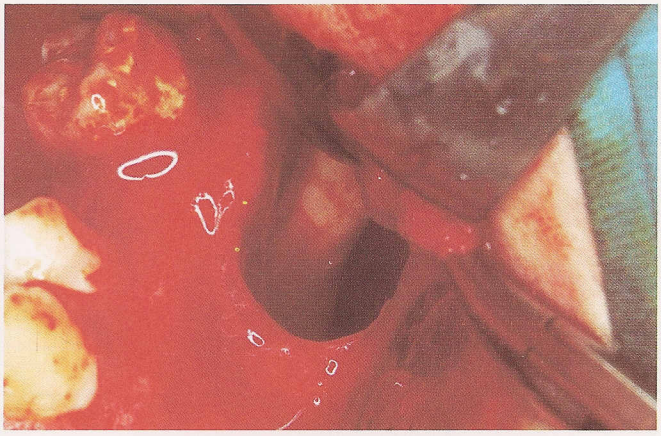

*Cordal incluido.*

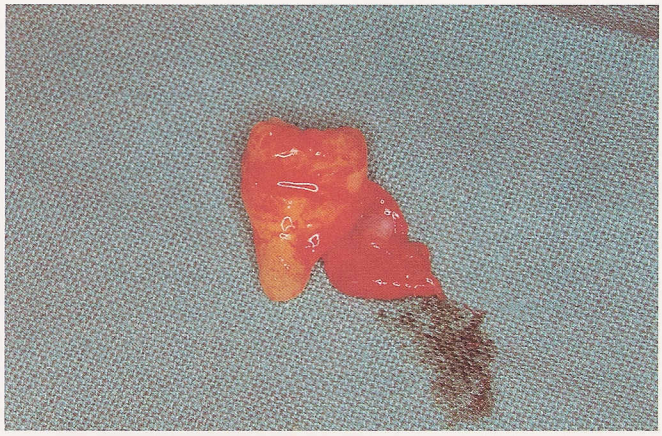

*Cordal ectópico anclado en la cara medial del seno maxilar derecho.*

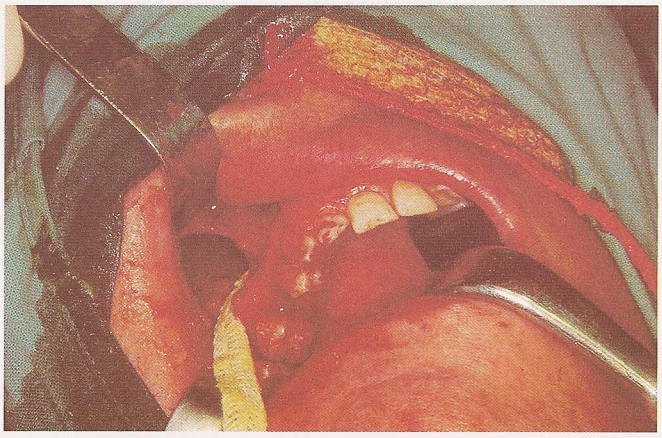

*Inserción con gasa: cabo nasal.*

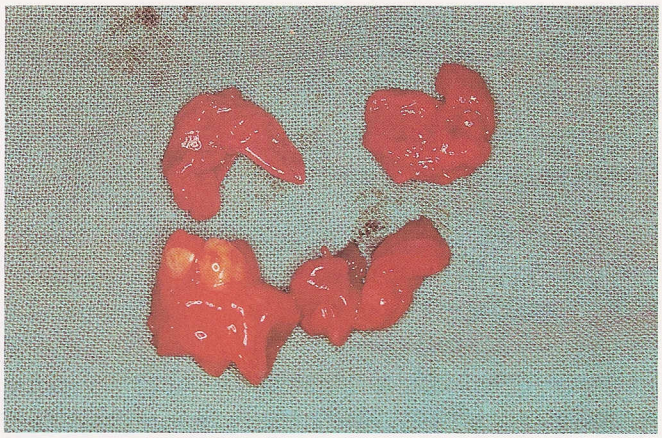

*Tejido quístico.*

*Sutura.*

la pared externa del mismo.

d) Analítica de sangre, bioquímica, electrocardiograma: normales.

Se plantea el **diagnóstico diferencial** entre quiste maxilar en relación con cordal ectópico y mucocele maxilar muy evolucionado según indica el estudio tomográfico. Dada la relación existente entre la cavidad quística y el diente incluido *se diagnostica como quiste folicular en relación con cordal superior incluido que ocupa seno maxilar.*

El tratamiento es quirúrgico, y consiste en realizar la operación de Caldwel-Luc (extirpación radical de la mucosa del seno), y exodoncia del cordal superior derecho incluido.

**Técnica quirúrgica:** Bajo anestesia general e intubación nasotraqueal por el lado contralateral, se procede a realizar una incisión de Newman típica a espesor total desde el incisivo lateral superior derecho hasta la tuberosidad maxilar. Tras el levantamiento del colgajo se expone la membrana quística, y se procede a su resección incluyendo en ella los restos de membrana sinusal todavía presentes. Se legra cuidadosamente la cavidad sinusal, y se procede a su lavado. Seguidamente se realiza la exodoncia del 18. Se abre un nuevo orificio nasosinusal, y se procede al relleno de la cavidad sinusal con gasa yodofórmica atravesando el cabo proximal de la gasa el nuevo orificio que comunica con la fosa nasal derecha. Posteriormente se repone el colgajo y se procede a su sutura cuidadosa con puntos sueltos.

## Evolución:

Se retira lentamente la gasa de la cavidad sinusal derecha consiguiendo así la completa estabilización clínica del paciente en un tiempo aproximado de un mes, sin que haya recaída clínica.

El informe histopatológico confirma el diagnóstico: quiste dentígeno originado por cordal ectópico sin que se observen signos de malignidad.

## BIBLIOGRAFÍA

AL-TALABANI, N.G.; SMITH, C.J: **Experimental dentigerous cyst and enamel hypoplasis: Their possible significance in explaining the pathogenesis of human dentigerous cyst.** J. Oral Path. 9 (1980) 82.

ALTINI M.; COHEN, M.: **Experimental extra-follicular histogenesis of follicular cysts.** J. Oral Pathol. 1987. Feb. 16 (2). 49-52.

BELLET DALMAU, L.: **Quiste Folicular. A propósito de un caso.** Av. Odontoestomatol. 1991 Mar. 7 (3) 193-5.

BHASKAR, S.N., **Patología Bucal.** Edit. El Ateneo, 1974.

BUCKLEY, F.M.; HUNTLEY, P.; SPEIGHT, P.M.: **A lateral periodontal cyst in association with a follicular cyst.** Br Dent, J. 1989 Jul 8.167 (1). 26-8.

BRICKLEY, M.; SHEPHERD, J.; MANCINI, G.: **Comparison of clinical treatment decisions with US National Institutes of Health consensus indications for lower third molar removal.** Br. Dent J. 1993 Aug 7. 175(3). 102-5.

CALATRAVA, L., **Lecciones de Patología Quirúrgica Oral y Maxilofacial.** Edit. Oteo, 1979

CARL W.: **Interradicular gemination of a lower molar with an infected follicular cyst—case report.** Quintessenz. 1987 Apr. 38 (4). 757-60.

DONADO, M.; CARRIÓN, F.; CALATRAVA, L., **Queratoquistes Maxilares y Carcinomas Basocelulares.** Prof. Dental. 7; 27, 1978.

HORCH, H.H.: **Cirugía Odontoestomatológica.** 1992.

HORMIA, M.; YLIPAAVALNIEMI, P; NAGLE, R.B.; VIRTANEN, I: **Expression of cytokeratins in odontogenic jaw cysts: nonoclonal antibodies reveal distinct variation between different cyst types.** J. Oral Pathol. 1987 Aug. 16 (7). 338-46.

KRUGER, G., **Cirugía Buco-Maxilo-Facial.** Edit. Panamericana, 1986.

LASKIN, D.M., **Cirugía Bucal y Maxilofacial.** Edit. Panamericana, 1987.

THOMA, K.H., **Patología oral,** Edit. Salvat, 1975.

DALEY, T.D.; WYSOCKI, G.P.: **The small dentigerous cyst. A diagnostic dilemma. Oral Surg Oral Med Oral Pathol Radiol Endod.** 1995. Jan 179 (1). 77-81.

DONADO, M., **Cirugía Bucal.** Patología y Técnica. 1990.

GORDEEFF, M.; CLERGEAU-GUERITHAULT, S.; GORDEEFF, A.:**Histopathology of odontogenic cysts.** J. Biol Buccale. 1989 Sep. 17(3). 131-46.

KLAMMT, J.: **Zysten des Kieferknochens,** Barth, Leipzig 1976.

LUCAS, R. B.: **Pathology of tumours of the oral tissues.** Churchill, London 1964.

MAIN, D.M.: **Follicular cysts of mandibular third molar teeth: radiological evaluation of enlargement. Dentomaxillofac Radiol.** 1989 Nov. 18 (4) 156-9.

MEGHJI, S.; QURESHI, W.; HENDERSON, B.; HARRIS, M.: **The role of endotoxin and cytokines in the pathogenesis of odontogenic cysts.** Arch Oral Biol. 1996 Jun. 41(6). 523-31.

MEURMAN, J.H.; YLIPAAVALNIEMI, P.: **Ultrastructure of odontogenic jaw cysts.** Scand J Dent Res. 1984 Dec 92 (6). 577-86.

PINDBORG, J.J.; HJORTING-HANSEN, E.: **Atlas of diseases of the jaws.** Sanunders, Philadelphia 1974.

PINDBORG, J. J.; KRAMER, I.R.; TORLONI, H.: **Histological typing of odontogenic tumors, jaw cysts and allied lesions.** Int. Histological classification of tumors no. 5. World Health Organisation, Geneva 1971.

RIES CENTENO, G.A., **Cirugía Bucal.** Edit. El Ateneo, 1987.

ROBERTS, M.W.; BLAKEY G.H.; JACOWAY, J.R.; CHEN, S.C.; MORRIS, C.R.: **Enlarged dental follicles, a follicular cyst, and enamel hypoplasia in a patient with Lowe syndrome.** Oral Surg Oral Med Oral Pathol. 1994 Mar. 77(3). 264-5

SHAW, W.; SMITH, M.; HILL, F.: **Infalammatory follicular cyst.** J. Dent. Child. 47 (1980), 97.

SHRESTHA, P.; YAMADA, K.; HIGASHIYAMA, H.; TAKAGI, H.; MORI, M.: **Epidermal growth factor receptor in odontogenic cysts and tumors.** J. Oral Pathol Med. 1992 Aug. 21(7). 314-7.

VITKUS R.; MELTZER, J.A.: **Repair of a defect following the removal of a maxillary adenomatoid odontogenic tumor using guided tissue regeneration. A case report.** J. Periodontol. 1996 Jan. 67(1), 46-50.